

# Biliopatía portal

Dr. Miguel Ángel Mercado-Díaz,\* Dr. Carlos A. Hinojosa,\*

Dr. Carlos Chan,\* Dr. Francisco Javier Anthon,\* Dr. Eitan Podgaetz,\* Dr. Héctor Orozco\*

\* Servicio de Cirugía. Instituto Nacional de Ciencias Médicas y Nutrición Salvador Zubirán. México D.F.

Correspondencia: Miguel Ángel Mercado Díaz. Servicio de Cirugía. Instituto Nacional de Ciencias Médicas y Nutrición Salvador Zubirán.

Vasco de Quiroga # 15. Col. Sección XVI, Deleg. Tlalpan. C.P. 14000, México, D.F. Tel.: (55) 5573-1200 Ext. 2130. Correo electrónico: mercadiazna@yahoo.com

Recibido para publicación: 28 de julio de 2003.

Aceptado para publicación: 22 de noviembre de 2003.

**RESUMEN.** La biliopatía portal es una entidad poco frecuente y probablemente poco reconocida, asociada a la presencia de várices coledocianas con daño isquémico concomitante y alteraciones estructurales de la pared; una gran cantidad de colaterales se forma alrededor del hilio hepático produciendo un cavernoma, que al comprimir la vía biliar extrahepática produce el fenómeno obstructivo. Son escasos los reportes en la literatura de esta entidad. En el presente trabajo se reportan dos casos en los cuales se detectaron alteraciones obstructivas de la vía biliar, manejados con colecistectomía y endoscopia para colocación de endoprótesis, en los cuales se demostró hipertensión portal extrahepática y cavernoma asociado. El tratamiento de la biliopatía portal se ajusta a las características de cada paciente, se enfoca por una parte al manejo de la hipertensión portal y, por otra, al de la ictericia obstructiva. Cuando cursan con colecistitis, la colecistectomía está indicada. Si el paciente presenta hemorragia gastrointestinal concomitante, el manejo debe ser mediante devascularizaciones, procedimientos derivativos o ligadura endoscópica de várices; una derivación portosistémica aliviaría la hipertensión con disminución del cavernoma y del factor obstructivo que éste provoca.

**Palabras clave:** biliopatía, portal, obstrucción, biliar.

**SUMMARY.** Portal biliopathy is a rare condition that is usually not diagnosed. It is associated with presence of varix around bile duct with concomitant ischemic damage and structural alterations of bile duct wall; this produces obstructive phenomena. There are scarce reports on the literature this entity. In the present paper, we report two cases in which obstruction of extrahepatic bile duct was associated with cholecystitis with well-documented extrahepatic portal hypertension. Both cases were managed with cholecystectomy and endoscopic placement of endoprosthesis. Treatment of portal biliopathy should be adjusted to the individual patient's characteristics. It is focused on the one hand on management of portal hypertension and on the other hand to management of obstructive jaundice. When cholecystitis is found, cholecystectomy should to be performed. If the patient develops concomitant gastrointestinal bleeding due to portal hypertension, management of the problem could require surgical devascularization, shunting procedures, or endoscopic variceal ligation.

**Key words:** Biliopathy, portal, obstruction, biliary tract.

## INTRODUCCIÓN

Se define como biliopatía portal a la obstrucción biliar (parcial y raramente total) producida por várices del hilio hepático (cavernoma) secundaria a trombosis portal.<sup>1</sup> Se presenta como alteraciones en la pared de la vesícula y conductos biliares extrahepáticos, asociada a la presencia de varices coledocianas con daño isquémico concomitante y alteraciones estructurales de la pared.<sup>2</sup>

Es una entidad poco frecuente y probablemente poco reconocida.

La hipertensión portal prehepática es secundaria a trombosis portal; la fisiopatología de este tipo de hipertensión portal ha sido ampliamente estudiada.<sup>3</sup> En general, en este tipo de pacientes, el hígado no muestra alteraciones significativas en microscopia de luz y por ende, la función hepática se encuentra totalmente conservada; la hipertensión portal extrahepática produce

congestión esplácnica y dilatación venosa, con esplenomegalia masiva e hiperesplenismo de grado variable. No cursan con ascitis.

Los pacientes con síndromes hematológicos o trastornos de coagulación (deficiencia de proteínas C y S) cursan con trombosis portal. Otra causa menos frecuente lo constituye la trombosis secundaria a flebitis por cateterización de la vena umbilical en el periodo neonatal inmediato (exsanguineotransfusión, colocación de catéter).

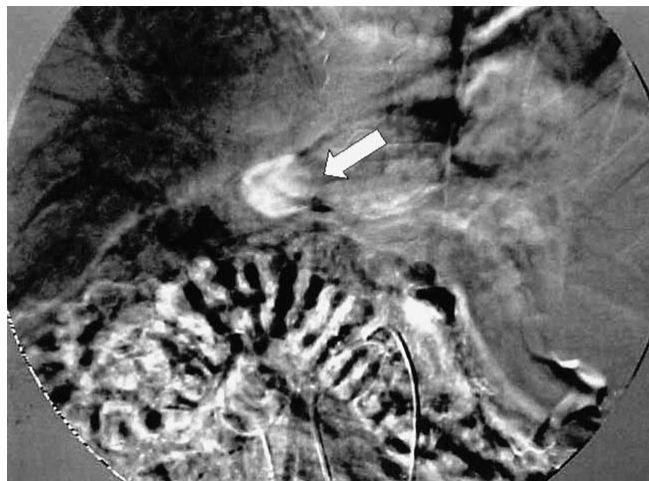La resistencia hepática sinusoidal es baja (aunque puede estar aumentada cuando el proceso oclusivo vascular se extiende intrahepáticamente) y por esto una gran cantidad de colaterales se forma alrededor del hilio hepático, lo que produce un cavernoma, que al comprimir la vía biliar extrahepática, provoca el fenómeno obstructivo.

El presente trabajo reporta dos casos manejados en la Clínica Hepatopancreatobiliar del Instituto Nacional de Ciencias Médicas y Nutrición Salvador Zubirán.

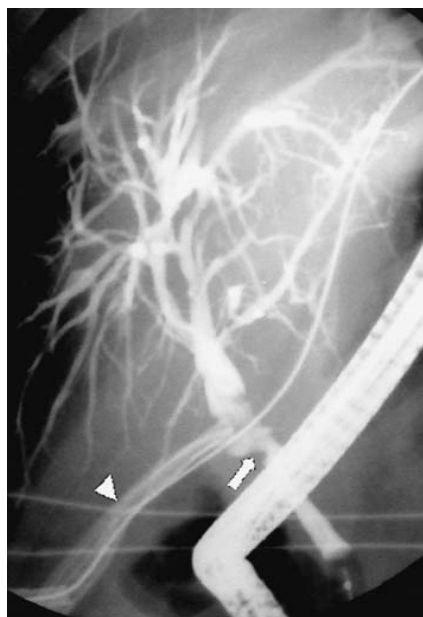## REPORTE DE CASOS

### Caso 1

Masculino de 28 años de edad con antecedente de transfusiones a los 18 meses (desconoce indicación) y 17 años por hemorragia de tubo digestivo alto. A los 24 años acude a valoración al Instituto por presentar evacuaciones melénicas en múltiples ocasiones. Una endoscopia mostró várices esofágicas grados III-IV con datos de mal pronóstico y gastropatía congestiva, la angiografía detectó trombosis de la vena porta y degeneración cavernomatosa (*Figura 1*); en los siguientes cuatro meses se le realizaron los tiempos abdominal y torácico de la operación de Sugiura. Un año después, una endoscopia mostró várices esofágicas grado I; además, se confirmó síndrome antifosfolípido e inició tratamiento con acenocumarina. A los 26 años presentó ictericia obstructiva, la colangiorresonancia y colangiografía retrógrada mostraron una estenosis a nivel del colédoco intrapancreático y datos importantes de gastropatía congestiva. Se realizó esfinterotomía y colocación de endoprótesis, en los siguientes meses se llevó a cabo colecistectomía por agudización de colecistitis crónica litiásica y en las colangiografías de control se mostró una fístula a cavidad abdominal a nivel del conducto cístico, que se manejó satisfactoriamente con la endoprótesis y la fístula desapareció en los estudios de control. A tres años de seguimiento el paciente se ha presentado en múltiples



**Figura 1.** Angiografía que muestra en fase venosa una importante concentración de medio de contraste en la región del hilio hepático (flecha), condicionada por la presencia de várices pericoledocianas.

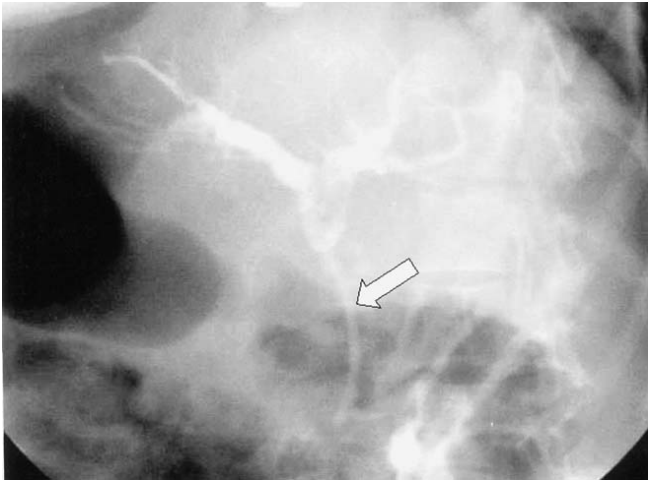


**Figura 2.** Colangiografía retrógrada endoscópica que muestra obstrucción parcial del conducto biliar principal (flecha), que perpetuo una fístula biliar, la cual se controló con sistema de drenaje cerrado (cabeza de flecha).

ocasiones en el Servicio de Urgencias por cuadros de colangitis y hemorragia de tubo digestivo. Se realizan cambios periódicos de endoprótesis y aún se observa la estenosis.

### Caso 2

Femenino de 51 años de edad, con un índice tabáquico de 10, hace cuatro años se le diagnóstico esclerosis múltiple y mantiene seguimiento en el Servicio de Neurología. Ingresa al Instituto hace cinco años por hipertensión portal con trombosis de vena porta; en los estu-



**Figura 3.** Placa simple de abdomen, posterior a colangiografía retrógrada endoscópica que muestra endoprótesis (flecha), en adecuada posición.

dios de imagen se observa degeneración cavernomatosa, se descartó asociación a algún síndrome procoagulante, una endoscopia mostró vórices esofágicas grado III, vórices fúndicas y gastropatía congestiva. Hace dos años se realizó colecistectomía por piocolecisto, donde se identificó circulación colateral importante en hilio hepático, lo que condicionó una profusa hemorragia transoperatoria que no permitió llevar a cabo una colangiografía. En el seguimiento postoperatorio se realizó una colangiografía retrógrada y se observó una fístula en el tercio medio del colédoco a nivel del remanente del conducto cístico, con distorsión del calibre del colédoco a nivel de la fístula (*Figura 2*). Se hizo esfinterotomía y se colocó una endoprótesis, la cual se cambia en forma periódica (*Figura 3*).

## DISCUSIÓN

La presencia de vórices coledocianas ha sido descrita por Hunt<sup>4</sup> y Weredith<sup>5</sup> desde 1965. Spira<sup>6</sup> et al. y Chaudhari et al.<sup>7</sup> describieron también las alteraciones anatómicas de la obstrucción coledociana por vórices y William et al. demostraron la presencia de alteraciones radiológicas (colangiografía) de esta entidad.<sup>8</sup> El porqué es más frecuente en los pacientes con hipertensión extrahepática no es claro; aunque la probabilidad mencionada de menor resistencia intrahepática es una de las opciones más viables, la trombosis portal genera colaterales hepatopetas para liberar la obstrucción de la vena porta, que en muchas ocasiones es como un conducto fibroso, recanalizado con venas pequeñas.

La protrusión de las vórices en el hepatocolédoco produce la obstrucción, tanto por compresión mecánica como por daño isquémico secundario a la estenosis. Se ha considerado (Khuroo et al.<sup>9</sup>) que las lesiones vasculares asociadas a trombosis son las responsables de extender el proceso trombótico a los pequeños vasos produciendo necrosis isquémica y estenosis concomitante con dilatación (colangiectasias).

Los cambios a nivel de la vía biliar se han reportado más frecuentemente en pacientes con trombosis portal que en pacientes con fibrosis portal y cirrosis hepática. El término biliopatía portal ha sido recientemente aplicado por el grupo de Sarin<sup>10,11</sup> para describir alteraciones ductales y en vesícula biliar de los pacientes con hipertensión portal. La biliopatía incluye alteraciones (estenosis y dilatación) de la vía biliar intra y extrahepática. Estos cambios pueden producir ictericia obstructiva y coledocolitiasis. Sarin et al., han observado en sus amplios estudios de hipertensión portal extrahepática alteraciones ductales en prácticamente 80% de los pacientes.

La biliopatía portal es producto de las alteraciones en el drenaje venoso, los plexos venosos que drenan los conductos biliares (epicoledocianos y paracoledocianos) son normalmente no mayores a 1 mm de diámetro, las vórices a nivel de estos plexos venosos alteran la superficie luminal de los conductos biliares y producen cambios murales.

Webb y Sherlock<sup>12</sup> estudiaron a pacientes con hipertensión portal secundaria a trombosis portal extrahepática y atribuyeron la elevación de niveles de bilirrubina (encontrada en 13% de los pacientes) a la biliopatía portal; no ha sido posible descartar si el flujo anormal de bilis produce colonización y, de esta forma, un evento infeccioso pueda contribuir a los cambios.

Erróneamente ha sido utilizado el término colangitis pseudoesclerosante (Dilwari y Chawla<sup>13</sup>), dado que afecta tanto los conductos intrahepáticos como extrahepáticos. Sarin ha clasificado este término dado que la colangitis es rara en estos pacientes.

El cuadro clínico es el de ictericia obstructiva con el espectro amplio de obstrucción parcial o total del conducto. Las manifestaciones son dolor abdominal, fiebre recurrente e ictericia; sin embargo, la mayoría de los pacientes se encuentra asintomática, aunque se demuestre cambios en la colangiografía retrógrada.

Menos del 20% de los casos cursa con síntomas (14% en la casuística de Khuroo et al. y 5% en la de Dilwari et al.). En el grupo de Sarin et al., se demostró coledocolitiasis en 17% de los casos, una minoría presentó colangitis que fue tratada endoscópicamente.

Gibson, et al.<sup>14</sup> revisaron 28 casos y observaron ictericia en cinco pacientes. La obstrucción crónica puede producir cirrosis biliar secundaria e incorporar la sintomatología de la hepatopatía crónica a la de la enfermedad biliar y a la trombosis portal, produciendo otra alteración de la función hepática.

### Gabinete

El ultrasonido demuestra la presencia del cavernoma e inclusive demuestra las dilataciones venosas sobre la vesícula biliar. En cerca de la tercera parte, las trombosis portales son visibles, en la cuarta parte de los pacientes con fibrosis portal y en poco más de la décima parte de los pacientes con cirrosis. Dado el número escaso de casos, no ha sido estudiada con colangiografía, sin embargo, puede ser de utilidad, fundamentalmente para descubrir otras alteraciones.

La colangiografía retrógrada muestra los hallazgos característicos con ectasias y estenosis, así como defectos de llenado, atribuible a colaterales o várices.<sup>15</sup> El estudio es esencial para el diagnóstico. Chandra y Sarin et al.<sup>10</sup> han propuesto una clasificación basada en la afección de conductos intra y extrahepáticos. La tipo I se refiere a la afección del conducto extrahepático, la tipo II a la de intrahepáticos, la IIIa a la participación de extrahepáticos con sólo uno intrahepático y la IIIb a la afección difusa.

La mayoría de los pacientes no requieren tratamiento, dado que se encuentra asintomática.

El tratamiento de la biliopatía portal se ajusta a las características de cada paciente, se enfoca por una parte al manejo de la hipertensión portal y, por otra parte, al de la ictericia obstructiva.<sup>16,17</sup> La ictericia obstructiva se maneja con esfinterotomía y colocación de endoprótesis, así como la extracción de cálculos que se encuentran presentes hasta en 20% de los casos. La esfinterotomía puede ser complicada por la presencia de várices duodenales que pueden producir hemorragia grave.<sup>18</sup> Sarin et al. no han encontrado complicaciones graves asociadas a esfinterotomía en sus pacientes; aunque el número es reducido (no obstante que es la serie más amplia). La instrumentación de la vía biliar con globos y endoprótesis se redujo cuando la zona obstruida fue flanqueada.

Cuando cursa con colecistitis, como son los dos casos que se presentan, la colecistectomía está indicada; sin embargo, debe tenerse cautela, dado que la hemorragia es común en el trasoperatorio.<sup>19</sup> Chandra recomienda la realización de una derivación portosistémica pre-

via a la intervención de la vía biliar.<sup>10</sup> En teoría, una derivación disminuye considerablemente las dilataciones venosas en el hilio y mejoraría la biliopatía portal. En caso necesario y de haber alteraciones estructurales de la vía biliar, es posible realizar una derivación biliodigestiva en pacientes con obstrucción refractaria de la vía biliar.

En nuestra experiencia cuando es difícil encontrar un sistema venoso portal adecuado para realizar una derivación venosa, hemos optado por el manejo endoscópico de los pacientes, como fue en los casos presentados, dado que en ellos la probabilidad de trombosis de la derivación es alta. Si el paciente tiene hemorragia concomitante, el manejo endoscópico y una devascularización extensa (Sugiura-Futagawa o desconexión portoácigos) puede ser una buena opción.<sup>20</sup>

### REFERENCIAS

1. Colle I, Van Vlierberghe H, Pattyn P, Troisi R, Vogelaers D, de Hemptinne B, De Vos M. Cholestasis as presenting symptom of portal cavernoma. *Hepatol Res* 2003; 25(1): 32-7.
2. Dhiman RK, Puri P, Chawla Y et al. Biliary changes in extrahepatic portal venous obstruction: compression by collaterals or ischemic? *Gastrointest Endosc* 1999; 50: 646-52.
3. Okuda K. Non-cirrhotic portal hypertension versus idiopathic portal hypertension. *J Gastroenterol Hepatol* 2002; (Suppl. 17)3: S204-S213.
4. Hunt AH. Compression of the common bile duct by an enlarging collateral vein in case of portal hypertension. *Br J Surg* 1965; 52: 636-7.
5. Meredith HC, Vujic I, Schabel SL, D'Brien PH. Obstructive jaundice caused by cavernous transformation of portal vein. *Br J Radiol* 1978; 51: 1011-2.
6. Spira R, Widrich WC, Keusch KD et al. Bile duct varices. *Arch Surg* 1985; 120: 1194-6.
7. Chaudhari G, Tandon RK, Nundy S, Mishra NR. Common bile duct obstruction by portal cavernoma. *Dig Dis Sci* 1988; 33: 1626-8.
8. William SM, Burnet DA, Majer MJ. Radiographic demonstration of common bile duct varices. *Gastrointest Radiol* 1982; 7: 69-70.
9. Khuroo MS, Yattoo GN, Zargar S et al. Biliary abnormalities associated with extrahepatic portal vein obstruction. *Hepatology* 1993; 17: 807-13.
10. Chandra R, Kapoor D, Tharakan A, Chaudhary A, Sarin SK. Portal biliopathy. *J Gastroenterol Hepatol* 2001; 16(10): 1086-92.
11. Bhatia V, Jain AK, Sarin SK. Cholelithiasis associated with portal biliopathy in patients with extrahepatic portal vein obstruction: management with endoscopic sphincterotomy. *Gastrointest Endosc* 1995; 42(2): 178-81.
12. Webb LJ, Sherlock S. The etiology, presentation and natural history of extrahepatic portal venous obstruction. *Q Med J* 1979; 48: 627-39.
13. Dilwari JB, Chawla YK. Pseudocirrhosing cholangitis in extrahepatic portal venous obstruction. *Gut* 1992; 33: 272-6.
14. Gibson JP, Johnston GW, Fulton TT. Extrahepatic portal vein obstruction. *Br J Surg* 1965; 52: 129-39.
15. Poddar U, Thapa BR, Bhasin DK, Prasad A, Nagi B, Singh K. Endoscopic retrograde cholangiopancreatography in the management of pancreaticobiliary disorders in children. *J Gastroenterol Hepatol* 2001; 16(8): 927-31.
16. Chaudhary A, Dhar P, Sarin SK, Sachdev A, Agarwal AK, Vij JC, Broor SL. Bile duct obstruction due to portal biliopathy in extrahepa-

- tic portal hypertension: surgical management. *Br J Surg* 1998; 85(3): 326-9.
17. Siddiqui MN. Bile duct obstruction due to portal biliopathy in extrahepatic portal hypertension: surgical management. *Br J Surg* 1999; 86(1): 138.
18. Mutignani M, Shah SK, Bruni A, Perri V, Costamagna G. Endoscopic treatment of extrahepatic bile duct strictures in patients with portal biliopathy carries a high risk of haemobilia: report of 3 cases. *Dig Liver Dis* 2002; 34(8): 587-91.
19. Hymes JL, Haicken BN, Sachin CJ. Varices of common bile duct as a surgical hazard. *Ann Surg* 1977; 13: 986-8.
20. Orozco H, Mercado MA. Devascularizations in portal hypertension. *J Am Coll Surg* 2002; 194: 247-9.