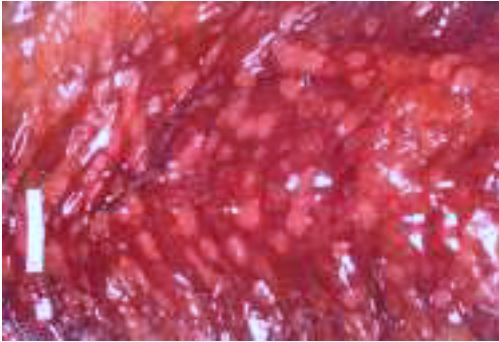
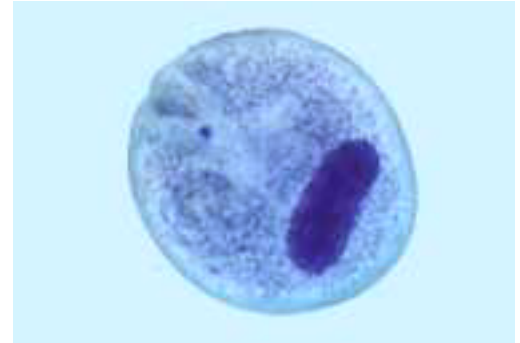


# Imágenes clínicas en gastroenterología

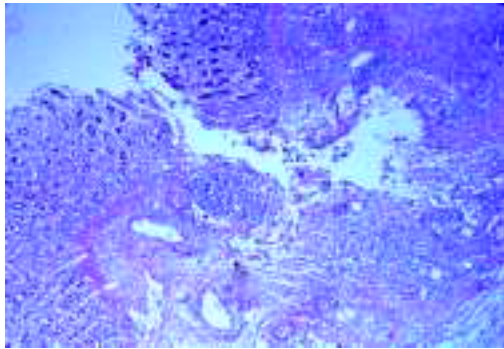
## *Balantidiosis intestinal: estudio postmortem*



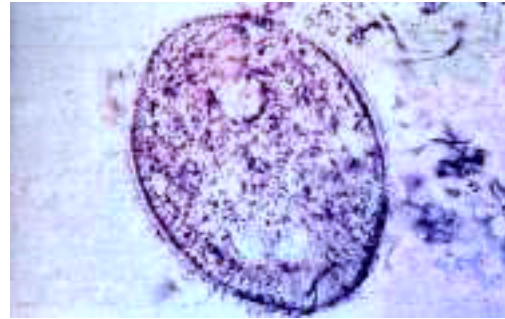**Figura 1.**



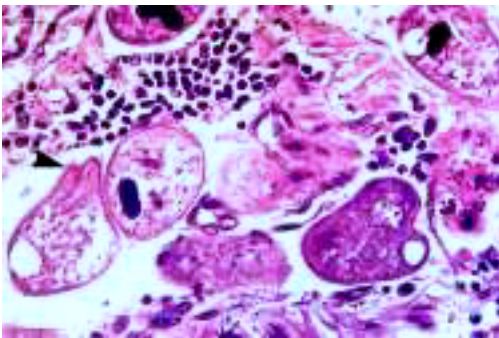
**Figura 4.**



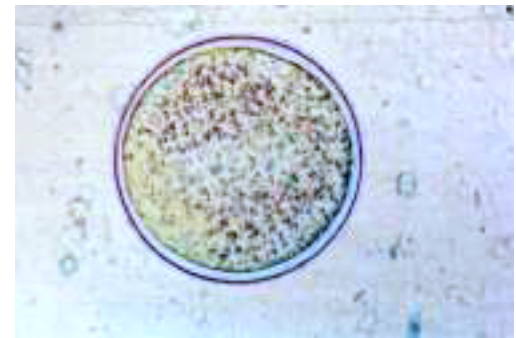**Figura 2.**



**Figura 5.**



**Figura 3.**



**Figura 6.**

Trabajador de una granja porcícola. Presentó dolor abdominal, más intenso en fosa iliaca derecha, disenteria, anorexia, fiebre y mal estado general. Se palpó una masa abdominal de 4 cm, dolorosa y dura. No aceptó la rectosigmoidoscopia y falleció en Urgencias. En el estudio postmortem, la mucosa del colon enrojecida y edematosa, presentaba múltiples ulceraciones (Figura 1). El estudio histopatológico demostró úlceras profundas en forma de matraz invertido (Figura 2) x 10. En el fondo de la úlcera había trofozoitos de *Balantidium coli* abundantes (Figura 3) X 160. En el cultivo se demostró el macronúcleo arriñonado y el citostoma del parásito (Figura 4) x 3,000. En otra preparación se observan los cilios periféricos (Figura 5) x 3,000. El quiste de *B. coli* lleva una membrana externa, birrefringente y gruesa (Figura 6) x 3,000.

Dr. Teodoro Carrada Bravo\*

\* Hospital General de Zona y Medicina Familiar 2. Instituto Mexicano del Seguro Social.

Correspondencia: Av. Reforma 702, Fraccionamiento Gámez, C.P. 36670, Irapuato, Guanajuato, México.

Correo electrónico: teocamx@yahoo.es, teocamx@hotmail.com

Recibido para publicación: 14 de marzo de 2003.

Aceptado para publicación: 18 de noviembre de 2003.