

# Estenosis faringoesofágica después de cirugía y radioterapia en pacientes con cáncer laríngeo avanzado

Dra. Ana Alicia Rosales Solís,\* Dra. Angélica Hernández-Guerrero,\*  
Dr. Sergio Sobrino Cossío,\* Dr. Mauricio Frías Mendivil,\*\* Dr. Víctor Hugco Córdova Pluma,\*\*  
Dr. Martín Granados García,\*\*\* Dr. Ángel Herrera Gómez\*\*\*

\* Servicio de Endoscopia. \*\* Departamento de Epidemiología Clínica e Investigación. \*\*\* Servicio de Cirugía del Instituto Nacional de Cancerología. México, D.F.

Correspondencia: Dra. Ana Alicia Rosales Solís. Servicio de Endoscopia. Instituto Nacional de Cancerología. Av. San Fernando No. 22. Tlalpan 14000, México, D.F.

Recibido para publicación: 2 de septiembre de 2003.

Aceptado para publicación: 16 de octubre de 2003.

**RESUMEN Objetivo:** 1) Conocer la frecuencia de estenosis faringoesofágica en pacientes con cáncer laríngeo transglótico etapa clínica III (CaL EC-III) operados y radiados. 2) Describir las características clínicas, radiológicas y endoscópicas de las estenosis faringoesofágicas y respuesta a dilataciones. **Material y métodos:** serie de casos consecutivos, de 1997 al 2000 en el Instituto Nacional de Cancerología. Incluimos pacientes con CaL EC-III transglótico, operados y radiados. Evaluamos la disfagia y la estenosis (longitud, diámetro y localización) por radiología y endoscopia antes y después de cirugía y radioterapia. **Estadística:** descriptiva. **Resultados:** 65 de 197 casos (33%) con cáncer laríngeo fueron transglóticos y 52 (26.3%) estaban en EC-III. Fueron tratados con laringectomía total + cierre faringoesofágico en "Y" y radioterapia postoperatoria con dosis total promedio 7,000 cGy. Trece (25%) presentaron estenosis faringoesofágica. No hubo disfagia preoperatoria; la disfagia se presentó en cinco después de la cirugía y en todos después de la radioterapia. En todos los casos las estenosis fueron simples y se trataron con bujías Savary-Guilliard con promedio de cinco sesiones. Cinco de 13 (38.5%) tuvieron disfagia persistente: dos por fibrosis, dos por recurrencias locorregionales y una por recurrencia en el cierre faringoesofágico. **Conclusiones:** se presentaron 197 CaL en este periodo, siendo 33% transglóticos, en su mayoría en etapa clínica III. La frecuencia global de estenosis fue de 25%; en todos los casos fueron simples. Y las dilataciones endoscópicas fueron eficaces en ausencia de fibrosis, compresión extrínseca o recurrencia tumoral.

**Palabras clave:** cáncer laríngeo transglótico, radioterapia, estenosis faringoesofágica, cierre faringoesofágico.

**SUMMARY Objective:** Our objectives were to 1) know the frequency of pharyngoesophageal stenosis in patients with clinical stage III transglottic laryngeal cancer (LCA Stage III) post-surgery and -radiotherapy, and to 2) describe clinical, radiologic, and endoscopic characteristics of pharyngeal-esophageal stenoses and response to dilations. **Materials and methods:** We conducted a series of consecutive cases from 1997-2000 at the National Cancer Institute (INCan) in Mexico City and included patients with transglottic (LCA Stage III) post-surgery and -radiotherapy. We evaluated dysphagia and stenosis (length, diameter, and localization) by radiology and endoscopy before and after surgery and radiotherapy. Statistical method was descriptive. **Results:** Sixty five of 197 cases (33%) with laryngeal cancer were transglottic and 52 (26.3%) were clinical stage III. Patients were treated with total laryngectomy and pharyngo-esophageal "Y" stent and post-operative radiotherapy with average 7,000 cGy total dose. Thirteen patients (25%) presented pharyngo-esophageal stenosis. There was no pre-operative dysphagia; dysphagia was present in five patients post-surgery and in all after radiotherapy. In all cases, stenoses were simple and were treated with Savary Guilliard-guided endoscopic dilation with an average of five sessions. Five of 13 patients (38.5%) had persistent dysphagia: two due to fibrosis, two due to loco-regional recurrences, and one due to recurrence in pharyngo-esophageal closure. **Conclusions:** A total of 197 cases of laryngeal cancer were present during this period; 33% were transglottic, the majority in clinical stage III. Global frequency of stenosis was 25%; all cases were simple. Endoscopic dilations were useful in absence of fibrosis, extrinsic compression, and tumor recurrence.

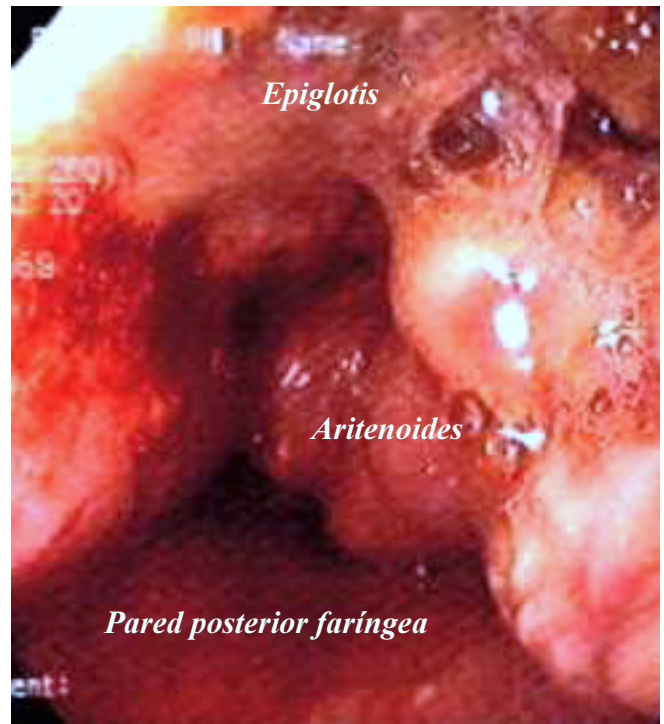
**Key words:** Transglottic laryngeal cancer, radiotherapy, pharyngo-laryngeal stenosis, pharyngo-esophageal stent.

En Estados Unidos, el cáncer laríngeo (CaL) es la enfermedad maligna más común de las vías aéreo-digestivas superiores, reportándose casi 10,000 nuevos casos por año;<sup>1</sup> en México, según el Registro Histopatológico de Neoplasias de 1999 se reportaron 899 nuevos casos (762 en hombres), representando 1.5% de todas las neoplasias malignas y la décima causa de mortalidad en hombres.<sup>2</sup>

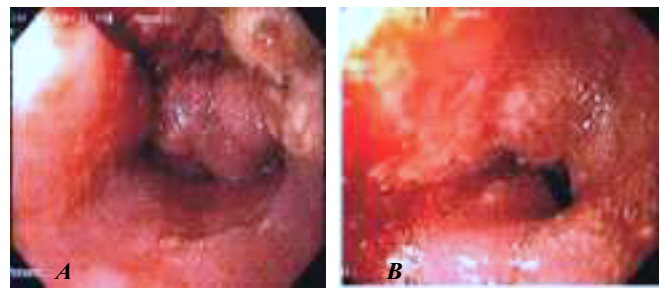
Esta neoplasia tiene una frecuencia máxima en la séptima década de la vida con predominio del sexo masculino (relación de 5:1). Existen factores relacionados con su etiología, como el alcohol y el tabaco, y factores genéticos, como deleciones de cromosomas 3p y 18q, amplificación de los oncogenes int-2, b-2 y mutación del p53.<sup>3,4</sup>

En nuestro país, hasta 75% de todas las neoplasias laríngeas se encuentran en etapas clínicas avanzadas al momento del diagnóstico (*Figura 1*), la mayoría son lesiones transglóticas clasificadas en etapa clínica III<sup>4</sup> (*Figura 2*); para el presente estudio incluimos sólo este grupo de pacientes por ser el más numeroso y debido a que recibieron el mismo tipo de tratamiento (laringectomía total con cierre faringoesofágico en "Y" y radioterapia postoperatoria). Dicho tratamiento con cirugía y radioterapia pre o postoperatoria a dosis total de 70 Gy se considera el tratamiento estándar en esta etapa clínica, sin embargo, no está exento de complicaciones, algunas de ellas relacionadas con la técnica del cierre faringoesofágico, como la dehiscencia, la fístula o la estenosis cricofaríngea (*Figura 3*), la cual se sospecha cuando el paciente presenta disfagia cervical, localizada entre el cartílago tiroides y el hueco supraesternal, expectoración excesiva de saliva y pérdida de peso.<sup>8,9</sup> Nuestros pacientes acuden por manifestar disfagia alta como síntoma cardinal. La mayoría de los informes de la literatura se refieren a estenosis benignas de las anastomosis después de gastrectomía o esofagectomías totales; y no incluyen pacientes laringectomizados con este otro tipo de reconstrucción.<sup>10-16</sup>

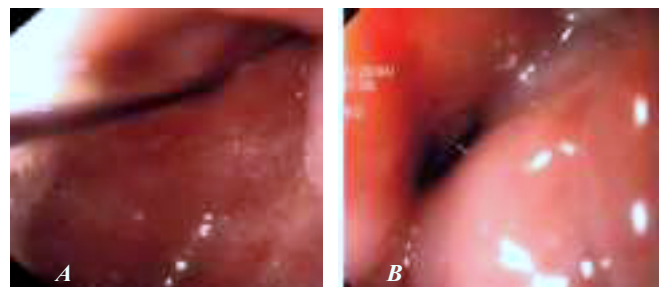
La disfagia persistente y/o recurrente representa un problema orgánico con repercusión psicosocial, siendo la paliación de este síntoma la piedra angular del tratamiento, cuyo objetivo es mantener la permeabilidad de la luz esofágica para que el paciente pueda comer. Los procedimientos para aliviar la disfagia son múltiples.<sup>10-16</sup> Una de las opciones son las dilataciones endoscópicas, que no difieren técnicamente de las realizadas en otro tipo de estenosis esofágicas malignas o benignas (pépticas, ingesta de cáusticos, postescleroterapia, etc.). En las estenosis pépticas y en las posquirúrgicas han probado su eficacia y seguridad, con una tasa



**Figura 1.** Cáncer laríngeo avanzado. Estructuras anatómicas de la supraglotis afectadas por una lesión exofítica ulcerada. La hipofaringe se encuentra libre de lesión.



**Figura 2.** Cáncer laríngeo EC-III transglótico. Aspecto endoscópico de cáncer laríngeo transglótico que afecta supraglotis y glotis. **A.** Vista de aritenoides, epiglottis y pared faríngea posterior con lesión exofítica ulcerada. **B.** Vista de glotis con la misma lesión, que afecta ambas cuerdas vocales y disminuye el espacio glótico. Subglotis no valorable.



**Figura 3.** Estenosis faringoesofágica. **A.** Paso de la guía hidrofílica a través de la estenosis. **B.** Aspecto endoscópico de la estenosis faringoesofágica a nivel del cierre en Y.

de éxito de 90 y 78%, respectivamente; sin embargo, en los casos posquirúrgicos se requiere de múltiples sesiones de dilataciones endoscópicas.<sup>11-16</sup> En la mayoría de las series con gran número de pacientes se incluyen casos de estenosis informándose la tasa de éxito global, número total de dilataciones, complicaciones y efectos secundarios después de las mismas, ya sea con balones hidrostáticos o bujías, sin embargo, cuando se describen las estenosis posradiación no se analizan por separado, porque en ella convergen otras causas, y concluyen que las dilataciones son satisfactorias en la mayor parte de los casos, cuando no son comparables entre sí.<sup>14</sup>

Los objetivos del presente trabajo son conocer la frecuencia de la estenosis faringoesofágica en pacientes con cáncer laríngeo transglótico etapa clínica III operados y radiados en nuestro Instituto, y describir las características clínicas, radiológicas y endoscópicas de la estenosis faringoesofágica en este grupo, así como su respuesta al tratamiento endoscópico mediante dilataciones guiadas.

## MATERIAL Y MÉTODOS

Se realizó un estudio observacional, retrolectivo, descriptivo, tipo serie de casos consecutivos, de enero de 1997 a diciembre de 2000 en el Servicio de Endoscopia del Instituto Nacional de Cancerología. Seleccionamos pacientes con diagnóstico de cáncer laríngeo transglótico (confirmados histológicamente) en etapa clínica III operados y radiados. Considerando como tiempo cero al momento del diagnóstico clínico.

A todos se les estudiaron datos clínico-demográficos, evaluamos la disfagia (clasificación de Bown) pre y postoperatoria, así como posradioterapia y la dosis total de radiación. El esofagograma con doble contraste y la esofagogastroduodenoscopia (EGD) (Olympus GIF-140) detectaron sitios de estenosis y sus características. La telerradiografía de tórax y la tomografía computada etapificaron la neoplasia (clasificación TNM). La evaluación de disfagia, el esofagograma y la EGD con toma de biopsias fueron repetidos después de la cirugía y la radioterapia. Se analizaron las características de la estenosis, instaurando un plan de tratamiento mediante dilataciones endoscópicas con bujías guiadas (Savary-Guilliard). Evaluamos la respuesta al tratamiento en términos de mejoría clínica de la disfagia.

### Criterios de inclusión

Se incluyeron pacientes de cualquier edad, de uno y otro sexos, con cáncer de laringe EC-III transglóticos

con confirmación histológica operados (laringectomía total con cierre faríngeo en "Y") y radioterapia adyuvante postoperatoria, con consentimiento informado.

### Criterios de exclusión

Se excluyeron pacientes con otras causas de estenosis esofágica cervical (recurrencia tumoral, péptica, cáusticos, etc.), con ingesta crónica de esteroides, salicilatos, etc., con otras etapas clínicas de CaL o radioterapia preoperatoria.

### Criterios de eliminación

Se eliminaron pacientes con pérdida en el seguimiento, por fallecimiento o con expediente incompleto. Esto debido a que se desconoce el número total de sesiones de dilatación, así como sus resultados en cuanto a mejoría de la disfagia.

## DESCRIPCIÓN OPERACIONAL DE LAS VARIABLES

### Definición de disfagia y estenosis

La disfagia se define como dificultad a la deglución y se evaluó de acuerdo con la clasificación de Bown. Una estenosis faringoesofágica posquirúrgica se definió como benigna si presenta cualquier grado de disminución de la luz en el sitio de cierre, mediante endoscopia o radiología de contraste sin evidencia de recurrencia tumoral mediante biopsias endoscópicas. Una estenosis maligna se definió como la presencia de cualquier grado de disminución de la luz, mediante endoscopia o radiología de contraste con evidencia de recurrencia tumoral confirmada mediante biopsias.

### EVALUACIÓN CLÍNICA, RADIOLÓGICA Y ENDOSCÓPICA

Se tomaron datos clínicos, la edad, sexo, tabaquismo (cantidad y duración), enfermedades concomitantes (diabetes mellitus), tipo de neoplasia y estadio clínico al momento de la cirugía (clasificación de TNM).

### Radiología de contraste

Durante la etapificación, posterior a la cirugía y un mes después de la radioterapia.

**CUADRO 1**  
SEGUIMIENTO

	Clinica	Radiológica	TAC	Endoscópica	Histológica
Preoperatoria	Sí	Sí	Sí	Sí	Sí
Postoperatoria	Sí	Sí		Sí	
Post-RT	Sí	Sí	Sí (*)	Sí	Sí
Tres meses	Sí			Sí	Sí

\* En casos de disfagia persistente.

## Endoscopia

Durante la etapificación, después de la cirugía y un mes después de la radioterapia.

### EVALUACIÓN DE LA ESTENOSIS A NIVEL DE LA ANASTOMOSIS

Mediante radiología de contraste y endoscopia se valoraron las características de la estenosis (simple o compleja), su longitud en cm, el diámetro y su localización.

## Seguimiento

La evaluación de la evolución de los pacientes estudiados se llevó a cabo como se muestra en el *cuadro 1*.

## Análisis estadístico

Estadística descriptiva. Medidas de tendencia central.

### RESULTADOS

Sesenta y cinco de 197 (33%) nuevos casos de cáncer laríngeo diagnosticados en el Instituto Nacional de Cancerología se clasificaron como transglóticos, de éstos, 52 estaban en etapa clínica III (EC-III), lo que corresponde a 26.3% de todos los casos. Los cincuenta y dos pacientes fueron tratados quirúrgicamente mediante laringectomía total con un cierre faringoesofágico en "Y" más radioterapia postoperatoria a dosis total promedio de 7,000 cGy (6,200-7,500) dentro de las primeras seis semanas.

Trece de 52 pacientes con CaL transglótico EC-III, 12 hombres y una mujer con edad promedio de 65 años (DE 14.3), que no tenían disfagia preoperatoria la presentaron después de la cirugía en cinco casos y de la radioterapia en todos los casos. El tiempo promedio

de aparición de la disfagia con respecto a la cirugía fue de cuatro meses (DE 3.4) y después de la radioterapia de nueve meses (DE 19.9). En el *cuadro 2* se presenta el grado máximo de disfagia según la clasificación de Bown. La estenosis en todos los casos fue simple: central, corta y sin pérdida del eje ni formaciones diverticulares. El *cuadro 3* muestra la longitud y diámetro promedio de las estenosis después de la cirugía y de la radioterapia.

Todos los pacientes se sometieron a protocolo de dilataciones endoscópicas guiadas con Savary-Guilliard para paliar la disfagia hasta un diámetro de 40 French, requiriendo en promedio cinco sesiones (rango 2-31). Ocho de 13 (61.5%) respondieron adecuadamente a las dilataciones hasta desaparecer la disfagia. Cinco pacientes tuvieron disfagia persistente y como causas de falla a las dilataciones se consideraron la fibrosis confirmada histológicamente (dos casos), dos compresiones extrín-

**CUADRO 2**  
GRADO DE DISFAGIA POSTRATAMIENTO (BOWN)

	Sólidos	Líquidos	Saliva	Afagia	No. de casos
QX	2	2	1	0	5
RT	5	6	1	1	13

**CUADRO 3**  
CARACTERÍSTICAS DE LAS ESTENOSIS

	Diámetro mm	Longitud mm
Post-Qx	5.25 DE 1.5	5
Post-Rt	3 DE 1.0	20

DE = desviación estándar.

secas que correspondieron a recurrencia locorregional (por esofagograma con doble contraste, endoscopia y TAC) y un caso con recurrencia tumoral confirmada histológicamente en el sitio del cierre faringoesofágico.

## DISCUSIÓN

En el periodo de estudio fueron diagnosticados 197 nuevos casos de cáncer laríngeo y fue la 20ma. causa de muerte por cáncer en el Instituto Nacional de Cancerología. La localización fue transglótica en 33% y en su mayoría fueron clasificadas en etapa clínica III, lo cual es similar a lo informado en la literatura.<sup>2-4</sup>

Con el propósito de tener un grupo de pacientes que reunieran las mismas características clínicas y que fueron sometidos a tratamiento similar (laringectomía total y radioterapia postoperatoria), seleccionamos este grupo de pacientes (transglóticos EC-III) que representa el grupo más numeroso, tomando como tiempo cero el momento del diagnóstico de cáncer de la laringe y debido a que tienen mayor riesgo de desarrollar disfagia por la suma de factores como recurrencia tumoral y otros factores lesivos externos como la radiación y la cirugía.

Amdur y cols.<sup>17</sup> informaron, en el periodo de 1964 a 1984, de 134 pacientes con cáncer avanzado de células escamosas en cabeza y cuello (cavidad oral, orofaringe, hipofaringe o laringe), que fueron tratados con cirugía y radioterapia postoperatoria, esta última se inició en un tiempo menor a tres meses después de la cirugía. Noventa y seis por ciento de los casos estaba en etapas clínicas III y IV. Siete por ciento presentaron una complicación grave después de los dos tratamientos y 4% tuvieron mucositis grave. Sin embargo, no se analizó si estaban relacionados con la radioterapia o con la cirugía. Noventa y uno de los 134 (68%) cursaron con cáncer de laringe e hipofaringe, sin especificarse el número respectivo. En tres casos (3%) hubo estenosis faríngea que requirió gastrostomía permanente. Otros tres casos tuvieron estenosis manejada exitosamente con dilataciones, por lo que no se consideraron como complicaciones mayores. Otras fueron la estenosis del traqueostoma en 1%, osteorradionecrosis o necrosis de tejidos blandos 5%, edema laríngeo 14%, infección y fístula salival en 2%. Si tomamos en cuenta también a los tres pacientes que mejoraron con dilataciones, entonces la frecuencia de estenosis faríngea es de 6%, quedando en segundo lugar como complicación más frecuente, sólo después del edema laríngeo. Sin embargo, no fueron descritas las características de las estenosis, los métodos de diagnóstico y el plan de manejo de las mismas. Por otra parte, no encontraron

una relación directa entre la dosis de radioterapia y frecuencia de complicaciones.

La mayoría de los artículos acerca del tratamiento quirúrgico del cáncer laríngeo hace énfasis en la cirugía conservadora de laringe y su impacto sobre la fonación, dejando a un lado la evaluación de la disfagia que tienen una escala aceptada universalmente; no se estudian las causas de la misma, sobre todo cuando el paciente es sometido a dos terapéuticas que potencialmente pueden disminuir el calibre de la luz, su frecuencia y el abordaje diagnóstico con esofagograma y endoscopia.

En general, se conoce que los pacientes que tienen resección de ambos nervios faríngeos superiores probablemente no tendrán una deglución satisfactoria; asimismo, aquellos con resección supraglótica que conservan la base de la lengua y los cartílagos aritenoides generalmente son capaces de deglutir normalmente después de un mes de rehabilitación, mientras que las resecciones que incluyen parcialmente o todo el cartílago aritenoides requieren seis a doce meses de rehabilitación.<sup>18</sup>

Weissler MC<sup>19</sup> considera que la disfagia, después de la laringectomía total, es secundaria a estenosis faríngea y del esófago cervical, haciendo énfasis en su prevención mediante el cierre horizontal de la faringe que debe ser sin tensión. Otros factores como la mucositis grave posradiación, la infección postoperatoria y la fístula salival pueden contribuir a la estenosis faríngea. Y considera que en su mayoría es necesaria la reconstrucción quirúrgica para paliar la disfagia.

Aunque algunos autores incluyen series grandes, existe una limitante en la evaluación de la disfagia, porque incluyen pacientes con tumores de diferentes órganos, en diferentes etapas clínicas de la enfermedad, diferentes localizaciones y diferentes esquemas de tratamiento, lo que los hace heterogéneos, no pueden ser comparados y sus resultados no pueden generalizarse.

En cuanto a los pacientes tratados con radioterapia sola, existen varias causas de disfagia. La radioterapia pre o postoperatoria dificulta la capacidad de la deglución, provoca complicaciones agudas con grados variables de xerostomía y mucositis, requiriendo gastrostomía temporal hasta en 10% de los casos.<sup>20</sup> Otras complicaciones son tardías graves, como el edema de la mucosa laríngea, que puede provocar obstrucción de la vía aérea, broncoaspiración o disfagia, la osteorradionecrosis, la estenosis del traqueostoma, la infección grave de la herida, la hemorragia carotídea aguda y la fístula salival.<sup>17,21-25</sup> Sin embargo, son pocos los autores que consi-

deran a la estenosis faríngea y la fibrosis del cuello como complicaciones tardías graves.<sup>17</sup>

La tasa estimada de complicaciones tardías graves varía según diversos autores, porque la mayoría se basa en el edema laríngeo para calcular esta frecuencia.<sup>24</sup>

La serie de Bryant y col.<sup>21</sup> en 97 casos de CaL reportó edema laríngeo en 23% con radioterapia sola contra 17% de cirugía + radioterapia.

Mendenhall y cols.<sup>22</sup> refieren 118 pacientes con CaL glótico T3, 53 tratados con RT sola, 32 con cirugía sola y 33 con cirugía + RT. Quince por ciento con RT y 15% con terapia combinada tuvieron complicaciones graves. La probabilidad de complicaciones a cinco años en todos los pacientes fue de 16%.

DeSanto<sup>23</sup> refiere que la RT sola con cirugía de rescate tenía tasas de complicación 10 veces mayor que las obtenidas para cirugía sola. En la serie anterior la tasa es similar para ambos tratamientos.

Kaanders y col.<sup>24</sup> compararon la radioterapia tradicional (40 casos) contra la aceleración fraccionada (18 casos), a dosis total de 64 a 70 Gy, comparando también la tasa de complicaciones agudas y tardías en ambos grupos. Las reacciones agudas fueron máximas entre cinco y siete semanas después del inicio del tratamiento, con remisión completa en todos los casos a los tres meses. La mucositis con disfagia se incrementó en los pacientes con aceleración fraccionada. Tal complicación se presentó a una dosis de 66 Gy en la aceleración fraccionada contra 69 Gy para RT convencional. Hubo edema laríngeo grave a dosis de 68 y 70 Gy, más frecuente en aceleración fraccionada. Es interesante la correlación entre la gravedad de la mucositis aguda y el edema laríngeo, lo que sugiere que los efectos tardíos pueden ser consecuencia de los efectos agudos y no de origen independiente. En nuestros casos no se valoró la mucositis como causa de disfagia, el fraccionamiento de la dosis de la radioterapia ni el uso de aceleración fraccionada.

Taylor y col.<sup>25</sup> informaron que en 784 pacientes tratados con 68 Gy, 3.8 y 13% tuvieron complicaciones tardías (edema laríngeo) para CaL supraglótico T3 y para T3-T4 de seno piriforme y pared faríngea, respectivamente. El análisis concluye que es muy difícil obtener información radiobiológica retrospectivamente de datos clínicos, por lo que se necesitan estudios prospectivos para evaluar la influencia de la dosis, tamaño de la fracción y tiempo de tratamiento sobre las complicaciones.

En nuestro estudio, retrospectivo, no hubo relación entre la dosis promedio, 70 Gy y la presencia de estenosis faríngea.

Ninguno de nuestros pacientes presentó disfagia preoperatoria. La frecuencia de disfagia postoperatoria fue de 25% y posradioterapia de 100% de los casos.

Existen pocos informes acerca de la estenosis benigna postoperatoria y su tratamiento endoscópico.<sup>14-16,26,28-30</sup>

Lam y col.<sup>26</sup> reportaron un grupo de 411 pacientes con anastomosis cervical y torácica, encontrando mayor número de estenosis en la segunda y en las realizadas con el uso de engrapadora (30.9 vs. 8.6%). Honkoop y col.<sup>15</sup> informaron 114 casos de estenosis benigna postoperatoria en la anastomosis cervical en 269 pacientes con cáncer esofágico (42%), y su tasa de éxito global con dilataciones endoscópicas guiadas fue de 78%. Ellos consideraron a la cardiopatía preoperatoria, la dehiscencia previa de la anastomosis y la confección manual como principales factores de riesgo para estenosis. Sin embargo, no está clara la definición operacional de estenosis ni se corroboró ésta por radiología, por lo que quizá se hayan dilatado pacientes con disfagia clínica, pero sin estenosis.

Ikeya<sup>16</sup> informó que las estenosis menores de 12 mm de longitud (estenosis cortas), independientemente de su diámetro, tienen mayores posibilidades de ser dilatadas con balón hidrostático, y hace una diferencia entre pacientes con dehiscencia o no previa de la anastomosis, con éxito de las dilataciones de 56 y 92%, respectivamente.

Dewar y col.<sup>27</sup> estudiaron 165 pacientes con esofagectomía y ascenso gástrico con anastomosis cervical. Consideraron arbitrariamente como estenosis a cualquier grado de disfagia que requiriera dilatación con bujías, no mencionan el tipo de bujías utilizadas y tampoco verificaron por radiología con contraste las características de las estenosis.

En general, los informes de la literatura se refieren a las estenosis benignas después de gastrectomía o esofagectomía totales, las cuales se consideran anastomosis verdaderas y tienen un comportamiento diferente porque existe una línea de sutura circunferencial y no en "Y", y conectan un órgano con otro a diferencia del cierre faringoesofágico en "Y", que tiene otras características, que también puede presentar disminución de la luz, pero no corresponde a una anastomosis verdadera. Las estenosis en nuestros pacientes tienen otro comportamiento, son simples (centrales, cortas y sin pérdida del eje) con diámetro promedio de 5 y 3 mm después de la cirugía y radioterapia, respectivamente; y longitud promedio de 5 mm y 20 mm, respectivamente. En todos los casos los pacientes después de la radioterapia manifestaron disfagia de aparición tardía, de mayor gravedad,

con estenosis más estrechas y largas, en comparación a la disfagia postoperatoria. Lo cual nos hace ver que este tipo de estenosis tiene un comportamiento diferente a las estenosis postoperatorias benignas. Y la tasa de éxito no se relaciona con la longitud ni el diámetro de las estenosis. Nosotros empleamos dilatadores guiados (Savary-Guilliard) con una eficacia de 61.5% y se requirió un promedio de cinco sesiones hasta la desaparición de la disfagia. Los casos de falla al tratamiento se debieron a fibrosis, compresión extrínseca y recurrencia en el sitio del cierre faringoesofágico.

Esta tasa baja de éxito con respecto a lo obtenido con dilataciones en estenosis posquirúrgicas de anastomosis verdaderas por otros autores, nos apoya en la idea que se trata de un grupo muy especial de pacientes, cuyo comportamiento a la terapéutica endoscópica aparentemente no sigue los parámetros tradicionales, sobre todo en lo referente al número de sesiones necesarias para la mejoría de la disfagia, lo que se refleja en el amplio rango de dilataciones realizadas (2-31 sesiones). Esto contrasta notablemente con el criterio estándar de tres sesiones para la dilatación de estenosis pépticas, donde si no se logra la mejoría, se sugiere corrección quirúrgica.

En nuestro grupo de estudio debemos tomar en cuenta que se trata de pacientes radiados y con márgenes muy pequeños de tejido faríngeo remanente, lo que dificulta, por no decir imposibilita, una reconstrucción quirúrgica. Esto convierte a las dilataciones endoscópicas prácticamente en el único recurso disponible para paliar la disfagia, debido a su sencillez y seguridad, por lo que nos vemos en la necesidad de realizar múltiples sesiones. Otro problema que observamos es la presencia de compresión extrínseca secundaria a recurrencia locorregional, esta característica impide una adecuada dilatación de la estenosis y empeora notablemente el pronóstico de los pacientes.

La fibrosis es quizá el problema más difícil de enfrentar por el endoscopista en estos casos, porque es recurrente y algunas veces progresiva, lo que obliga a múltiples sesiones y produce una sensación de desaliento tanto del paciente como de su médico.

Finalmente, encontramos que en el periodo de estudio en el Instituto Nacional de Cancerología se detectaron 197 nuevos casos de cáncer laríngeo. La frecuencia de estenosis faringoesofágica en pacientes con CaL transglótico EC-III operados y radiados es de 25%. La disfagia después de la radioterapia tiene presentación tardía y es más grave. La estenosis tiene como características: corta, central y sin pérdida del eje. La paliación endos-

cópica es eficaz si no hay fibrosis, compresiones extrínsecas o recurrencia tumoral en el sitio del cierre.

## REFERENCIAS

1. Coleman JJ, Sultan MR. Tumores de cabeza y cuello. En: Schwartz S, Shires TG, Spencer C. Principios de cirugía. 6a. Ed. Vol. 1. México: Interamericana-McGraw-Hill; 1995, p. 662-7.
2. Dirección General de Epidemiología, Secretaría de Salud. Registro histopatológico de neoplasias malignas 1999: Compendio mortalidad y morbilidad. 1a. Ed. México: 2001, p. 7-10.
3. Herrera GA. Cirugía oncológica. En: Instituto Nacional de Cancerología. Manual de oncología. Procedimientos médico-quirúrgicos. México: McGraw-Hill Interamericana; 1999, p. 43-4.
4. Granados GM. Tumores de laringe e hipofaringe. En: Instituto Nacional de Cancerología. Manual de oncología. Procedimientos médico-quirúrgicos. México: McGraw-Hill Interamericana; 1999, p. 191-8.
5. Kirchner JA, et al. Transglottic cancer. Its growth and spread within the larynx. *Arch Otolaryngol* 1974; 99: 247.
6. Micheau C, et al. Modes of invasion of cancer of the larynx. A statistical, histological and radioclinical analysis of 120 cases. *Cancer* 1976; 38: 346.
7. Muscat JE, Wynder EL. Tobacco, alcohol, asbestos, and occupational risk factors for laryngeal cancer. *Cancer* 1992; 69: 2244.
8. Wilcox CM, Alexander LN, Clark WS. Localization of an obstructing esophageal lesion. *Dig Dis Sci* 1995; 40(10): 2192-6.
9. Armienta SR, Buenrostro PF. Estenosis esofágica. Análisis de la prevalencia, etiología y tratamiento en el Hospital Regional "Lic. Adolfo López Mateos" ISSSTE. *Endoscopia* 1999; 10(2): 35-9.
10. Bernal SE, et al. Rehabilitación esofágica. *Rev Gastroenterol Mex* 1990; 55(1): 119-23.
11. Marshall JB, et al. Esophageal dilatation with polyvinyl (American) dilators over a marked guidewire: practice and safety at one center over a 5 year period. *Gastroenterology* 1996; 91(8): 1503-6.
12. Nostrant TT, Nandi PS. Esophageal dilatation. *Gastroenterologist* 1998; 6(1): 5-15.
13. Broor SL, et al. Benign esophageal strictures in children and adolescents: etiology, clinical profile and results of endoscopic dilatation. *Gastrointest Endosc* 1996; 43(5): 474-7.
14. Pereira-Lima JC, et al. Endoscopic dilatation of benign esophageal strictures: report on 1,043 procedures. *Am J Gastroenterol* 1999; 94(6): 1497-501.
15. Honkoop P, et al. Benign anastomotic strictures after transhiatal esophagectomy: risk factors and management. *J Thorac Cardiovasc Surg* 1996; 111(6): 1141-8.
16. Ikeya T, et al. Endoscopic balloon dilation for benign esophageal anastomotic strictures: factors influencing its effectiveness. *Hepatogastroenterology* 1999; 46(26): 959-66.
17. Amdur RJ, Parsons JT, Mendenhall WM, Million RR, et al. Postoperative irradiation for squamous cell carcinoma of the head and neck: and analysis of treatment results and complications. *Int J Radiat Oncol Biol Phys* 1989; 16: 25-36.
18. Lazarus C, Lagemann J, Jenkins P. Extent of supraglottic laryngectomy and functional status. Presented at the Annual American Speech-Language-Hearing Association, Los Angeles, CA, USA, 1981.
19. Weissler MC. Management of complications resulting from laryngeal cancer treatment. *Otolaryngol Clin North Am* 1997; 30(2): 269-78.
20. Mendenhall WM, Parsons JT, Stringer SP, Cassisi DDS. Radiotherapy for carcinoma of the supraglottis. *Otolaryngol Clin North Am* 1997; 30(1): 145-61.
21. Bryant GP, Poulsen MG, Tripcony L, Dickie GJ. Treatment decisions in T3N0M0 glottic carcinoma. *Int J Radiat Oncol Biol Phys* 1995; 31(2): 285-93.
22. Mendenhall WM, Parsons JT, Stringer SP, et al. Stage T3 squamous cell carcinoma of the glottic larynx: a comparison of laryngectomy and irradiation. *Int J Radiat Oncol Biol Phys* 1992; 23: 725-32.

23. DeSanto LW. T3 glottic cancer: options and consequences of the options. *Laryngoscope* 1984; 94: 1311-15.
24. Kaanders JHA, van Daal WAJ, Hoogenraad WJ, van der Kogel AJ. Accelerated Fractionation radiotherapy for laryngeal cancer, acute, and late toxicity. *Int J Radiat Oncol Biol Phys* 1992; 24: 497-503.
25. Taylor JMG, Mendenhall WM, Lavey RS. Dose, time and fraction size issues for late effects in head and neck cancers. *Int J Radiat Oncol Biol Phys* 1992; 22: 3-11.
26. Lam TCF, Fok M, Cheng WK, et al. Anastomotic complications after esophagectomy for cancer. *J Thorac Cardiovasc Surg* 1992; 104: 395-400.
27. Dewar L, Gelfand G, Finley RJ, et al. Factors affecting cervical anastomotic leak and stricture formation following esophagogastrectomy and gastric tube interposition. *Am J Surg* 1992; 163: 484-9.
28. Pierie JPEN, de Graaf PW, Poen H, et al. Incidence and management of benign anastomotic stricture after cervical oesophagogastrectomy. *Br J Surg* 1993; 80: 471-4.
29. Chen PC. Endoscopic balloon dilation of esophageal strictures following surgical anastomoses, endoscopic variceal sclerotherapy, and corrosive ingestion. *Gastrointest Endosc* 1992; 38(5): 586-9.
30. Whitworth MD, Richardson RL, Larson GM. Balloon dilatation of anastomotic strictures. *Arch Surg* 1988; 123: 759-62.