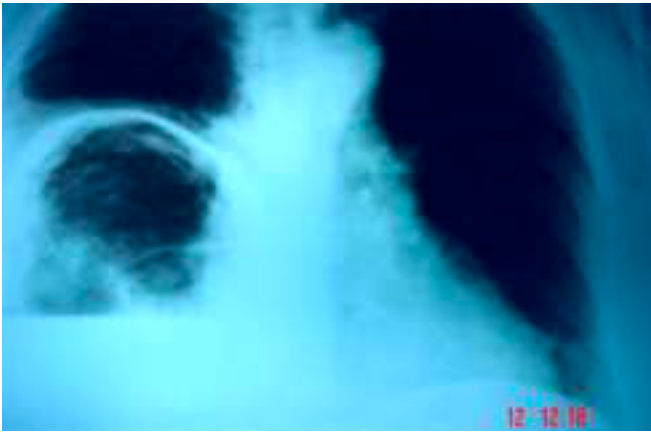
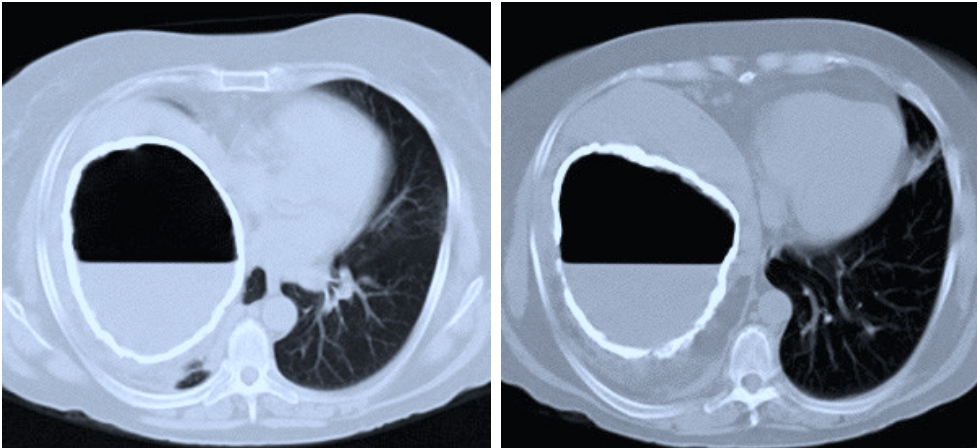


# Imágenes clínicas en gastroenterología

## *Quiste calcificado infectado no-parasitario de hígado*



**Figura 1.** La tele de tórax muestra elevación del hemidiafragma derecho e imagen calcificada con nivel hidroaéreo.



**Figura 3.** La pieza quirúrgica se muestra macroscópicamente de forma circular, de 15 cm de diámetro aproximadamente, con bordes irregulares, de consistencia dura.

**Figura 2.** La tomografía de abdomen muestra imagen calcificada de hígado con líquido de características purulentas en su interior. El resto de la cavidad abdominal es normal.

### PRESENTACIÓN DEL CASO

Mujer de 59 años, originaria y residente de Tepeji del Río (Querétaro) que inicia su padecimiento actual en enero de 2003 con fiebre y datos sugerentes de síndrome anémico, por lo que se realizaron estudios generales de laboratorio e imagen. Se diagnosticó absceso hepático y fue sometida a drenaje quirúrgico donde se extrajeron aproximadamente siete litros de material purulento. Fue egresada con medicamentos no especificados y al parecer tuvo resolución total de sus síntomas. En mayo inicia con fiebre vespertina no cuantificada, molestias inespecíficas localizadas a hipocondrio derecho y salida espontánea de líquido purulento a través de la zona correspondiente al drenaje previo. Es referida a nuestro hospital el 5 de junio de 2003, con fiebre, hepatodinia y hepatomegalia. Los estudios de laboratorio demostraron anemia e hipoalbuminemia leve, elevación de fosfatasa alcalina y gamma glutamil-transpeptidasa. La tele de tórax (Figura 1) demostró elevación de hemidiafragma derecho e imagen calcificada con nivel hidroaéreo. La tomografía de abdomen demostró imagen calcificada de hígado con líquido en su interior (Figura 2). La paciente fue sometida a resección total de la lesión hepática (Figura 3). El resultado de Patología fue quiste calcificado infectado no parasitario de hígado. Fue egresada sin complicaciones.

Dra. Ma. Sarai González-Huezo,\* Dra. Ma. Nancy Martínez-González,\*\* Dr. Ricardo Mondragón-Sánchez\*\*

\* Jefa del Departamento de Gastroenterología, \*\* Coordinación de Cirugía. Centro Médico ISSEMyM, Toluca, Estado de México.

Correspondencia: Dr. Ricardo Mondragón-Sánchez. Av. Hidalgo No. 411, Col. Centro, Toluca, Estado de México, CP 50000. Tel.: (722) 213-4214, Fax (722) 215-3538. Correo electrónico: rymondragon@aol.com

Recibido para publicación: 16 de agosto de 2003.  
Aceptado para publicación: 26 de noviembre de 2003.