

Exactitud de la sonografía transcutánea en el diagnóstico de lesiones de pared gástrica

Dra. Rocío Quiroz Moreno,* Dra. Margarita Isabel Morales Guzmán,**

Dr. Juan A. F. Cervantes Monroy, *** Dr. Guillermo Rueda Torre,**** Dra. Leticia Díaz Caldelas*****

* Médico radiólogo, encargada del Departamento de Ultrasonido y profesor adjunto del Curso de Posgrado en Radiología e Imagen del Hospital de Especialidades No. 14 del Centro Médico Nacional Adolfo Ruiz Cortines del Instituto Mexicano del Seguro Social, IMSS. ** Médico Cirujano, Jefe del Departamento de Educación e Investigación y Ética del Hospital de Especialidades No. 14 del Centro Médico Nacional Adolfo Ruiz Cortines del IMSS. *** Jefe del Departamento de Radiología e Imagen y profesor titular del Curso de Radiología. **** Médico Gastroenterólogo, encargado del Servicio de Endoscopias, ***** Médico Gastroenterólogo, adscrito al Servicio de Endoscopias.

Correspondencia: Dra. Rocío Quiroz Moreno. Departamento de Radiología e Imagen del Hospital de Especialidades No. 14 del Centro Médico Nacional Adolfo Ruiz Cortines del Instituto Mexicano del Seguro Social. Av. Cuauhtémoc s/n, Col. Formando Hogar entre Raz y Guzmán y Cervantes y Padilla, 91980 Veracruz, Ver. Tel.: (29) 343-500, ext. 379 o 449 (Rayos X). Correo electrónico: quimoro@hotmail.com htoyon@prodigy.net

Recibido para publicación: 24 de junio de 2002.

Aceptado para publicación: 16 de agosto de 2003.

RESUMEN. Objetivo: determinar la sensibilidad, especificidad y valores predictivos de la sonografía transcutánea (ST) en el diagnóstico de lesiones de la pared gástrica (LPG). **Material y métodos:** de marzo de 1999 a abril del 2000, se estudiaron prospectivamente 150 pacientes, quienes fueron enviados para ST por el Servicio de Endoscopias, utilizando un equipo General Electric RT 4000, un transductor de 5 MHz y la técnica de llenado líquido del estómago. El rastreo fue realizado en el Servicio de Radiología por un mismo sonografista, quien desconocía el diagnóstico endoscópico, tomográfico o de la serie esófago-gastro-duodenal. Posteriormente se les efectuó endoscopia del tracto gastrointestinal superior para comparación de resultados, porque esta prueba fue tomada como estándar de oro en esta investigación. Se emplearon sólo variables nominales para establecer si había o no LPG. Se determinó la sensibilidad, especificidad y valores predictivos positivo y negativo, usando el procedimiento estadístico de contingencia. Se calculó la exactitud diagnóstica de la prueba sonográfica, estimándose los intervalos de confianza (IC) para la sensibilidad y la especificidad. Se midió la variabilidad intraobservador de la ST mediante el coeficiente Kappa. Las diferencias observadas de certeza diagnóstico entre lesiones tumorales y no tumorales por sonografía fue valorado mediante χ^2 . **Resultados:** se obtuvo una sensibilidad de 85% (IC de 95%, de 75.2 a 94.8%) y una especificidad de 90% (IC de 95%, de 86 a 93.9%). El valor predictivo positivo fue de 78% y el valor predictivo negativo fue de 94%. La exactitud diagnóstica de la prueba sonográfica fue de 87%. El índice Kappa fue de 0.717. Hubo 35 verdaderos positivos (19 lesiones

SUMMARY. Objective: Our objective was to determine sensitivity, specificity and predictive values of transcutaneous sonography for detecting gastric wall lesions. **Materials and methods:** This prospective study was performed from March 1999 to April 2000 on 150 patients referred for transcutaneous sonography by the Endoscopic Service Unit. Sonographic examinations were performed using RT 4000 General Electric equipment with 5 Mhz transducer and replenishment of stomach with fluid. All scanning was done by the same sonographer, who was unaware of endoscopic, tomographic, or upper gastrointestinal series features. Results from sonography were compared with gastrointestinal tract endoscopy. Sensitivity, specificity, and predictive values were determined using contingency statistical procedure. Sonographic examination accuracy was calculated evaluating sensitivity and specificity confidence intervals (CI). Kappa index was calculated. Diagnostic accuracy differences observed between tumoral and non-tumoral lesions by sonography were evaluated by χ^2 probe. **Results:** Sensitivity of 85% (95% CI, from 75.2 to 94.8%) and specificity of 90% (95% CI, from 86 to 93.9%) were obtained. Positive predictability was 78% and negative predictability was 94%. Diagnostic accuracy was 87%. Kappa index was 0.717. There were 35 no false-positive results (19 tumoral lesions and 16 non-tumoral lesions), seven false-negative results (one tumoral lesion and six non-tumoral lesions) and 10 false-positive results (two tumoral lesions and eight non-tumoral lesions). Only one of 20 tumoral lesions were diagnosed by ultrasound whereas from 22 non-tumoral lesions were not diagno-

tumorales y 16 lesiones no tumorales), siete falsos negativos (una lesión tumoral y seis lesiones no tumorales), 10 falsos positivos (dos lesiones tumorales y ocho lesiones no tumorales). De 20 lesiones tumorales sólo una no fue diagnosticada por ultrasonido, mientras que de 22 lesiones no tumorales no fueron diagnosticadas seis ($\chi^2 = 3.74, p > 0.05$). **Conclusiones:** la ST es un método no invasivo, rápido y de bajo costo que se puede utilizar como un auxiliar de diagnóstico inicial en la valoración de LPG, siendo de valiosa ayuda para el clínico en su orientación diagnóstica.

Palabras clave: sonografía transcutánea, llenado líquido del estómago, lesiones de la pared gástrica.

INTRODUCCIÓN

En 1979 se iniciaron los estudios de investigación¹⁻⁵ en los que se describieron lesiones de la pared gástrica, tanto de tipo tumoral como no tumorales, identificadas por ultrasonografía transcutánea (convencional) apoyada por alguna de las diversas técnicas de llenado líquido del estómago que se han venido empleando en función de la experiencia del investigador y de los avances científicos y tecnológicos.⁶

Actualmente la sonografía convencional o transcutánea no excluye totalmente la enfermedad,⁷ pero puede utilizarse como un procedimiento de diagnóstico auxiliar de la endoscopia debido a que es capaz de precisar el tamaño y localización de lesiones tumorales, y en algunos casos la naturaleza de los mismos como sucede con los lipomas cuyo componente graso es perfectamente determinado por la sonografía, a diferencia de la endoscopia que difícilmente podría hacerlo,⁸ además puede proporcionar información potencialmente útil de la pared gástrica⁹ como la determinación del grosor normal y anormal de la misma,¹⁰ la profundidad de una lesión tumoral, así como en la identificación de tumores cubiertos por mucosa normal (submucosos), debido a que identifica perfectamente los diferentes estratos que conforman la pared gástrica.¹¹ A este respecto, se ha demostrado en estudios de investigación previos^{9,12} que la sonografía diferencia claramente la (1) mucosa superficial, la (2) mucosa profunda, la (3) submucosa, la (4) *muscularis* propia y la (5) serosa, de este modo la correlación de las capas acústicas con las capas histológicas es de particular interés para el estadiaje de las lesiones malignas primarias.

La sonografía transcutánea por ser menos invasiva y menos costosa, supone una alternativa a la endoscopia.¹³

sed 6 ($\chi^2 = 3.74, p > 0.05$). **Conclusion:** Transcutaneous sonography is a rapid, low cost and non-invasive method that may be useful to establish clinic diagnosis and in the first steps of gastric wall lesions evaluation, it is valuable in assessment of diagnostic orientation for the referring clinic.

Key words: Transcutaneous sonography, replenishment of stomach with fluid, gastric wall lesions.

Pero antes de esto, debemos dejar claro que la imagen sonográfica de la pared del estómago, aunque proporciona información potencialmente útil a la clínica, tiene sus limitaciones como las de encontrarse afectada ante la presencia de un pániculo adiposo grueso de la pared abdominal, o por la presencia de abundante gas intestinal.

La investigación que nos ocupa se realizó con el fin de determinar la sensibilidad, especificidad y valores predictivos de la sonografía transcutánea en la detección de lesiones de la pared gástrica tales como la gastritis, úlcera péptica y tumores benignos y malignos; además de que propone a la sonografía como un método no invasivo, rápido y de bajo costo que puede emplearse en el inicio del abordaje diagnóstico de tales alteraciones ante la sospecha clínica de las mismas, y como un método de apoyo a otros estudios de diagnóstico primario y complementario como lo son la biopsia y la endoscopia, respectivamente.

MATERIAL Y MÉTODOS

La investigación se basó en un diseño metodológico de prueba diagnóstica y fue realizada en los departamentos de Radiología y Endoscopia del Centro Médico Nacional "Adolfo Ruiz Cortines" del Instituto Mexicano del Seguro Social, previa aprobación del protocolo por el comité local de investigación y del consentimiento informado de los pacientes, durante el periodo comprendido de mayo de 1999 a enero del 2001. La selección de la muestra se hizo mediante muestreo no probabilístico, y el cálculo del tamaño de la muestra se efectuó utilizando una fórmula para la obtención de proporciones.

En total se estudiaron 150 pacientes, quienes fueron enviados para sonografía transcutánea por el Servicio

de Endoscopia con base en los criterios de inclusión establecidos para esta investigación, ya que comprendieron sujetos de uno u otro sexos, de 18 años en adelante, programados por primera vez para endoscopia con diagnósticos clínicos de probable úlcera péptica, gastritis crónica y tumor gástrico benigno o maligno. Posterior a la sonografía, a dichos pacientes se les efectuó endoscopia del tracto gastrointestinal superior, prueba que fue tomada como estándar de oro para la comprobación de los resultados de nuestro método en cuestión.

No se incluyeron pacientes con obesidad extrema, cirugía gástrica previa y presencia de ascitis. Se excluyeron aquellos casos cuyos resultados endoscópicos por alguna causa fueron conocidos previamente por quien realizó los exámenes sonográficos, o pacientes en condiciones de pobre o nula cooperación.

La valoración sonográfica fue realizada por un mismo sonografista, con cegamiento en relación con el diagnóstico endoscópico, tomográfico o de la serie esófago-gastro-duodenal, porque los pacientes a quienes se les efectuaba sonografía eran enviados a ésta por personal del Servicio de Endoscopia mediante un formato de solicitud en donde sólo aparecía el nombre del paciente, su afiliación, las fechas en que se realizarían el ultrasonido y la endoscopia y las indicaciones de preparación. Al momento del rastreo el sonografista sólo se limitó a preguntar al paciente si había cumplido con el ayuno indicado y decirle cuándo debía que comenzar a ingerir el agua y cuándo debía cambiar de una posición a otra para lograr la visualización adecuada de la pared del estómago. La endoscopia, método empleado como patrón estándar, se realizaba de uno a siete días como máximo, posterior al ultrasonido, de tal manera que al momento del rastreo sonográfico, ni el sonografista ni el paciente sabían el diagnóstico endoscópico.

El rastreo sonográfico se efectuó con un equipo General Electric RT 4000 y un transductor de 5 MHz y el empleo de la técnica de llenado líquido del estómago, la cual consistió en la ingesta de 400 mL de agua, con el paciente en ayuno de siete horas como mínimo. Los rastreos sonográficos se hicieron utilizando las posiciones de decúbito supino y decúbito lateral derecho (*Figura 1*). Las posiciones con el paciente en decúbito lateral izquierdo y sentado sólo se utilizaron ocasionalmente cuando fueron requeridas como maniobras de apoyo. El transductor fue dirigido en los planos axial y longitudinal del estómago.

La valoración endoscópica fue realizada mediante un equipo marca Pentax EG 2901 previa sedación y anestesia local orofaríngea con xilocaína en spray sim-

ple manteniendo al paciente en decúbito lateral izquierdo.

ANÁLISIS ESTADÍSTICO

Se emplearon sólo variables nominales para establecer si había o no lesión gástrica. Se determinó la sensibilidad, especificidad y valores predictivos positivo y negativo, usando el procedimiento estadístico de contingencia o tabla de 2 x 2. Se calculó la exactitud diagnóstica de la prueba sonográfica. Se estimaron los intervalos de confianza (IC) para la sensibilidad y la especificidad. Se midió la variabilidad intraobservador de la sonografía transcutánea, porque todos los casos fueron observados por un solo sonografista, mediante el coeficiente Kappa. Para estimar si existe diferencia estadística entre los diagnósticos emitidos de lesiones tumorales y no tumorales se utilizó la prueba de Ji cuadrada.

RESULTADOS

El estómago se identificó en los 150 pacientes estudiados, observándose su pared conformada por las cinco capas anatómicas normales (*Figura 1*) mediante la utilización de la técnica de llenado líquido por ingesta directa.

De 35 lesiones de la pared gástrica identificadas por ultrasonido, 42 fueron observadas por endoscopia.

De los 98 pacientes en quienes la sonografía no encontró lesiones gástricas, 108 resultaron con ausencia de lesión gástrica por el método de endoscopia (*Cuadro 1*).

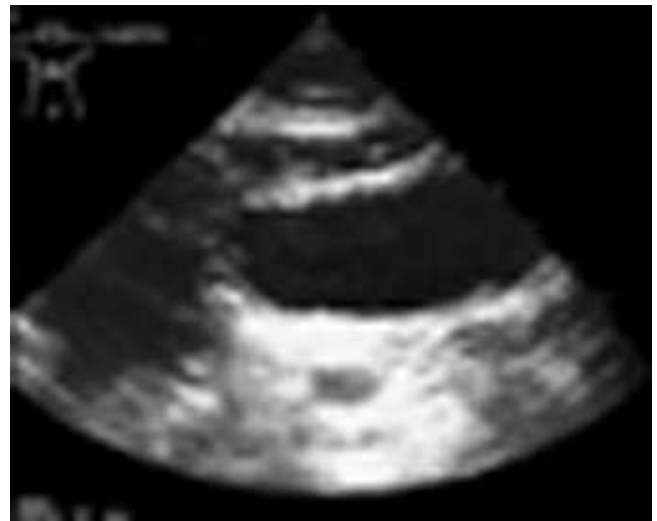


Figura 1. Imagen sonográfica de la pared normal del estómago.

CUADRO 1

RESULTADOS SONOGRÁFICOS ANTE LOS RESULTADOS OBTENIDOS POR EL MÉTODO ENDOSCÓPICO

Sonografía transcutánea	Endoscopia		Total
	Presencia de tumor	Ausencia de tumor	
Presencia de tumor	35 (vp)	10 (fp)	45
Ausencia de tumor	7 (fn)	98 (vn)	105
Total	42	108	150

vp: verdadero positivo, fp: falso positivo, fn: falso negativo, vn: verdadero negativo

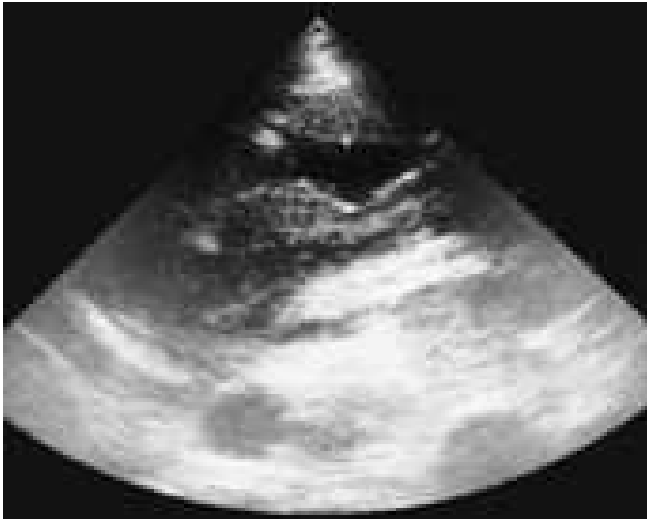

Figura 2. Nótese el engrosamiento tan importante de la pared del antro gástrico secundario a la presencia de un linfoma.

Se obtuvo una sensibilidad de 85% (IC de 95%, de 75.2 a 94.8%) y una especificidad de 90% (IC de 95%, de 86 a 93.9%). El valor predictivo positivo fue de 78% y el valor predictivo negativo fue de 94%. Como resultado se obtuvo una exactitud diagnóstica de la prueba sonográfica de 87%.

La prevalencia que obtuvimos tomando en cuenta el total de los pacientes con lesiones de la pared gástrica fue de 28%.

Se obtuvo un índice Kappa de 0.717 que nos indicó una concordancia considerada como sustancial entre la primera y la segunda observación sonográfica, esto nos habla de que es posible la reproducibilidad de los resultados de la prueba.

De los 35 diagnósticos verdaderos positivos, 19 correspondieron a lesiones tumorales (*Figura 2*) y 16 a lesiones no tumorales (*Figura 3*).

De los siete diagnósticos falsos negativos, uno correspondió a lesión tumoral tratándose de un pólipo de 10 cm localizado en la cara anterior de la curvatura menor, y seis a lesiones no tumorales de las cuales fueron cuatro gastritis crónicas, localizadas dos de ellas en fondo y cuerpo superior, otra consistente en hiperemia de escasos pliegues antrales y una más en parches sobre la cara anterior de cuerpo, una gastritis erosiva consistente de erosiones de 3 mm de diámetro en antro y una úlcera péptica localizada en la pared anterior de la curvatura menor con un tamaño aproximado de 7 mm de diámetro.

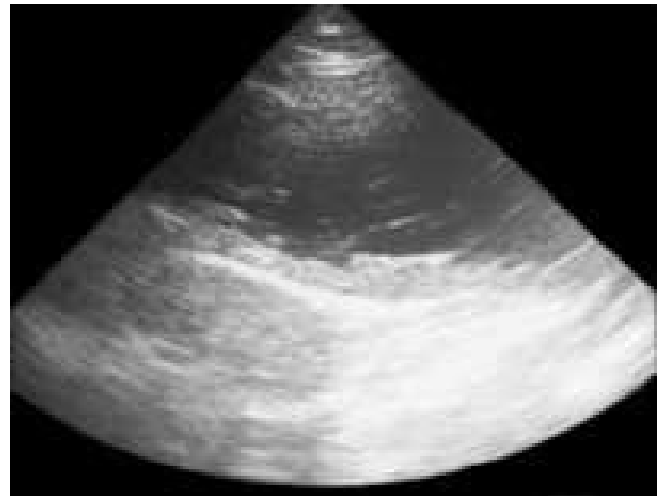

Figura 3. Interrupción de la pared gástrica debido a una úlcera péptica de antro.

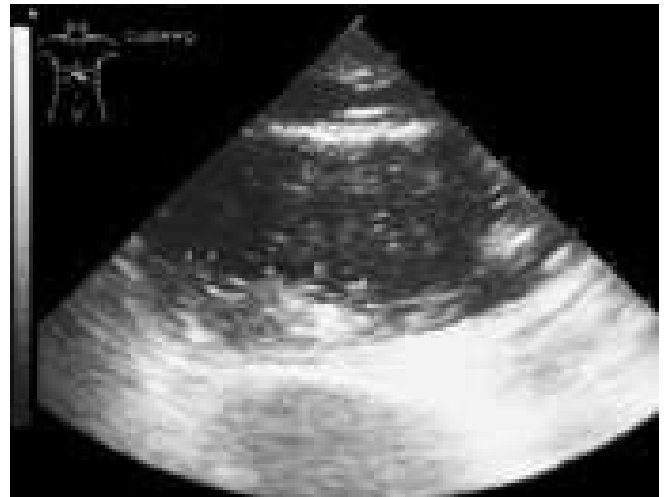

Figura 4. Falsa lesión intraluminal de la pared gástrica, debido a residuos de alimento en el cuerpo.

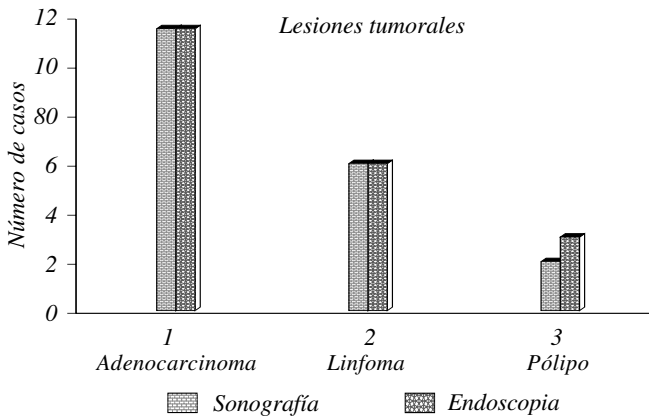


Figura 5. Comparación de los hallazgos obtenidos por sonografía y endoscopia de las lesiones tumorales de la pared gástrica.

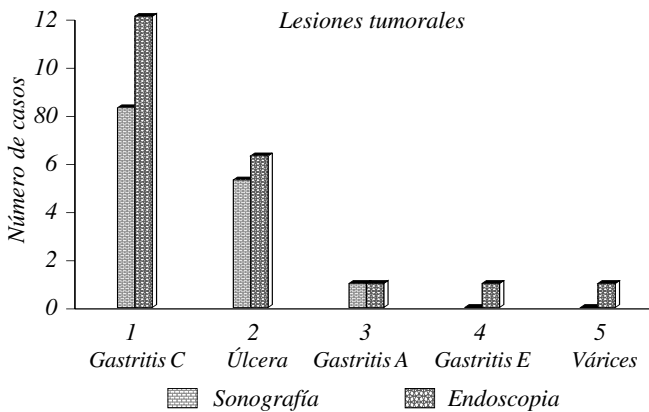


Figura 6. Comparación de los hallazgos obtenidos por sonografía y endoscopia de las lesiones no tumorales de la pared gástrica.

Con lo anterior podemos decir que la identificación de una lesión de la pared del estómago va a depender de su tamaño, localización y extensión.

De los 10 diagnósticos falsos positivos dos correspondieron a lesiones tumorales (adenocarcinomas) debido a la presencia de abundantes restos de alimento que dieron la falsa imagen de tumor (Figura 4), y ocho correspondieron a lesiones no tumorales (siete gastritis crónicas y una gastritis atrófica).

Comparamos de manera gráfica los hallazgos sonográficos y endoscópicos de las lesiones de la pared gástrica (Figuras 5 y 6). Tal comparación nos demostró que la probabilidad de equivocarse al diagnóstico y decir que no existe lesión de la pared del estómago cuando realmente existe es de uno en 20 (5%) para las lesiones tumorales y de seis en 22 (27%) para las lesiones no tumorales ($\chi^2 = 3.74$, $p > 0.05$), lo que indica que las diferencias observadas no son significativas desde el punto de vista estadístico. El tamaño de

los 19 tumores identificados por sonografía fluctuó entre 8 mm el menor, y 103 mm el mayor, con localizaciones en fondo-cuerpo-antro (1); fondo-cuerpo (4), cuerpo-antro (6); antro-píloro (1), y posiciones exclusivas en fondo (1), cuerpo (3) y antro (3).

De acuerdo con los hallazgos sonográficos encontrados pudimos determinar un distinto aspecto sonográfico para cada una de las lesiones de estómago encontradas (Cuadro 2).

DISCUSIÓN

El valor de la información que proporcionan algunos métodos de diagnóstico son, en términos generales, la base de las decisiones en cuanto al diagnóstico y al tratamiento que se debe aplicar a un enfermo. Sin embargo, como algunos procedimientos diagnósticos proporcionan una información no muy clara, es importante investigar las fuentes de error con el fin de medir su magnitud y obtener así una base para descartar entre aquellas pruebas que son válidas a pesar de su error.

En este trabajo investigamos la confiabilidad de la información diagnóstica que nos brinda la sonografía transcutánea en la detección de lesiones de la pared del estómago; encontramos que este fenómeno ha sido investigado en forma prospectiva y ciega en sólo un estudio reportado por Tous y cols.,¹⁴ quienes reportan una sensibilidad de la prueba de 77.8% y una especificidad de 99.1%, lo que da lugar a una exactitud de 89%. En contraste, aunque nosotros obtuvimos una exactitud de la prueba de 87%, encontramos una sensibilidad de 85% que supera la antes mencionada y una especificidad de 90% muy similar a la misma. De tal manera que con los resultados obtenidos podemos decir que la prueba en estudio 1) es capaz de dar en 85% un resultado positivo cuando la persona analizada tiene la enfermedad, y 2) es capaz de proporcionar en 90% un resultado negativo si la persona no tiene la enfermedad.

En la mayoría de los trabajos¹⁵⁻¹⁷ publicados se han buscado pruebas que tengan alta sensibilidad y especificidad simultáneamente, con el fin de reducir el número de falsos negativos y falsos positivos. En este estudio se obtuvieron siete (17%) falsos negativos (FN) de un total de 42 enfermos, y 10 (9%) falsos positivos (FP) de un total de 108 personas sanas. La proporción de FN es mayor que la de los FP, lo que se consideraría un punto en contra de nuestra prueba en el caso de un tumor o de una úlcera, porque la detección temprana favorecería el diagnóstico. Sin embargo, encontramos que de los siete FN solamente uno correspondió a tumor y uno a úlcera,

CUADRO 2
ASPECTO SONOGRÁFICO DE LAS LESIONES DE PARED GÁSTRICA (VERDADEROS POSITIVOS)

Lesión gástrica	Imagen sonográfica	Número	Distribución	No. de casos	%
Pólipo	Lesión hiperecoica, homogénea y redondeada de bordes regulares adherida a la pared de 9 a 20 mm.	Múltiple	Diseminada	1	3.1
Adeno Ca	Masa intraluminal heterogénea y amorfa de contornos irregulares, con alteración localizada de la pared, de 18 a 103 mm.	Único	Localizada	1	3.1
		Única	Localizada	9	28.1
Linfoma	Lesión infiltrante con engrosamiento de la pared afectada hasta de 26 mm.	Única	Diseminada	2	6.2
		Única	Diseminada	6	18.7
Úlcera péptica	Excavación de la pared con engrosamiento y pérdida de su estructura.	Única	Localizada	5	15.6
Gastritis	Engrosamiento de más de 5 mm de la pared, con pérdida de la arquitectura anatómica normal.	Única	Diseminada	6	18.7
			Localizada	2	6.2

Muestra la apariencia sonográfica y la frecuencia de los casos verdaderos positivos.

mientras que los cinco restantes fueron caso de gastritis, el cual es un padecimiento más benévolo cuyo pronóstico no depende necesariamente de su detección temprana por el método en cuestión, de aquí que podamos decir que la utilidad de la prueba es mayor para el diagnóstico de lesiones tumorales y menor para las no tumorales, tal como lo determina Derchi¹⁸ en su publicación quien, además, menciona a la sonografía como un método diagnóstico empleado de primera elección en los casos de sospecha de tumor del estómago.

Encontramos una probabilidad de 78% de que el paciente tenga una lesión de la pared gástrica al obtenerse un resultado positivo con la prueba sonográfica (valor predictivo positivo). Asimismo, encontramos una probabilidad de 94% de que un sujeto no tenga la enfermedad al obtenerse un resultado negativo de la prueba (valor predictivo negativo). Vemos que el valor de predicción positiva no es tan bueno como el negativo, sin embargo, nuevamente esto depende de las lesiones no tumorales, porque de los 10 falsos positivos únicamente dos correspondieron al tumor y los ocho restantes a lesiones no tumorales.

Al igual que Morgan¹⁹ la mayoría de los adenocarcinomas que identificamos (9) mostraron una imagen sonográfica que consistió en una masa heterogénea intraluminal de contornos irregulares, con alteración localizada de la pared, mientras que los dos restantes se mostraron como lesiones infiltrantes con engrosamiento de la pared en el sitio afectado.

La apariencia sonográfica de los linfomas fue la de un engrosamiento importante e hipoeoico de la pared gástrica involucrada, tal como se menciona en algunas investigaciones publicadas,^{18,20} con pérdida de la estructura anatómica normal de la pared del estómago.

En controversia con Martínez y col.,²¹ quienes reportan la identificación de un foco ecogénico en los casos de úlcera de la pared gastrointestinal, nosotros encontramos sólo la presencia de una excavación en la pared gástrica, con engrosamiento y pérdida de la estructura de ésta.²²

Encontramos que la apariencia sonográfica de la gastritis crónica es la descrita por Yeh y col.²⁸ y que consistió en un engrosamiento difuso o localizado de la pared gástrica superando éste, en todos los casos, los 5 mm.

La técnica de llenado líquido del estómago está reportada por diversos autores^{1,13,14,16,23} como la ideal para la realización de la prueba sonográfica del estómago con lo que estamos completamente de acuerdo; sin embargo, en cuanto a la cantidad de líquido y el modo en que se debe ingerir diferimos con algunos de ellos⁹ estando de acuerdo con lo reportado por Tous y cols.,¹⁴ en cuanto a que el líquido debe ser tragado y no ingerido mediante una cánula como algunos autores lo reportan, y en una cantidad de 400 mL con variaciones de 500 a 600 mL dependiendo de la capacidad gástrica y la complejidad del paciente, porque pudimos darnos cuenta de que la ingesta sin cánula evita la presencia de múltiples burbujas de aire que impiden la identificación adecuada de la

cavidad del estómago, así como la molestia del paciente para ingerir cantidades de agua arriba de los 400 mL en términos generales.

Se ha reportado por algunos investigadores^{10,17,21,24,25} el empleo de transductores que van desde 3.5 a 7.5 MHz, sin especificaciones de cuál frecuencia es útil para tal o cuál zona del estómago. Nosotros, al igual que Francesc,¹⁴ encontramos que la frecuencia del transductor empleado va a variar según sea la región antro-pilórica (7.5 MHz) o la zona del cuerpo y fondo (5 MHz), la sometida a rastreo sonográfico. Además, encontramos que la frecuencia del transductor empleado para la identificación de la pared del estómago va a variar también según la corpulencia del paciente, pues para pacientes gruesos con un panículo adiposo generoso, el transductor de 5 MHz es el ideal para la visualización adecuada de la pared anterior; sin embargo, el transductor de 7.5 MHz es útil para la identificación de la pared anterior en los pacientes muy delgados.

De acuerdo con Okamura y col.,²⁶ los transductores de mediana resolución, como los de 5 MHz, son apropiados para identificar lesiones tumorales superficiales en la pared del estómago y no para las de localización profunda como los tumores submucosos.

A manera de conclusión podemos decir que la sonografía transcutánea es una prueba no invasiva, rápida y de bajo costo, que se puede emplear como método de apoyo inicial en el abordaje diagnóstico de gastritis crónica, úlcera péptica y tumores gástricos que sean suficientemente grandes (en nuestra experiencia mayores de 7 mm), y que se encuentren en localizaciones accesibles al haz de sonido como son la pared posterior de cuerpo y de la región antro-pilórica, pues la identificación de lesiones en la pared anterior de dichas regiones y la zona del fondo presenta mayor dificultad debido a que está sujeta a cambios en la frecuencia del transductor y a la experiencia del sonografista para incidir adecuadamente el haz de sonido, respectivamente. Por lo anterior, sugerimos no emplear a la sonografía transcutánea como sustituto de la endoscopia, sino como un auxiliar de diagnóstico inicial en la evaluación de lesiones de pared gástrica.

De acuerdo con la sensibilidad y especificidad obtenidas es posible decir que la sonografía transcutánea empleada en los primeros escalones diagnósticos es de valiosa ayuda para el clínico en su orientación de diagnóstico hacia la sospecha de la presencia de una lesión de pared del estómago, pero tomando en cuenta que es un método dependiente de la habilidad y experiencia del operador, podemos decir que si estas destrezas son buenas

podrían llegar a obtenerse resultados más eficaces y no quedarse en la simple probabilidad de la existencia de una lesión.

La variabilidad diagnóstica obtenida entre la primera y la segunda observaciones nos demostró que es posible la reproducibilidad de los criterios sonográficos empleados para el diagnóstico de lesiones de pared gástrica.

Si tomamos en cuenta los resultados estadísticamente significativos que obtuvimos en este trabajo y la aplicación clínica que desde un principio se propuso a la sonografía transcutánea, que es la de ser un apoyo diagnóstico y no un sustituto o complemento de los métodos ya establecidos como útiles para determinar lesiones de pared gástrica, podemos concluir que es un método de imagen de gran utilidad en el auxilio diagnóstico de tales lesiones, preferentemente de tipo tumoral, empleándolo antes de la utilización de cualquier otro método invasivo.

REFERENCIAS

- Bluth EI, et al. Ultrasonic evaluation of the stomach, small bowel, and colon. *Radiology* 1979; 133: 677-80.
- Yeh HC, et al. Ultrasonography and computed tomography of wall lesions. *Radiology* 1981; 141: 147-55.
- Miyamoto Y, Tsujimoto F, Tada S. Ultrasonographic diagnosis of submucosal tumors of the stomach: the "bridging layers" sign. *J Clin Ultrasound* 1988; 16: 251-8.
- Shoelmerich J, Díaz A, Volk BA, Spamer C. Clinical significance of abnormalities of the gastrointestinal tract detected by abdominal ultrasound. *Dig Dis Sci* 1988; 33(3): 257-62.
- Worlicek H, Dunz D, Engelhard K. Ultrasonic examination of the wall of the fluid-filled stomach. *J Clin Ultrasound* 1989; 17: 5-14.
- Hagen AS. Pathology of the upper gastrointestinal tract. Diagn ultrasonograp. Vol. 1. 4th. Ed. USA: Mosby; 1995.
- Caletti G, Ferrari A, Brocchi E, Luigi B. Accuracy of endoscopic ultrasonography in the diagnosis and staging of gastric cancer and lymphoma. *Surgery* 1993; 113: 14-27.
- Weinberg B, Rao PS, Shah KD, et al. Ultrasound demonstration of an intramural leiomyoma of the gastric cardia with pathologic correlation. *J Clin Ultrasound* 1988; 16: 251.
- Kimmey MB, Martin RW, Haggitt RC, Wang KY, Franklin DW. Histologic correlates of gastrointestinal ultrasound images. *Gastroenterology* 1989; 96: 433-41.
- Changchien CH, Hsu CH. Use of sonography in the evaluation of the gastroesophageal junction. *J Clin Ultrasound* 1996; 24: 67-72.
- Kawumoto K, Yamada Y, Utsunomiya T, Okamura H, Mizuguchi M. Gastrointestinal submucosal tumors: evaluation with endoscopic US. *Radiology* 1997; 205: 733-40.
- Heyder N, Kaarmann H, Giedl J. Experimental investigations into the possibility of differentiating early from invasive carcinoma of the stomach by means of ultrasound. *Endoscopy* 1987; 19: 228-32.
- Mittelstaedt, et al. Ecografía general. Tracto gastrointestinal. Vol. 1. 1a. ed. Madrid, España: Editorial Marban; 1995.
- Tous F, et al. Assessment of abdominal sonography in the diagnosis of tumors of the gastroduodenal tract. *J Clin Ultrasound* 1997; 25: 243-7.
- Segura JM, Oliveira A, Conde P, Erdozain JC, Suárez J. Hydrogastric sonography in the preoperative staging of gastric cancer. *J Clin Ultrasound* 1999; 27: 499-504.

Exactitud de la sonografía transcutánea en el diagnóstico de lesiones de pared gástrica

16. Grendell HJ, McQuaid RK, Friedman LS. *Diagnosis & treatment in gastroenterology*. 1st. Ed. USA: Appleton & Lange; 1996.
17. Segura CJ, et al. *Tracto gastrointestinal*. 1a. Ed. Barcelona, España: Doyma; 1997.
18. Derchi LE, Banderali A, Bossi C, De Paolis M, Musante F, Solbiati L, Subelli M. The sonographic appearances of gastric lymphoma. *J Ultrasound Med* 1984; 3: 251-6.
19. Morgan CL, Trought WS, Oddson TA, et al. Ultrasound patterns of disorders affecting the gastrointestinal tract. *Radiology* 1980; 135: 129.
20. Yeh HC, Rabinowitz JG. Ultrasonography of gastrointestinal tract. *Semin Ultrasound CT MR* 1989; 3: 331.
21. Martínez NA, Mata J, Matias GX, Donoso L, Coscojuela P. Ecogenic focus in the gastrointestinal wall as a sign of ulceration. *Gastrointestinal Radiol* 1989 Fall; 14: 295-9.
22. Tomooka Y, Onitsuka H, Goya T, et al. Ultrasonography of benign gastric ulcers: characteristic features and sequential follow-ups. *J Ultrasound Med* 1989; 8: 513.
23. López Cano A, et al. Lipoma gástrico diagnosticado mediante ecografía transcutánea con llenado líquido del estómago. *Rev Esp Enf Dig* 1991; 80: 261-3.
24. Hsu-Chong Y, Jack GR. Ultrasonography and computed tomography of gastric wall lesions. *Radiology* 1981; 41: 147-55.
25. Tomooka Y, Onitsuka H, Goya T, et al. Ultrasonography of benign gastric ulcers: characteristic features and sequential follow-ups. *J Ultrasound Med* 1989; 8: 513.
26. Okamura S, Tsutsui A, Muguruma N, Ichikawa S, Sogabe M, Okita Y, et al. The utility and limitations of an ultrasonic miniprobe in the staging of gastric cancer. *J Med Invest* 1999; 46: 49-53.