

Identificación y manejo integral de un caso autóctono de hidatidosis en México

Dr. José Antonio Palacios-Ruiz,* Dr. Eduardo Ramírez-Solís,* Dr. Marcial Moreno-Möller,*
Dr. Alexander Cárdenas-Mejía,* Dra. María-Teresa Aguirre-Alcántara,** Dr. Carlos Bonilla-Rodríguez,**
Dra. Pilar Mata-Miranda,*** Dr. Pablo Maravilla,*** Dra. Ana Flisser***

* Servicio de Cirugía, Hospital General "Dr. Manuel Gea González", SSA, México, D.F., ** Departamento de Parasitología, Instituto de Diagnóstico y Referencia Epidemiológicos, SSA, México, D.F., *** Dirección de Investigación, Hospital General "Dr. Manuel Gea González", SSA, México, D.F.

Correspondencia. Dra. Ana Flisser. Dirección de Investigación, Hospital General Dr. Manuel Gea González, SSA, Calzada de Tlalpan 4800, Col. Toriello Guerra, México 14000 D.F. Teléfono: 5666-6021, Fax: 5528-4228, e-mail: flisser@servidor.unam.mx

Recibido para publicación: 19 de junio de 2002.

Aceptado para publicación: 25 de octubre de 2002.

RESUMEN Objetivo: describir un caso de hidatidosis hepática en México. **Antecedentes:** la hidatidosis hepática es la parasitosis en el hígado más frecuente en países desarrollados y se considera prácticamente ausente en México. **Métodos:** en este trabajo se reporta la identificación, manejo clínico, estudios epidemiológicos, parasitológicos y de biología molecular de un caso autóctono de hidatidosis en México. **Resultados:** se identificó el quiste hepático por imagen, se le dio tratamiento cestocida a la paciente y se extrajo el parásito por laparoscopia. No fue posible identificar el origen de la cepa del *Echinococcus* ni por los estudios epidemiológicos realizados en la vivencia de la paciente, ni por el patrón de RAPD obtenido con el DNA de los protoescolices. Tampoco fue exitosa la infección de un perro con los protoescolices, probablemente por haber sido dañados con la droga cestocida. **Conclusiones:** es necesario tener cuidado en el futuro para identificar otros pacientes autóctonos con hidatidosis hepática con el fin de tratarlos adecuadamente y a tiempo, para identificar la cepa de *Echinococcus granulosus* que infecta a los pacientes en México.

Palabras clave: hidatidosis hepática, *Echinococcus granulosus*, laparoscopia, México.

SUMMARY Objective: To describe a case of hydatid disease in Mexico. **Background:** Liver hydatid disease is the most frequent hepatic parasitic disease in developed countries and is considered practically absent in Mexico. **Methods:** in this paper we report identification, clinical management, and epidemiologic parasitologic, and molecular biological studies of an autochthonous case of hydatid disease in Mexico. **Results:** Hepatic cyst was identified by imaging techniques. The patient received cestocidal treatment and the parasite was excised by laparoscopy. It was not possible to identify the origin of the *Echinococcus* strain neither by epidemiologic studies performed in the patient's household nor by RAPD pattern obtained with DNA of the protoscolices. Infection of a dog with protoscolices was not successful probably because they were damaged by the cestocidal drug. **Conclusions:** Care should be taken in the future to identify other possible autochthonous patients harboring liver hydatid cysts to treat them in an adequate and timely fashion, and to identify the strain of *Echinococcus granulosus* that infects patients in Mexico.

Key words: Hydatid disease, liver, *Echinococcus granulosus*, laparoscopy, Mexico.

INTRODUCCIÓN

El cestodo *Echinococcus granulosus* en su estadio larvario, conocido como quiste hidatídico, es el causante de la hidatidosis humana. Las técnicas de imagen, tales como el ultrasonido, la tomografía computada y la resonancia magnética, permiten identificar a los quistes en hígado y pulmones, los cuales generan sintomatología

semejante a la de tumores o abscesos. Sin embargo, si el quiste se rompe al extirparlo, su contenido puede causar reacciones alérgicas intensas y quistes secundarios en otros órganos. El tratamiento se basa en cirugía para extirpar a los parásitos, en drogas cestocidas como el albendazol y el mebendazol, así como en el uso de la técnica de PAIR, que, por sus siglas en inglés, significa punción, aspiración, inyección y reaspiración. Los seres

humanos desarrollan hidatidosis después de ingerir accidentalmente huevos de *E. granulosus* liberados de perros que albergan al parásito adulto intestinal. El ciclo de vida de *E. granulosus* se mantiene en la naturaleza por los hospederos definitivos, el perro y otros cánidos y por los hospederos intermediarios que son múltiples mamíferos, aunque las ovejas albergan la cepa que es la más infectiva para el ser humano. También se desarrollan quistes hidatídicos en cerdos, ganado bovino, caballos y camellos. Los hospederos intermediarios adquieren hidatidosis al ingerir huevos en el pasto o la materia fecal de los perros infectados que contiene a dichos huevos.^{1,2}

CASO CLÍNICO

Una mujer de 38 años de edad proveniente de Teoloyucan, Tepozotlán, Estado de México, con historia familiar sin importancia para su enfermedad actual, se presentó en el Hospital General "Dr. Manuel Gea González" debido a sintomatología similar a la referida en su enfermedad actual, que fue tratada seis años antes por colecistectomía y el hallazgo quirúrgico fue vesícula biliar normal, según comentario de la paciente. Su principal queja era dolor en el hipocondrio derecho que inició dos meses antes de su admisión al hospital sin migración, fiebre no medida, malestar, fatiga, dolor moderado a grave con exacerbación espontánea y remisión parcial. El apoyo médico previo incluyó varios antibióticos y metronidazol para

el manejo de absceso hepático amibiano. Estos medicamentos se daban simultáneamente con drogas para el dolor, por lo que la paciente mejoraba parcialmente. La enferma acudió a otro doctor que realizó un ultrasonido del hígado y del árbol biliar encontrando un quiste no definido con calcificación dentro y fue referida a nuestro hospital.

El examen físico de la paciente no mostró anomalías cardiopulmonares, peristalsis normal, resistencia muscular en el hipocondrio derecho y hepatomegalia, sin datos de abdomen agudo quirúrgico. No se encontraron otras anomalías en el resto de su examen. Las pruebas de laboratorio fueron normales. La ultrasonografía (USG) mostró un quiste solitario que medía alrededor de 6 cm y contenía membranas ondulantes hiperecogénicas que flotaban dentro del fluido quístico (*Figura 1a*). La tomografía computarizada (CT) mostró un patrón similar (*Figura 1b*). Como ambas imágenes eran sugerentes de un quiste hidatídico, se realizó una reacción intradérmica de Casoni (IDR) y se observó induración de 4 cm a los 15 min. y a las 24 h. En vista de que la IDR³ da reacciones cruzadas con otros helmintos, se realizaron estudios coproparasitoscópicos a la paciente en busca de huevos o larvas de helmintos, los resultados fueron negativos. Se administraron 800 mg de albendazol cada día durante 14 días.

Se llevó a cabo una colangiopancreatografía retrógrada endoscópica (CPRE) para eliminar la posibilidad de

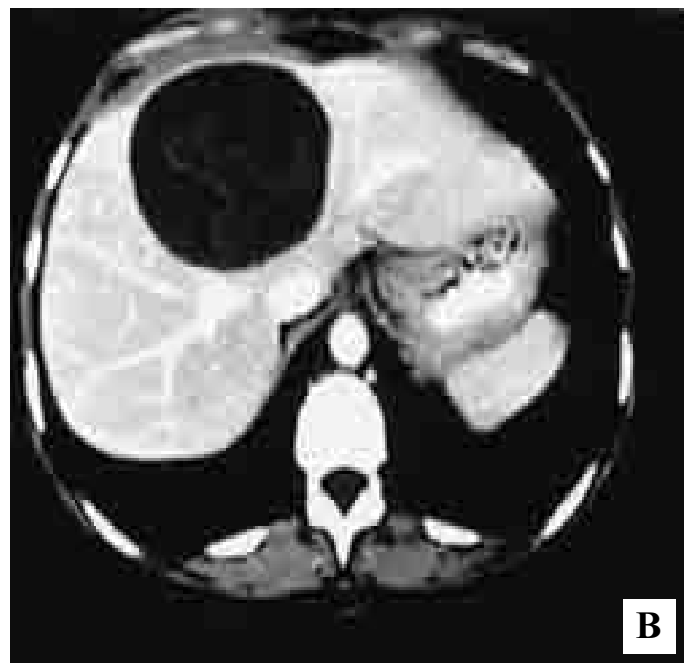
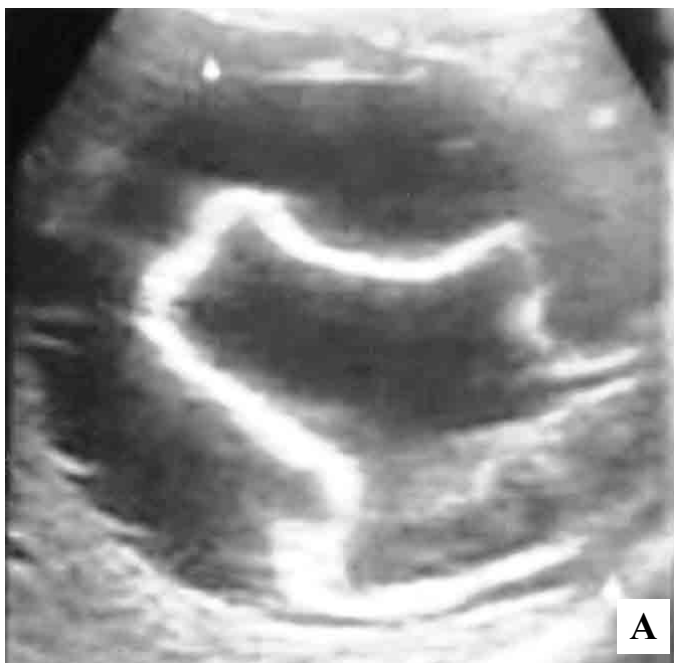

Figura 1. Quiste hidatídico hepático visto por medio de ultrasonografía (1A) y por tomografía computada (1B). La membrana germinal del parásito se observa como una imagen hiperecogénica (1A) o hiperdensa (1B).

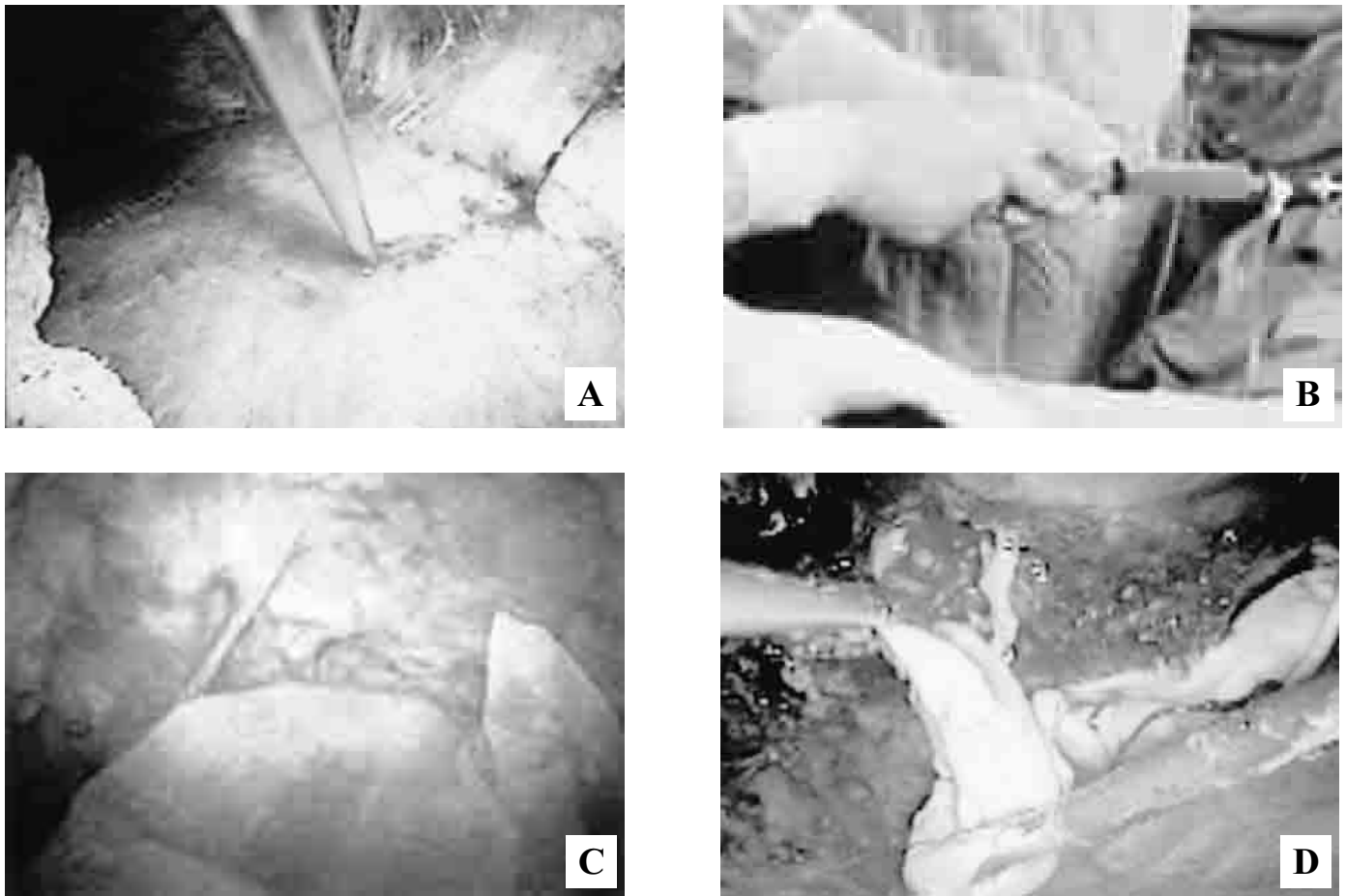


Figura 2. Punción del quiste guiada por laparoscopia (2A), drenaje del contenido e instilación de solución hipertónica (2B), observación de la membrana germinal y de la superficie interna de la cápsula del quiste, la membrana, de superficie lisa, se ve en la parte inferior de la figura, mientras que la cápsula del hospedero, en la parte superior, es rugosa (2C), extracción de toda la membrana germinal (2D).

comunicación con las vías biliares. El resultado del estudio fue negativo, pero la paciente desarrolló pancreatitis post-CPRE grave, por lo tanto se inició nutrición enteral y se suspendió el albendazol. Dos semanas después se sometió a cirugía por laparoscopia,^{4,7} usando inicialmente aspiración-inyección-reaspiración percutánea (PAIR).^{1,2,8} El quiste se puncionó para aspirar el líquido intraquístico (Figura 2a) e instilar 100 cc de solución salina hipertónica (17.7% NaCL) como agente escolicida (Figura 2b) que se dejó durante 10 min. La exploración dentro del quiste mostró claramente la capa germinal (Figura 2c) que se extrajo en su totalidad (Figura 2d). Se realizó pericistectomía laparoscópica, el techo del quiste se irrigó con la solución escolicida y se aspiró inmediatamente. No se presentaron complicaciones durante el procedimiento quirúrgico. Siete días después la paciente fue egresada totalmente asintomática. La TC que se realizó 60 días después de la cirugía mostró cavidad llena de líquido con alrededor de 50% de reducción en tamaño. En el Centro de Control y Prevención de Enfer-

medades (CDC) de Atlanta, EUA se realizó ELISA y western blot con las muestras de suero tomadas antes de la cirugía y 2, 3 y 11 semanas postcirugía en busca de anticuerpos antiequinococo. Todas las muestras fueron positivas y en western blot se observó la banda diagnóstica de 8 kDa⁹ (Figura 3).

Durante la cirugía se obtuvieron 90 mL de líquido hidatídico, los que se centrifugaron inmediatamente a baja velocidad para analizar el precipitado. En microscopia de luz, se observaron numerosos protoescolices, aunque la mayoría estaban dañados (Figura 4a), probablemente debido a los 14 días de tratamiento con albendazol. La muestra de la solución hipertónica obtenida al final del PAIR contenía sólo desechos (Figura 4b). Se introdujeron por vía oral 500 protoescolices a un perro joven para obtener material biológico, los estudios coproparasitoscópicos fueron negativos después de dos meses y no se encontraron parásitos en la necropsia.

Se realizó un estudio epidemiológico en la casa de la paciente en Tepoztlán. Los principales datos obtenidos

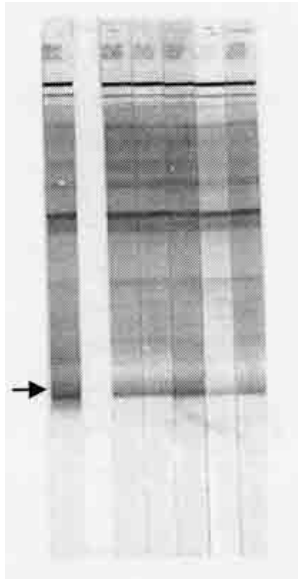


Figura 3. Patrón de bandas en western blot, con una flecha se muestra la banda diagnóstica de 8 kDa. El primer carril del lado izquierdo corresponde a un control positivo y el segundo a uno negativo. Los cinco carriles restantes muestran la reacción del suero de la paciente obtenido antes de la cirugía, dos días postcirugía, 2, 3 y 11 semanas postcirugía, respectivamente.

fueron los siguientes: la paciente vive con su marido, que es veterinario y otros 12 miembros de la familia, se realizó IDR a todos, tres fueron positivos a los 15 min pero negativos a las 48 h. Todos fueron negativos en ELISA y en coproparasitoscópicos. La casa está ubicada en un medio rural, tiene piso de cemento pero no tiene drenaje, por lo que usan letrinas. La familia tiene una granja pequeña con cuatro perros, cuatro ovejas, tres vacas, dos caballos y un cerdo. Los perros se amarraron para coleccionar heces, todos fueron negativos en estudios coproparasitoscópicos por lo que no se detectaron perros en la casa de la paciente infectados con el parásito adulto.

Se purificó DNA de una alícuota de protoescolices para tratar de identificar la cepa por medio de la prueba

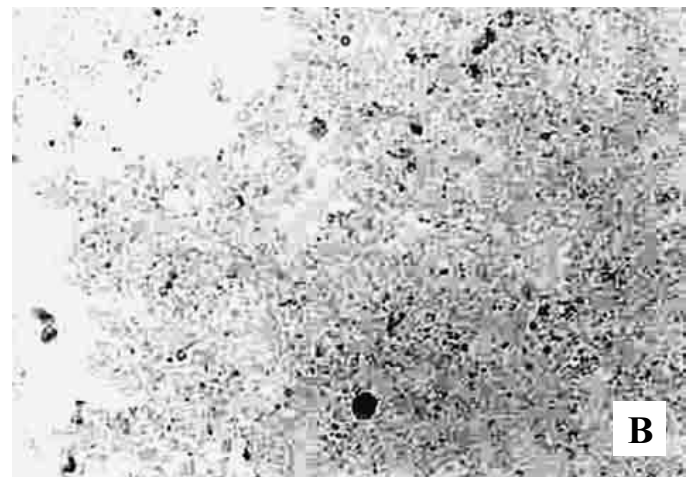
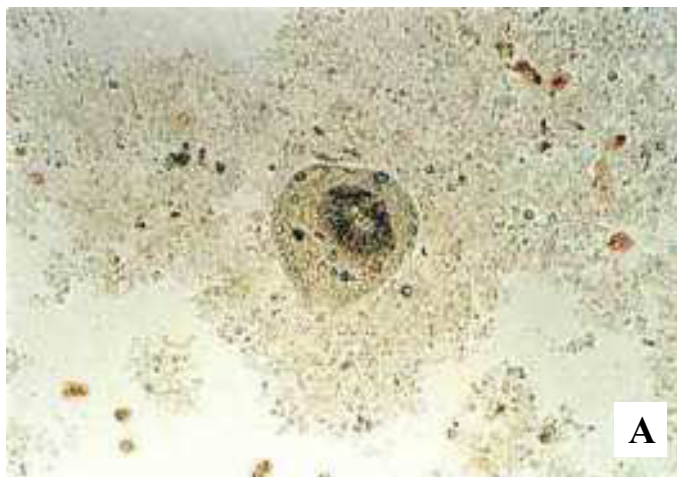


Figura 4. Imagen microscópica del precipitado de la centrifugación obtenido antes de instilar el agente escolicida, en la que se observa un protoescoléx de *Echinococcus* (4A) y después de instilar solución salina hipertónica únicamente se observan detritus (4B).

de amplificación al azar de DNA polimórfico (RAPD por sus siglas en inglés) usando como iniciadores los OPB4 y OPB7 de la serie comercial Operon, según la técnica descrita por Siles-Lucas y colaboradores.¹⁰ Los perfiles de RAPD del DNA del quiste de la paciente mostraron múltiples bandas (*Figura 5*) las cuales no fueron todas las mismas que las encontradas en un quiste hidatídico de cerdo obtenido en México (*Figura 1*). El patrón de RAPD tampoco fue idéntico a los reportados para otras especies,¹⁰ por lo que no fue posible definir la cepa del parásito, para saber si era la de cerdo, la de borrego o la de algún otro hospedero intermediario.

DISCUSIÓN

El tratamiento quirúrgico de este caso indica que la laparoscopia es una técnica confiable y fácil de realizar. A pesar de nuestra nula experiencia en el tratamiento de quiste hidatídico hepático por laparoscopia, se decidió usar esta técnica quirúrgica debido a que la lesión se encontraba libre y en el lóbulo hepático derecho, por lo que se le podía ofrecer a la paciente los beneficios de la cirugía de invasión mínima asociada al tratamiento definitivo de la parasitosis, la que resultó exitosa. El procedimiento laparoscópico incluyó todos los abordajes recomendados por la literatura para el tratamiento de la hidatidosis, que incluyen PAIR y extracción de la membrana germinal. Los protoescolices se destruyeron con albendazol y con el tratamiento transoperatorio con solución salina hipertónica. La paciente pudo retornar a su vida cotidiana asintomática siete días después de la cirugía, y no existieron complicaciones o datos de recurrencia en las TC realizadas 14 y 60 días después.

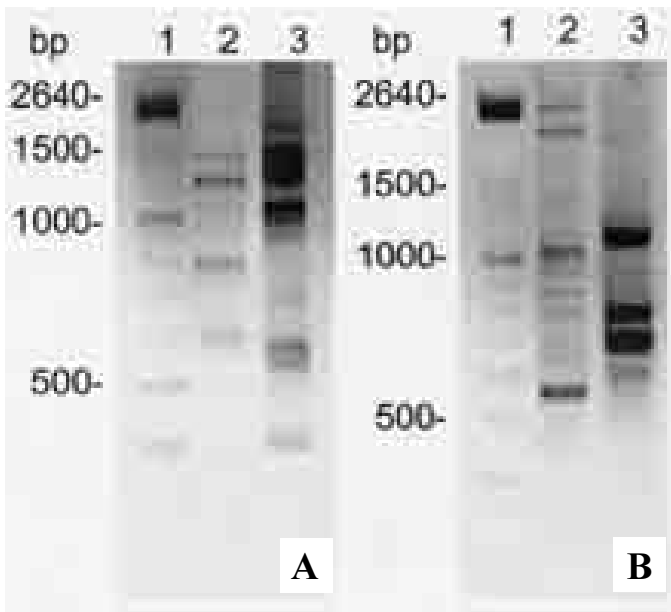


Figura 5. Productos de amplificación por RAPD en geles de agarosa al 2% con los iniciadores OPB4 (A) y OPB7 (B). Los carriles 1 corresponden a la escalera de pesos moleculares de 100 pares de bases (bp), los carriles 2 corresponden a protoescolices obtenidos de la paciente, y los carriles 3 a protoescolices obtenidos de un cerdo infectado de manera natural con hidatidosis.

La cepa porcina de *Echinococcus*, que es menos infectiva en humanos que la cepa de borregos, es la que aparentemente está presente en México. Se han reportado únicamente seis casos de hidatidosis pulmonar en pacientes mexicanos¹¹⁻¹³ y existe baja frecuencia de hidatidosis en cerdos, de 40,073 inspeccionados en rastros del centro de México 0.27% tuvo hidatidosis.¹⁴ Sin embargo, llama la atención que muy recientemente se reportó un caso de quiste hidatídico esplénico¹⁵ en el mismo hospital en el que se detectó el caso reportado en este trabajo.

Finalmente, es conveniente mencionar que la paciente había recibido tratamiento durante varios años sin diagnóstico definitivo, porque se habían considerado problemas con la vesícula, infecciones bacterianas y absceso hepático amibiano. A pesar de que existen múltiples revisiones recientes acerca del diagnóstico, el manejo médico y la epidemiología del *Echinococcus* y de la hidatidosis,^{1,2,8} de que las técnicas de imagen son accesibles y de que los quistes hidatídicos hepáticos muestran

imágenes específicas, no se toma en cuenta esta enfermedad como diagnóstico diferencial en problemas gastrointestinales en México. Es importante que en el futuro se considere la posibilidad de otros casos autóctonos de hidatidosis con el fin de tratarlos adecuadamente y a tiempo e identificar qué cepa de *E. granulosus* se encuentra en México.

REFERENCIAS

- Flisser A. Larval cestodes, In: Cox F, Kreier JP, Wakelin D, editors. Topley and Wilson's microbiology and microbial infections. Vol. 5 Ch. 28. London: Arnold; 1998, p. 539.
- Eckert J, Gemmell MA, Meslin FX, Pawlowski ZS, editors. WHO/OIE manual on echinococcosis in humans and animals: a public health problem of global concern. Paris, France: World Organization for Animal Health and World Health Organization; ISBN 929044522-X 2001: p. 265.
- Ceruzzi O, Osimani JJ, Botto C, Rodríguez N, Cabrera R. Algunos factores a considerar en la evaluación de la intradermoreacción de Casoni para hidatidosis. *Bol Chile Parasitol* 1976; 31: 50.
- Alper A, Emre A, Hazar H, Özden I, Bilge O, Acarli K, Ariogul O. Laparoscopic surgery of hepatic hydatid disease: initial results and early follow-up of 16 patients. *World J Surg* 1995; 19: 725.
- Khoury G, Jabbour-Khoury S, Bikhazi K. Results of laparoscopic treatment of liver hydatid cyst of the liver. *Surg Endosc* 1996; 10: 57.
- Saglam A. Laparoscopic treatment of liver hydatid cysts. *Surg Laparosc Endosc* 1996; 6: 16.
- Yücel O, Talu M, Ünalmsir S, Özdede S, Gürkan A. Videolaparoscopic treatment of liver hydatid cysts with partial cystectomy and omentoplasty. *Surg Endosc* 1996; 10: 434.
- Sayek I, Onat D. Diagnosis and treatment of uncomplicated hydatid cyst of the liver. *World J Surg* 2001; 25: 21.
- Maddison SE, Slemenda SB, Schantz PM, Fried JA, Wilson M, Tsang VCW. A specific diagnostic antigen of *Echinococcus granulosus* with an apparent molecular weight of 8 kDa. *Am J Trop Med Hyg* 1989; 40: 377-83.
- Siles-Lucas M, Cuesta-Bandera C, César Benito M. Random amplified polymorphic DNA technique for speciation studies of *Echinococcus granulosus*. *Parasitol Res* 1993; 79: 343-5.
- Suárez JP, Rivera E, Rico FG, Ramírez P, López de Lara A. Paquipleuritis granulomatosa de origen parasitario. *Rev Inst Nal Enf Resp Mex* 1995; 8: 54.
- Villarreal A, Padua G, Lezama C, Galindo MA, Argüero R. Quiste hidatídico pulmonar con ruptura mixta. Informe de un caso. *Rev Med IMSS* 1994; 33: 47.
- Pérez FLF, Alemán P, Castañeda I, García DH. Hidatidosis pulmonar autóctona. En: Problemas del tórax en la práctica diaria. México: Ediciones del Instituto Nacional de Neumología 1971; p. 9-32.
- Vargas-Rivera I, Martínez-Maya JJ, Jaramillo-Arango CJ. Caracterización de la hidatidosis porcina en el rastro frigorífico Los Reyes La Paz, Estado de México, México. *Vet Mex* 1995; 26: 365.
- Menéndez-Arzac R, Sanjuán A, Rebolledo G, Márquez JC, Recinos EG, Cue A, Blas C, Flisser A. Quiste hidatídico esplénico. Reporte de un caso en una mujer embarazada. *Rev Gastroenterol Mex* 2002; 67(3): 195-8.