

Imágenes clínicas en gastroenterología

Enfermedad de Crohn

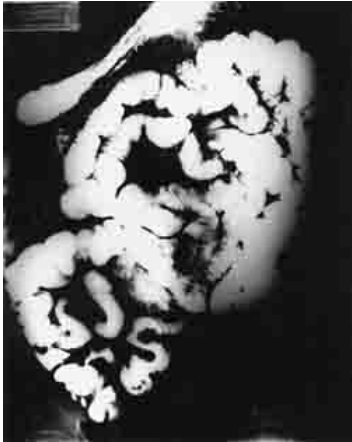

Figura 1.

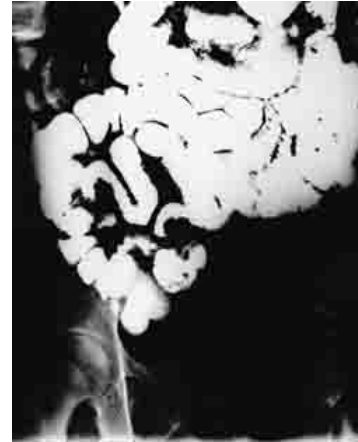

Figura 2.

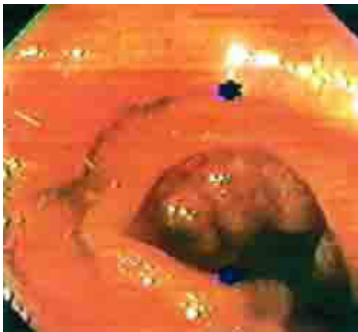


Figura 3.

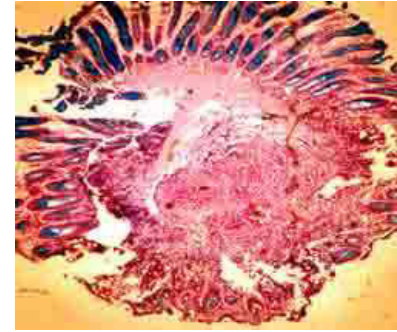

Figura 4.

Paciente femenino de 58 años de edad, con historia de dolor abdominal de 12 años de evolución, localizado en cuadrante superior izquierdo, tipo cólico, de moderado a intenso, de aparición postprandial y predominio nocturno, asociado a náusea y vómito ocasionales. Pese a múltiples evaluaciones médicas y 10 intervenciones quirúrgicas (resección de quiste ovárico, histerectomía abdominal, resección de remanente ovárico, tres lisis de adherencias, tres resecciones intestinales [por adherencias dos, resección de asa ciega una] y colecistectomía) las manifestaciones persistían. A la exploración física presentaba múltiples cicatrices quirúrgicas en abdomen, dolor a la palpación media del cuadrante superior izquierdo y aumento en la intensidad y frecuencia de los movimientos intestinales. La evaluación se realizó con tránsito intestinal donde se observó a nivel de íleon terminal patrón nodular, estrechez de la luz, separación de asas y desaparición de válvulas conniventes por edema de pared (*Figuras 1 y 2*). La ileoscopia confirmó edema en mucosa, reducción de la luz y aspecto nodular (*Figura 3*). La biopsia mostró inflamación aguda y crónica con hipotrofia glandular, hiperplasia linfocítica grave y mucopenia. Criptas con inflamación y deformación, lamina propia con fibrosis intensa (*Figura 4*). Como en este caso, la presentación insidiosa confunde al clínico y retarda el diagnóstico. Ante la sospecha, el tránsito intestinal permite localizar la(s) zona(s) de afección, la localización distal permite la toma de biopsia mediante colonoscopia para confirmación histopatológica.

Agradecimiento: Dr. Gonzalo Vázquez Camacho, del Departamento de Patología del Hospital de Especialidades, CMNO, IMSS.

Dr. Alejandro González-Ojeda,* Dra. María Ivette Muciño-Hernández,* Dr. Alejandro López-Ortega*

* Unidad de Investigación Médica en Epidemiología Clínica. Hospital de Especialidades del Centro Médico Nacional de Occidente, IMSS.

Correspondencia: Dr. Alejandro González Ojeda. Avenida México # 2810 PB. Col. Vallarta Norte. 44670, Guadalajara, Jalisco. Tel: (33) 3615-2852. Fax: (33) 3616-6824. Correo electrónico: avygail@infosel.net.mx

Recibido para publicación: 21 de octubre de 2002.

Aceptado para publicación: 16 de enero de 2003.