

Imágenes clínicas en gastroenterología

Enterobiasis (oxiuriasis) familiar

Figura 1. Región perianal con abundantes gusanillos blanquecinos.

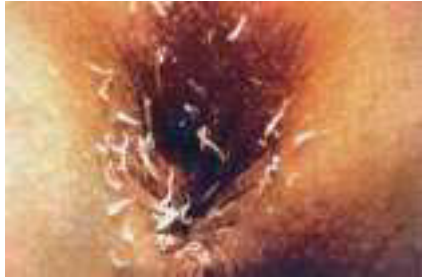

Figura 2. Las hembras miden de ocho a 13 mm de longitud en forma de un alfiler y los extremos puntiagudos.

Figura 3. La extremidad anterior del parásito termina en dos prolongaciones cuticulares y el esófago está muy desarrollado.

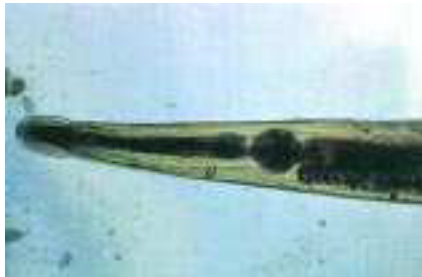

Figura 4. Técnica de Graham. Abundantes huevos que la hembra deposita en heces del ano x 100.

Figura 5. Tres huevecillos embrionados (infectados), miden 50-60 x 20-30 mm, elipsoidales, hialinos, aplanados por un lado x 600.

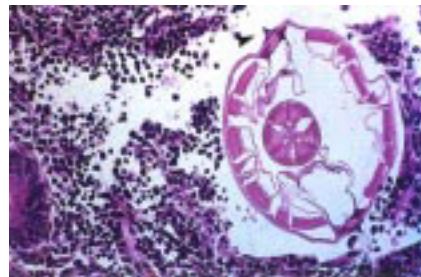
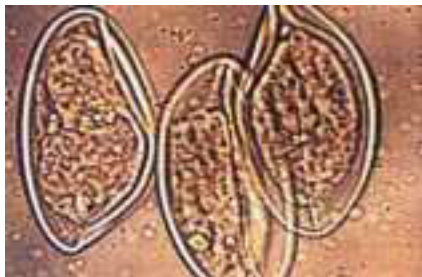


Figura 6. Histopatología del apéndice. Corte transversal del *E. vermicularis*. La cutícula muestra dos expansiones alares características y la musculatura dispuesta en haces gruesos. Tinción HE x 600.

Niño de cinco años de edad presentó prurito anal intenso de predominio nocturno que le obliga a rascarse con desesperación y a llorar, prurito nasal, insomnio, pesadillas, irritabilidad y rechinar de dientes mientras dormía (bruxismo). Tres de los hermanos que dormían en la misma cama y la madre tenían síntomas parecidos. A la exploración física se observó la región perianal con gran cantidad de gusanillos móviles, blanquecinos y filiformes. Al despertar el paciente, antes del aseo matinal, se efectuó la prueba de la cinta adhesiva transparente (método de Graham), aplicándosele repetidamente en la región perianal y los pliegues interglúteos, para atrapar los huevos del parásito y luego se colocó sobre un portaobjetos. El examen microscópico se repitió diariamente a los siete convivientes del grupo familiar, por cinco días. Todos resultaron positivos para *Enterobius vermicularis*.

Se recomendó baño diario, cambio frecuente de las ropas de cama y personal, corte de uñas, lavado frecuente de manos, limpieza de los juguetes y las habitaciones. La familia recibió tratamiento simultáneo con albendazol, que se repitió a los siete y 15 días, con erradicación del parásito.

Dr. Teodoro Carrada-Bravo*

* Investigador Principal. Medicina Tropical. Instituto Mexicano del Seguro Social. Irapuato, Gto.
Correspondencia: Calzada de los Rincones No. 694, Las Plazas. Tel. 91 (462) 517-46. Irapuato, Gto.

Recibido para publicación: 22 de abril de 2002.

Aceptado para publicación: 10 de julio de 2002.