

Imágenes clínicas en gastroenterología

Tumor estromal de ileon

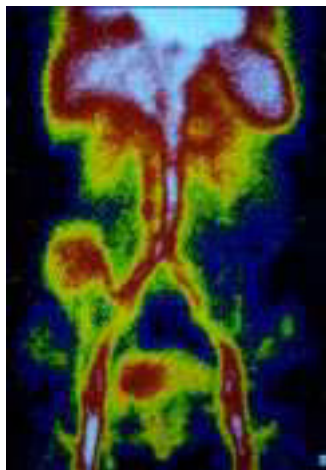


Figura 1. Gammagrafía con eritrocitos marcados con Tc 99.

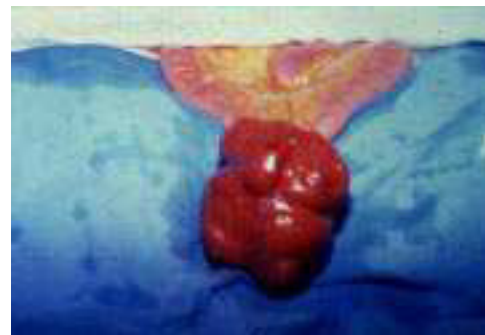

Figura 2. Tumor estromal ileon transoperatorio.



Figura 3. Tinción PAS.

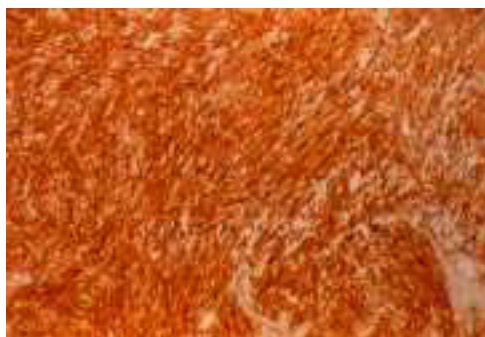


Figura 4. Tinción CD 117.



Figura 5. Tinción actina.

Paciente femenina de 58 años de edad con antecedentes de ser portadora de hipertensión arterial. Histerectomía abdominal por miomatosis. Acude con historia de hemorragia de tubo digestivo bajo en tres ocasiones con un año de evolución, hematoquezia, tratada inicialmente de manera conservadora. En el tercer episodio de hemorragia se inicia protocolo de estudio para la hemorragia de tubo digestivo. Es estabilizada y se realiza endoscopia gastroduodenal, así como colonoscopia, sin lograr identificar sitio de hemorragia. Se solicita gammagrafía con eritrocitos marcados con Tc99 (*Figura 1*), presentándose lesión móvil, y con pedículo de origen aparente en la arteria iliaca común. Por la evidencia clínica, y por presentarse su tercer episodio de hemorragia, se somete a laparotomía exploradora encontrando tumor de 10 cm de diámetro, dependiente de íleon, a 90 cm de la válvula ileocecal (*Figura 2*). Se realiza resección del tumor y anastomosis termino-terminal. Su evolución posquirúrgica fue adecuada con ingesta de dieta completa al tercer día y alta hospitalaria el cuarto día. El estudio histopatológico, mediante tinciones de H-E, PAS (*Figura 3*), CD 117 (*Figura 4*) y actina (*Figura 5*), demostrándose tumor estromal con comportamiento biológico benigno.

Dr. Juan Pablo Peña Ruíz-Esparza,* Dr. José Fernando Álvarez-Tostado-Fernández,* Dr. Eduardo Villanueva-Sáenz,* Dr. Paulino Martínez Hernández-Magro*

*Departamento de Cirugía de Colon y Recto del Hospital de Especialidades del Centro Médico Nacional, Siglo XXI, IMSS. México, D. F.

Correspondencia: Dr. Eduardo Villanueva Sáenz, Depto. de Cirugía de Colon y Recto. Hospital de Especialidades del CMN Siglo XXI, Tercer Piso, Bloque A. Cuauhtémoc 330, Colonia Doctores, Deleg. Cuauhtémoc México, D. F.

Recibido para publicación: 19 de marzo de 2001.

Aceptado para publicación: 04 de abril de 2001.