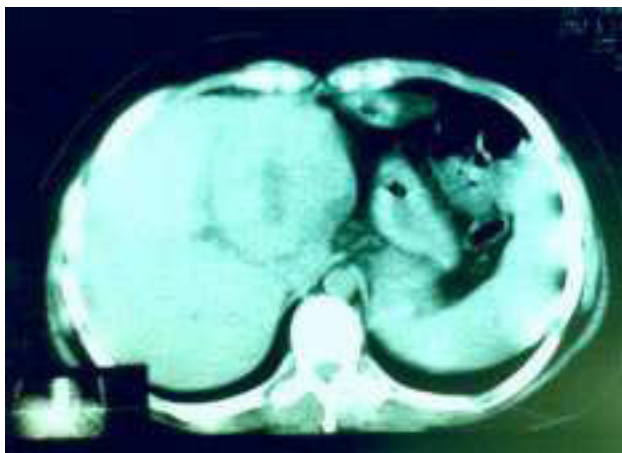
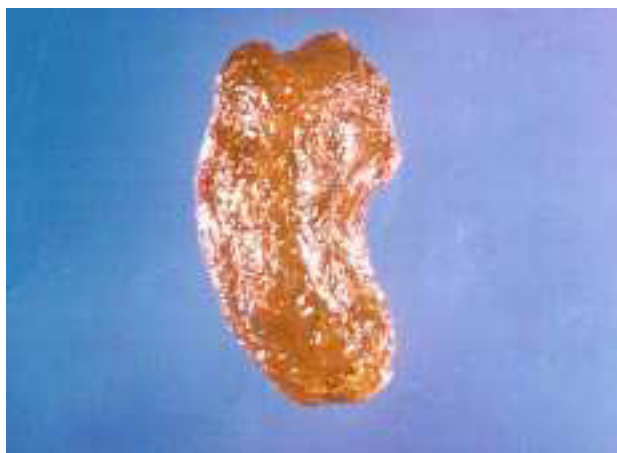

## Imágenes clínicas en gastroenterología

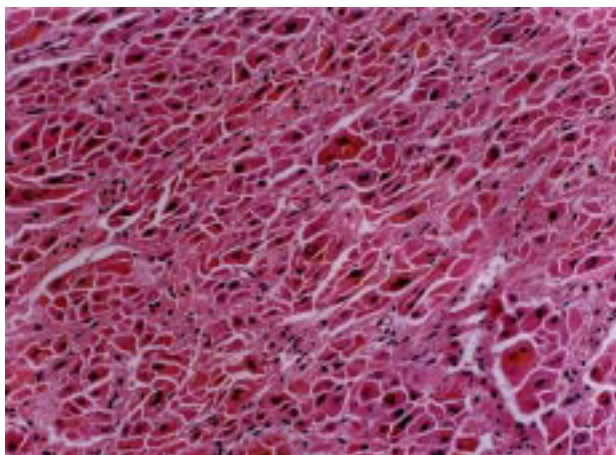
### *Trombo de hepatocarcinoma en vía biliar*



**Figura 1.** Tomografía de abdomen donde se observa el hepatocarcinoma en lóbulo izquierdo en hígado por demás sano.



**Figura 2.** Trombo de hepatocarcinoma en vía biliar común a nivel de la bifurcación de los conductos hepáticos.



**Figura 3.** Microfotografía de la lesión en donde se observa un hepatocarcinoma bien diferenciado.

Paciente masculino de 30 años de edad, quien es referido al Instituto Nacional de Cancerología con cuadro clínico de dolor abdominal e ictericia intermitente y lesión focal en hígado para tratamiento. Se realizaron estudios que incluyeron laparoscopia y biopsia, donde se diagnosticó hepatocarcinoma bien diferenciado. Se realizaron estudios de extensión tumoral y laparotomía exploradora con intento de resección. La lesión se consideró irresecable y se colocó un catéter arterial para quimioterapia. El paciente recibió dos ciclos de quimioterapia basándose en adriamicina, 5-fluorouracilo y platino. Al 2° ciclo se obtuvo disminución de 40% del tamaño de la lesión y fue reintervenido. Se realizó trisegmentectomía izquierda. Al momento de la resección se detectó el trombo en vía biliar común que también fue resecado. El paciente evolucionó sin problemas, sin embargo, tres años después presentó recurrencia pulmonar.

Dr. Ricardo J. Mondragón-Sánchez,\*

\* Departamento de Gastroenterología, Instituto Nacional de Cancerología.

Correspondencia: Dr. Ricardo J. Mondragón-Sánchez. Departamento de Gastroenterología, Instituto Nacional de Cancerología. Av. San Fernando No. 22. Delegación Tlalpan. México D.F. Tel y Fax: 56-28-04-64.

Recibido para publicación: 19 de marzo de 2001.

Aceptado para publicación: 4 de abril de 2001.