

# Hepatectomía parcial por laparoscopia. Informe del primer caso en México

Dr. Ricardo J. Mondragón-Sánchez,\* Dr. Alejandro Mondragón-Sánchez,\*\* Dr. Rigoberto Bernal-Maldonado,\*\*  
Dr. Manuel González-Geroniz,\* Dr. Luis Fernando Oñate-Ocaña,\* Dr. Juan Manuel Ruiz-Molina,\* Dr. Abelardo  
Meneses-García\*\*\*\*

\* Departamento de Gastroenterología Instituto Nacional de Cancerología, México D.F \*\* Departamento de Cirugía Hospital 1°. De Octubre ISSSTE, México D.F \*\*\* Departamento de Cirugía Hospital Ignacio Zaragoza ISSSTE, México D.F \*\*\*\* Departamento de Patología Instituto Nacional de Cancerología, México D.F.

Correspondencia: Dr. Ricardo J. Mondragón-Sánchez, Departamento de Gastroenterología, Instituto Nacional de Cancerología. Av. San Fernando No. 22. Delegación Tlalpan. México D.F. Tel y Fax: 56-28-04-64.

Recibido para publicación: 18 de agosto de 2000.

Aceptado para publicación: 24 de octubre de 2000.

**RESUMEN.** Se presenta el caso clínico de una mujer de 47 años de edad que fue referida con dolor abdominal y una lesión focal en el segmento lateral izquierdo del hígado. Después de realizar estudios de extensión tumoral se practicó segmentectomía lateral izquierda por abordaje laparoscópico. Su evolución no presentó complicaciones y fue egresada en el segundo día postoperatorio. El reporte histopatológico fue de hiperplasia nodular focal. Hasta donde conocemos, éste es el primer caso operado con este abordaje en México.

**Palabras clave:** laparoscopia, hepatectomía, hiperplasia nodular focal.

**SUMMARY.** The authors report the case of a 47-year-old female patient referred to the Instituto Nacional de Cancerología with abdominal pain and a focal liver lesion in the left lateral segment. After a careful tumor work-up, a laparoscopic left lateral segmentectomy was performed. The postoperative course was uneventful and the patient was discharged at the 2<sup>nd</sup> postoperative day. Histologic examination revealed focal nodular hyperplasia. In a search of the literature we find this to be the first case treated by this approach in Mexico.

**Key words:** Laparoscopy, left lateral segmentectomy, hepatectomy.

## INTRODUCCIÓN

En los últimos años, la cirugía laparoscópica ha experimentado un desarrollo importante y se considera ahora por la mayoría de los cirujanos como la forma ideal de manejo en diferentes enfermedades del aparato digestivo. Para el control de los tumores de hígado no ha ocurrido lo mismo. Sin embargo, algunos autores han demostrado que se pueden tratar quistes no-parasitarios y algunos casos de enfermedad poliquística con fenestración laparoscópica, mejorándose los resultados de las técnicas abiertas.<sup>1-3</sup> Para tumores sólidos, la experiencia hasta la fecha es escasa,<sup>4-11</sup> (Cuadro 1) en parte debido a la complejidad del procedimiento laparoscópico, así como al lento desarrollo de nueva tecnología y experiencia clínica para el control de la hemorragia operatoria, y al complejo abordaje por esta vía de la glándula hepática. Sin embargo, los reportes hasta ahora descritos de resección hepática laparoscópica en casos selec-

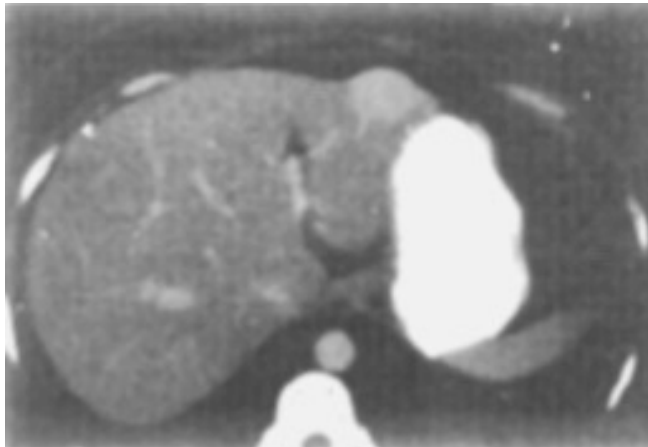
cionados son muy alentadores, porque ofrecen la posibilidad de realizar el mismo procedimiento quirúrgico, disminuyendo el dolor, las complicaciones de la herida quirúrgica y la estancia hospitalaria.

En este artículo se describe la técnica de resección del segmento lateral izquierdo por abordaje laparoscópico en una paciente con hiperplasia nodular focal. Hasta donde conocemos es el primer reporte con esta forma de manejo realizado en México.

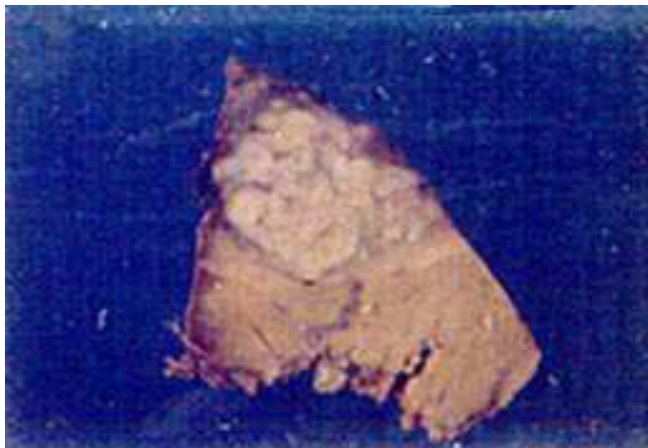
## CASO CLÍNICO Y MÉTODO

Una mujer de 47 años de edad fue referida al Instituto Nacional de Cancerología por presentar dolor abdominal de 3 años de evolución asociado a una lesión focal en hígado para evaluación y manejo. A su ingreso, la tomografía de abdomen demostró la lesión en el segmento II del hígado (Figura 1). Sus antecedentes incluyeron colecistectomía por colecistitis crónica litiásica y

plastia umbilical doce y dos años previos a su ingreso respectivamente. Se realizaron estudios de evaluación diagnóstica y extensión tumoral que incluyeron telerradiografía de tórax, endoscopias de tubo digestivo alto y bajo, pruebas de funcionamiento hepático, marcadores virales de hepatitis y marcadores tumorales como CA 19-9, antígeno carcinoembrionario y alfa-fetoproteína, los cuales se encontraron normales. El día 29 de mayo de 2000 se realizó segmentectomía lateral izquierda por abordaje laparoscópico. La operación duró 4 horas, la hemorragia transoperatoria fue de 100 mL, no se presentaron complicaciones intra o postoperatorias. El dolor fue mínimo en el postoperatorio y de fácil control con analgésicos antiinflamatorios no esteroideos. Se inició la vía oral al día siguiente de la operación y fue egresada en el segundo día postoperatorio. El reporte histo-



**Figura 1.** Tomografía de abdomen que demuestra la lesión vascularizada en el segmento lateral izquierdo, sobre un hígado de características morfológicas normales.

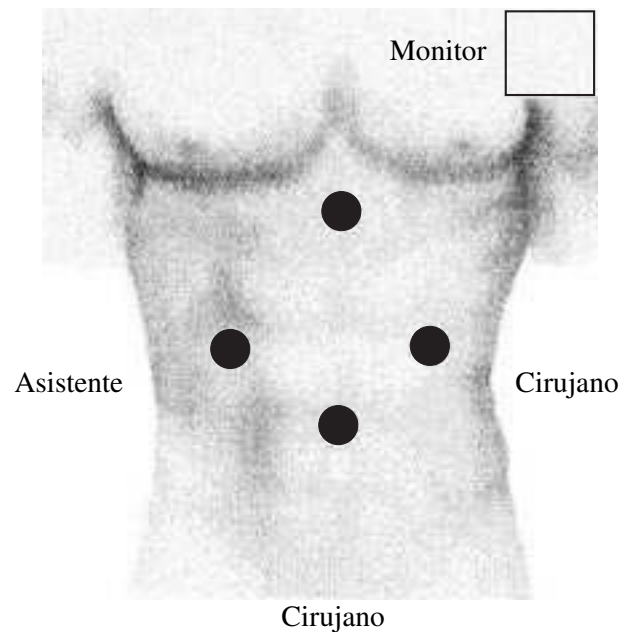


**Figura 2.** Aspecto macroscópico de la pieza que midió 10 x 8 x 6 cm y la lesión corresponde a hiperplasia nodular focal que midió 4 x 4 cm.

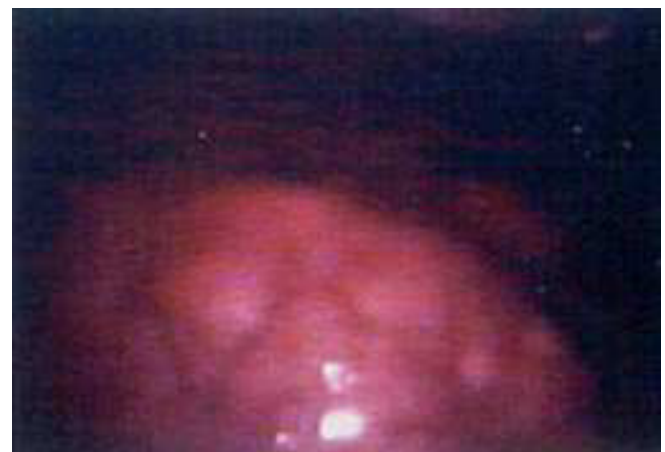patológico fue de hiperplasia nodular focal (*Figura 2*). El tamaño de la pieza resecada fue de 10 x 8 x 6 cm y la lesión midió 4 x 4 cm. A la fecha de la publicación la paciente se encuentra bien y asintomática.

### TÉCNICA QUIRÚRGICA

Se realizó el procedimiento bajo anestesia general, con monitorización continua de las condiciones hemodinámicas, volumen final de CO<sub>2</sub>, y saturación de oxígeno, colocando a la paciente en posición "Y invertida", el monitor se instaló al lado izquierdo de la cabeza del pa-



**Figura 3.** Posición de los trócares para la resección hepática por laparoscopia.



**Figura 4.** Imagen laparoscópica de la lesión.

ciente. Se utilizó la técnica “cuatro manos” descrita por Katkhouda N y cols.<sup>4</sup> con un cirujano entre las piernas de la paciente y el otro al lado izquierdo de la misma. La operación se inició mediante una incisión a través de la cicatriz umbilical realizando en neumoperitoneo con bióxido de carbono (CO<sub>2</sub>). Se utilizó técnica abierta, porque la paciente presentaba una incisión paramedia derecha previa. Se colocaron tres trócares más de 10-12 mm; dos paraumbilicales a una distancia intermedia entre la cicatriz umbilical y el borde costal (línea media clavicular) (*Figura 3*) y uno subxifoideo por donde se realizó separación, lavado y succión. Por el puerto umbilical se introdujo la cámara con un lente tanto de 0 como de 30 grados, porque es indispensable contar con ambos para diversificar la imagen. Una vez evaluado el tamaño y localización tumoral se realizó sección del ligamento redondo y falciforme hasta la aparición de las venas suprahepáticas con el disector ultrasónico con una presión de CO<sub>2</sub> de 14 mm de Hg. En este caso se realizó la resección sin isquemia hepática intraoperatoria o maniobra de Pringle.<sup>12</sup> Se seccionó la cápsula de Glisson con electrocauterio a 2 cm de distancia del ligamento falciforme, dejando un margen mínimo de 2 cm a partir del borde macroscópico de la lesión tumoral. Antes del parénquima se disminuyó la presión del CO<sub>2</sub> a 8 mm Hg, así bajó el riesgo teórico de embolismo gaseoso. La sección del parénquima se realizó con el disector ultrasónico hasta encontrar vasos o conductos biliares mayores, mismos que se disecaron en su totalidad con una pinza de ángulo de forma similar a los que se realiza en la técnica abierta. Para la hemostasia se utilizaron clips metálicos grandes en estructuras vasculares y biliares

menores de 3 mm. Para estructuras vasculares se recomienda utilizar engrapadoras endovasculares. Si a pesar de esta forma de manejo existía persistencia de hemorragia, se dieron puntos transfictivos con material absorbible. Para la separación y manipulación del tejido hepático resecaado se utilizó una pinza de Babcock y/o un separador laparoscópico blando de hígado. Al término del procedimiento se colocó un drenaje cerrado sobre el lecho quirúrgico y se aplicó el epiplón mayor sobre el área cruenta del hígado. La pieza se colocó en una endobolsa para su extracción, la cual se realizó por el puerto umbilical ampliando la incisión aproximadamente 5 cm (*Figura 4*).

## DISCUSIÓN

En nuestro hospital se realiza un número importante de resecciones hepáticas por lesiones benignas malignas y en los últimos cinco años se han realizado más de 100 hepatectomías. La morbilidad y mortalidad operatoria se acerca al 30 y 6%, respectivamente.<sup>13</sup> Del grupo total de pacientes, se han identificado aquellos pacientes con el mayor riesgo operatorio así como aquellos con riesgos mínimos. De todos éstos, los pacientes que presentan lesiones benignas son habitualmente jóvenes en condiciones clínicas muy buenas y con función hepática normal, lo que ha permitido realizar resecciones mayores sin mortalidad operatoria.<sup>14</sup> También se han identificado lesiones que por su tamaño y localización son accesibles al laparoscopia y permiten realizar la resección con altos márgenes de seguridad. Sin embargo, hasta la fecha, los pacientes con lesiones similares a la ahora escrita, fueron

**CUADRO 1.**  
RESECCIONES HEPÁTICAS LAPAROSCÓPICAS

Autor/año	No. casos	Dx. histológico	Tipo de resección
Cunningham (7)	1995 2	Hemangioma	Resección en cuña
Azagra (5)	1996 1	Adenoma	Segment. lateral izq.
Kaneko (8)	1996 3	HCC, Mets	Segment. lateral izq.
		Diversos	Resección en cuña
Watanabe (10)	1997 1	HCC	Segment. lateral izq.
Yamanaka (11)	1998 3	HCC	Resección en cuña
Samama (9)	1998 4	Diversos	Diversas
Katkhouda (4)	1999 6	Adenoma/HNF	Resección en cuña
		Adenoma	Segment. lateral izq.
Mondragón	2000 1	HNF	Segment. lateral izq.

Segment. lateral izq.: segmentectomía lateral izquierda, HCC: hepatocarcinoma, Mets: metástasis, HNF: hiperplasia nodular focal.

abordados por medio de una incisión subcostal bilateral. Esta incisión ofrece muy buena exposición pero se asocia a dolor postoperatorio importante, lo que incrementa las complicaciones respiratorias. Del mismo modo, los pacientes tienen el riesgo de presentar complicaciones tempranas o tardías propias de la herida quirúrgica como: infección, dehiscencia o hernias postincisionales. No ha sido el propósito de este reporte, pero al comparar los resultados de siete pacientes resecados con lesiones de localización (segmentos II y III) y tamaño (X: 4.5 cm) similar a los que se les realizó la misma operación con técnica abierta, se detectó que cuenta que la hemorragia operatoria y la estancia hospitalaria promedio fueron ligeramente mayores (300 mL y 4 días, respectivamente) con la técnica abierta. El dolor también fue mayor y la recuperación más lenta, por lo que se consideró que es importante incrementar la muestra de pacientes o realizar estudios prospectivos al azar para corroborar las ventajas de este tipo de abordaje.

Con la intención de ofrecer este procedimiento con los mismos márgenes de seguridad, se ha diseñado tecnología que permite realizar estas cirugías por abordaje laparoscópico como el disector ultrasónico, el coagulador de argón laparoscópico, el bisturí armónico, el ultrasonido translaparoscópico y el coagulador tisular de microondas. Para la sección del parénquima hepático es necesario tener un instrumento que permita la resección con mínima hemorragia intraoperatoria; en este caso se utilizó el disector ultrasónico con muy buenos resultados, porque la hemorragia cuantificada fue menor a 100 mL. Sin embargo, es muy importante identificar adecuadamente los vasos y conductos biliares para así ligarlos individualmente y disminuir la hemorragia intraoperatoria y las fístulas, así como abscesos postoperatorios, por lo que es indispensable estar familiarizado con la anatomía intra y extra hepática,<sup>15</sup> tener excelente visibilidad por lo que recomendamos utilizar lentes tanto de 0 como de 30 grados con una cámara de alta definición. Para la ligadura de vasos menores de 3 mm puede utilizarse clips grandes o sutura con material absorbible, para estructuras mayores es recomendable utilizar engrapadoras lineares laparoscópicas con cartucho vascular. La exposición se obtiene con un neumoperitoneo adecuado. Sin embargo, el uso del bióxido de carbono tiene el riesgo "teórico" de embolismo gaseoso por lo que algunos autores han preferido desarrollar este procedimiento con la elevación de la pared abdominal sin neumoperitoneo.<sup>9,10</sup> Otros autores, han utilizado en neumoperitoneo con CO<sub>2</sub> sin complicaciones,<sup>4</sup> nosotros consideramos que se puede realizar la disección perihéptica de ligamentos con una presión intraabdominal hasta de 14-

15 mm Hg, y ésta se puede reducir hasta 6-8 mm Hg durante la sección del parénquima manteniendo buena visibilidad de la parte operatoria disminuyendo los riesgos de embolismo gaseoso. Sin embargo, es importante monitorizar constantemente los valores de CO<sub>2</sub> en sangre, así como la saturación de oxígeno para en caso de presentarse, iniciar manejo oportuno.

Este procedimiento no puede ofrecerse a todos los pacientes con neoplasias hepáticas. Debe considerarse el tamaño, tipo y localización de la lesión. Los mejores candidatos son pacientes con lesiones menores a 5 cm de diámetro, localizados en los segmentos accesibles al laparoscopia como los segmentos 2, 3, 4 y 5 según Couinaud, similares a la localización del caso descrito ahora y con lesiones benignas hasta conocer si la manipulación tumoral incrementa las posibilidades de diseminación transcelómica.<sup>16</sup> Sin embargo, hay reportes de pacientes operados con hepatocarcinomas por este abordaje con buenos resultados.<sup>8,10,11</sup> Para lesiones de mayor tamaño que requieran una hepatectomía mayor, es necesario desarrollar métodos adecuados para la disección hiliar, formas indicadas para oclusión vascular como la maniobra de Pringle y acceder fácilmente a las venas suprahepáticas y cava inferior, por lo que seguramente se verá en el futuro, mayor número de investigadores que traten de encontrar respuesta a ésta y otras preguntas.

Para la extracción de la pieza quirúrgica es necesario una endobolsa en piezas grandes como la descrita en este caso, es necesario realizar una incisión mayor o alargar uno de los puertos de entrada, porque desde el punto de vista oncológico la morcelación de la pieza impide el examen histológico adecuado.

En conclusión, se cree que la hepatectomía parcial por laparoscopia puede realizarse con seguridad en nuestro medio. Tiene la ventaja de disminuir el dolor postoperatorio, la estancia intrahospitalaria y el riesgo de complicaciones propias de las heridas quirúrgicas mayores. Sin embargo, para obtener el mayor beneficio, deberá de seleccionarse el caso con cuidado, tener a la mano y estar familiarizado con la tecnología suficiente para la realización exitosa de estos procedimientos, así como un conocimiento adecuado y experiencia de la anatomía y resecciones hepáticas.

#### REFERENCIAS

1. Fabiani P, Katkhouda N, Iovine I, Mouiel J. Laparoscopic fenestration of biliary cysts. *Surg Laparosc Endosc* 1991; 1: 162-163.
2. Hansen P, Bhojrui S, Legha P, et al. Laparoscopic treatment of liver cysts. *J Gastrointestinal Surg* 1997; 1: 53-60.

3. Krahenbuhl L, Baer HV, Renzulli P, et al. Laparoscopic management of non-parasitic symptom-producing solitary hepatic cyst. *J Am Coll Surg* 1996; 183: 493-498.
4. Katkhouda N, Hurwitz M, Gungenheim J, Mayor E, Mason RJ, Waldrep DJ, et al. Laparoscopic management of benign solid and cystic lesions of the liver. *Ann Surg* 1999; 229: 1-7.
5. Azagra JS, Goergen M, Gilbert E, Jacobs D. Laparoscopic anatomical (hepatic) left lateral segmentectomy. Technical aspects. *Surg Endosc* 1996; 7: 758-761.
6. Croce E, Azzasola M, Russo R, Golia M, et al. Laparoscopic liver tumor resection with the argon beam. *Endosc Surg Allied Tech* 1994; 2: 186-188.
7. Cunningham JD, Katz LB, Brower BT, Reiner MA. Laparoscopic resection of two liver hemangiomas. *Surg Laparosc Endosc* 1995; 4: 277-280.
8. Kaneko H, Takagi S, Shiba T. Laparoscopic partial hepatectomy and left lateral segmentectomy: Technique and results of a clinical series. *Surgery* 1996; 120: 468-475.
9. Samana G, Chichi L, Brefort JL, Le Roux Y. Laparoscopic anatomic resection. Report of four lobectomies for solid tumors. *Surg Endosc* 1998; 12: 76-78.
10. Watanabe Y, Sato M, Ueda Y, Abe S, et al. Laparoscopic hepatic resection: a new and safe procedure by abdominal wall lifting method. *Hepato-Gastroenterol* 1997; 44: 143-147.
11. Yamanaka N, Tanaka T, Tanaka W, Yamanaka J, et al. Laparoscopic partial hepatectomy. *Hepato-Gastroenterol* 1998; 45: 29-33.
12. Pringle JH. Notes on the arrest of hepatic hemorrhage due to trauma. *An Surg* 1908; 48: 541-3.
13. Mondragón-Sánchez R, Ruiz-Molina JM, Barrera-Franco JL, Oñate-Ocaña LF, Bernal-Maldonado R. Indicaciones y resultados de la resección hepática en tumores benignos y malignos. *Rev Gastroenterol Mex* 2000; 65: 109-115.
14. Mondragón-Sánchez R, Oñate-Ocaña LF, Ruiz-Molina JM, Bernal-Maldonado R, Garduño-López AL, Meneses-García A. Cirugía en tumores hepáticos benignos. *Cir Ciruj* 2000 (In press).
15. Delattre JF, Avisse C, Flament JB. Anatomic basis of hepatic surgery. *Surg Clin North Am* 2000; 80: 345-362.
16. Cook TA, Dehn TC. Port-site metastases in patients undergoing laparoscopy for gastrointestinal malignancy. *Br J Surg* 1996; 83: 1419-1420.