

# Colangiopancreatografía endoscópica diagnóstica y terapéutica en fuga biliar posterior a trasplante hepático. Reporte de dos casos

Dr. Alfredo Güitrón,\* Dr. Raúl Adalid,\*\* Dr. Ricardo Barinagarrementeria,\*\*\* Dr. José A. Gutiérrez-Bermúdez\*

\* Departamento de Endoscopia Digestiva. Hospital de Especialidades No 71. Instituto Mexicano del Seguro Social, Torreón, Coahuila\*\*

Departamento Clínico de Gastroenterología. Hospital de Especialidades No 71. Instituto Mexicano del Seguro Social, Torreón, Coahuila\*\*\*

Departamento de Endoscopia Digestiva. Hospital Ángeles del Pedregal, México, D.F.

Correspondencia: Dr. Alfredo Güitrón. Departamento de Endoscopia Digestiva. Hospital de Especialidades No. 71 IMSS. Blvd. Revolución y Calle 26. C.P. 27000. Torreón, Coahuila. Tel (17) 29-08-00 ext. 3207

Recibido para publicación: 16 de enero de 1999.

Aceptado para publicación: 18 de octubre de 2000.

**RESUMEN Antecedentes:** en el ámbito de vía biliar, las estenosis anastomóticas y las fugas biliares son las complicaciones más frecuentes después del trasplante de hígado, y son causas importantes de morbilidad, exploración quirúrgica y/o drenaje biliar. **Objetivo:** dar a conocer nuestra experiencia en el uso de colangiopancreatografía transendoscópica (CPE) en el diagnóstico y manejo de dos pacientes trasplantados de hígado que presentaron fuga biliar como complicación tardía. **Pacientes-método y resultados:** se presentan dos pacientes, un hombre y una mujer, con edades de 50 y 34 años respectivamente, con trasplante ortotópico de hígado que tardíamente desarrollan ascitis secundaria a fuga biliar confirmada por CPE y se someten a tratamiento endoscópico mediante esfinterotomía de papila de Vater y colocación de drenaje biliar interno, mediante endoprótesis tipo Amsterdam. Después de 20 semanas se retira la endoprótesis y se observa integridad de la vía biliar. **Conclusiones:** la CPE diagnóstica y terapéutica es de utilidad en la fuga biliar que se presenta como complicación en el paciente con trasplante ortotópico de hígado.

**Palabras clave:** CPE terapéutica, complicaciones biliares en el trasplante de hígado.

**SUMMARY Background:** The most common biliary tract complications after orthotopic liver transplantation are anastomotic strictures and bile leaks. These remain important causes of morbidity, frequently prompting surgical approach and/or biliary drainage. **Objective:** To report our experience using endoscopic retrograde cholangiopancreatography (ERCP) in the diagnosis and management of biliary tract complications in patients with hepatic transplantation. **Patients/methods and results:** We present two patients with hepatic transplantation who developed bile peritonitis secondary to biliary leaks diagnosed by ERCP, both treated with sphincterotomy and biliary endoprotheses. Bile leaks rapidly resolved after endoscopic sphincterotomy and stent placement. **Conclusions:** ERCP is a useful diagnostic and therapeutic intervention for post-transplantation biliary tract complications.

**Key words:** Therapeutic ERCP, biliary complications in hepatic transplantation.

## INTRODUCCIÓN

Las complicaciones más comunes posterior al trasplante de hígado son las estenosis de las anastomosis y las fugas biliares. Estos problemas generalmente incrementan la morbilidad y requieren de exploración quirúrgica urgen-

te, o bien, de drenaje de la vía biliar. La CPE es el estudio más sensible y menos invasivo para definir la presencia y extensión de estas complicaciones. Adicionalmente ha establecido un papel en el tratamiento de las complicaciones biliares postquirúrgicas, de las cuales el trasplante hepático constituye un subgrupo especial.<sup>1</sup>

## PACIENTES Y MÉTODOS

### Caso 1

Mujer de 34 años de edad con cirrosis criptogénica, síndrome de hipertensión porta e insuficiencia hepática grado B de la clasificación de Child. Se somete a trasplante ortotópico de hígado el 1° julio de 1998, se realiza anastomosis término-terminal de colédoco con sutura tipo PDS 5-0 sin sonda en T, anastomosis de cava, de vena porta y arteria hepática con prolene 5/0, 6/0 y 7/0, respectivamente. Se inicia inmunosupresión con ciclosporina 10 mg/kg de peso, azatioprina 2 mg/kg de peso y prednisona 2 mg/kg de peso. Seis semanas después se egresa de la unidad de trasplantes realizándose ultrasonido abdominal que revela flujos arteriales y venosos normales con colédoco de 7 mm.

En noviembre 18 de 1998 ingresa a la unidad por ascitis importante, la cual se drena quirúrgicamente; al colocar un tubo de drenaje tipo penrose se demuestra salida de abundante líquido con características biliares por lo que se envía al Departamento de Endoscopia Digestiva para realizar CPE que se lleva al cabo el 24 de diciembre de 1998.

### Caso 2

Hombre de 50 años de edad con cirrosis hepática secundaria a alcohol que cursa con hipertensión porta grado III manejado endoscópicamente con programa de escleroterapia de várices esofágicas sin respuesta satisfactoria, e insuficiencia hepática grado C de Child. El 12 de noviembre de 1998 se somete a trasplante ortotópico de hígado con anastomosis de colédoco término-terminal sin sonda en T y anastomosis vasculares con el mismo tipo de sutu-

ras que la paciente del caso 1. Evoluciona satisfactoriamente y se egresa de la unidad de trasplantes el 30 de noviembre de 1998 con manejo médico a base de ciclosporina, azatioprina y prednisona a dosis idénticas a la paciente No 1 y con ultrasonido abdominal que revela parénquima hepático homogéneo, sin dilatación de la vía biliar y flujos vasculares normales.

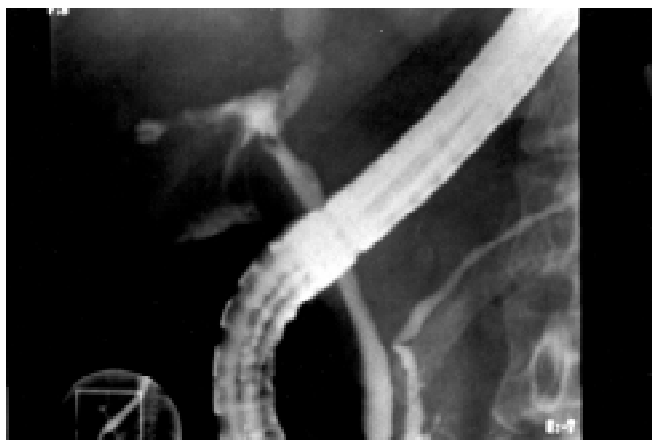
El 9 de febrero de 1999, el paciente ingresa a la unidad por malestar general, anorexia, pérdida de peso de 3 kg. Ictericia, hipocolia, coluria y ascitis de moderada intensidad, con reporte de laboratorio que muestra bilirrubina total de 1.9 mg, albúmina de 3.8 g/L y biometría hemática normal. Un ultrasonido abdominal reveló colección líquida de 7 cm a un lado de la vía biliar con flujo vascular normal. Se envía al Departamento de Endoscopia Digestiva para realizar CPE que se lleva al cabo el día 16 de febrero de 1999.

Debido a la inmunosupresión administrada, los dos pacientes recibieron antibióticos en forma profiláctica antes del estudio endoscópico. La CPE se realizó con duodenoscopia Pentax ED 3400, desinfectado con glutaraldehído durante 30 minutos, los accesorios eran estériles y la técnica utilizada para la CPE ha sido descrita previamente.<sup>2</sup>

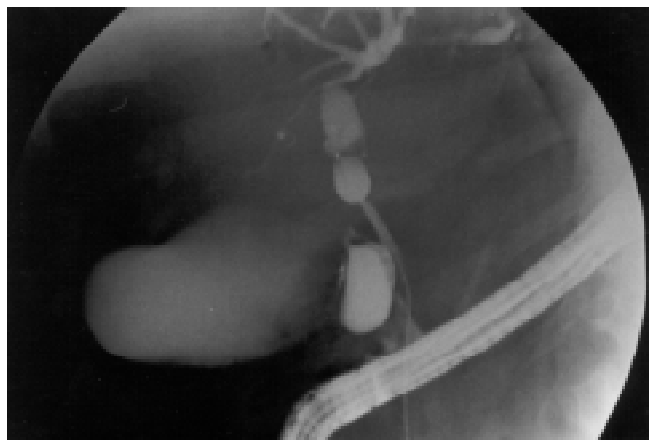## RESULTADOS

La CPE fue exitosa en los dos pacientes. La vía biliar era de calibre normal, sin zonas obstructivas, pero el material de contraste fugó hacia la cavidad abdominal con lo que se demostró la fístula biliar (*Figuras 1 y 2*).

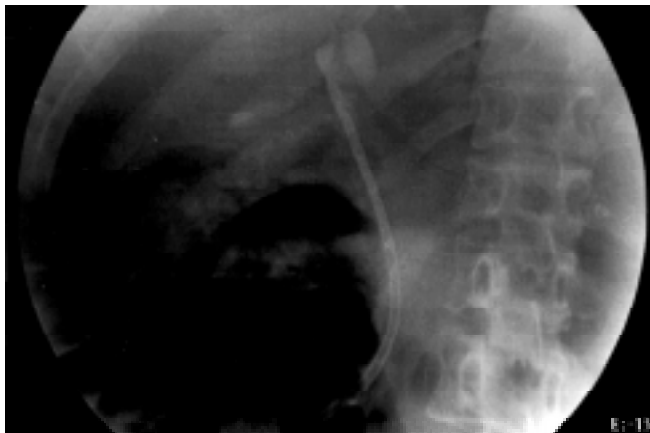Como manejo endoscópico se realizó, en cada caso, esfinterotomía del segmento biliar de la papila de Vater



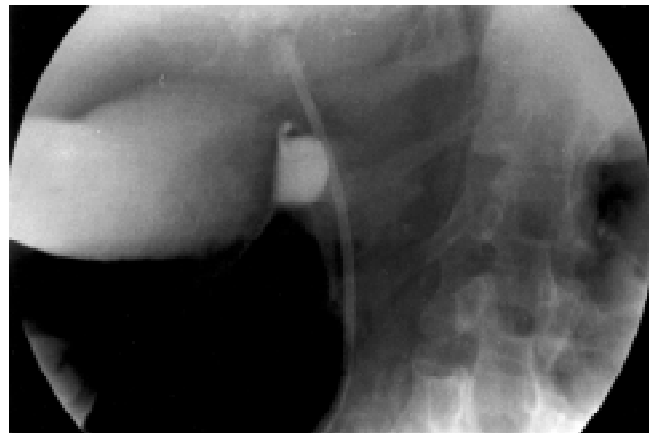
**Figura 1.** Se observa vía biliar de calibre normal, con zona de fuga biliar en la porción proximal. El conducto pancreático es de características normales.



**Figura 2.** Se observa importante fuga de material de contraste a nivel de la vía biliar proximal.



**Figura 3.** La endoprótesis biliar se ha colocado y se identifica extremo distal en la porción intrahepática. El vaciamiento del contraste se lleva a cabo sin dificultad.



**Figura 4.** La endoprótesis biliar se ha colocado por encima al sitio de la fuga biliar y el vaciamiento no muestra problemas.

y colocación de una endoprótesis biliar tipo Amsterdam calibre 10 Fr y 9 cm de longitud (Figuras 3 y 4). No se presentaron complicaciones inmediatas después de la esfinterotomía y colocación de la endoprótesis.

La evolución clínica fue favorable con desaparición de la ascitis biliar, mejoría en su estado general, pruebas de función hepática y hallazgos de ultrasonido abdominal, por lo que se egresan de la Unidad de Trasplantes con tratamiento de inmunosupresión. Las biopsias hepáticas realizadas en ambos pacientes previas a su egreso, fueron normales. Después de 20 semanas los pacientes fueron sometidos a nueva CPE mediante la cual se extrae la endoprótesis biliar y la impregnación de material de contraste en la vía biliar revela características normales, con cierre de la fuga y sin complicaciones inherentes al procedimiento.

A los 10 meses del procedimiento inicial, una nueva CPE se realizó y mostró la vía biliar normal en ambos pacientes.

## DISCUSIÓN

Las complicaciones del tracto biliar en pacientes con trasplante ortotópico de hígado ocurren entre 7 al 38% de los casos y generalmente se presentan como estenosis o fugas biliares.<sup>3-10</sup>

Las estenosis ocurren más comúnmente en el sitio de la anastomosis colédoco-coledocal, mientras que las localizadas en sitios no anastomóticos con frecuencia se presentan en la bifurcación del hilo y pueden estar relacionadas a isquemia,<sup>4,11</sup> rechazo o infección por citomegalovirus.<sup>12</sup>

La endoscopia intervencionista de la vía biliar es menos invasiva que la cirugía, y por lo general cursa con menos complicaciones que los procedimientos

percutáneos. La gama de procedimientos, dependiendo de los hallazgos, incluye esfinterotomía de la papila de Vater, extracción de cálculos biliares mediante catéter de balón o canastilla de Dormia,<sup>5,10</sup> colocación de catéteres naso-biliares para irrigación, drenaje o colangiografías de control,<sup>5</sup> dilatación de la vía biliar con catéteres mecánicos o balones hidrostáticos,<sup>9</sup> y la colocación de una o más endoprótesis biliares.

Las fugas biliares generalmente se presentan en aquellos pacientes a quienes se les colocó sonda en T y pueden presentarse aun cuando el retiro de la misma se efectúe varios meses después del trasplante de hígado,<sup>5,9,13,14</sup> presumiblemente debido a que la inmunosupresión impide el desarrollo de un adecuado trayecto fistuloso de la sonda en T. La gran mayoría de los autores reportan el uso de dicha sonda en T en los pacientes trasplantados; en estos pacientes reportados la anastomosis colédoco-coledocal se realizó de primera intención y sin ferulización posterior, por lo que la posibilidad de cambios isquémicos a este nivel, aunados a la inmunosupresión, hayan sido las causas de la fuga biliar. Sin relación con la colocación o no de sonda en T, el manejo quirúrgico de dichas fístulas ha sido descrito, y la eficacia de las diferentes técnicas endoscópicas aceptada. Con todas las técnicas endoscópicas, el objetivo común es promover el drenaje de bilis hacia el duodeno y permitir el cierre espontáneo de la fístula colédoco-peritoneal. En algunos casos la esfinterotomía endoscópica, como tratamiento único, es más que suficiente, siempre y cuando sea capaz de seccionar todo el segmento biliar del esfínter de Oddi y disminuir el gradiente de presión entre el conducto colédoco y el duodeno,<sup>1</sup> con lo que se promueve el vacia-

miento del colédoco. La desviación de la bilis utilizando drenaje naso-biliar se ha descrito como eficaz y con baja morbilidad.<sup>7,8,14-16</sup> La colocación de endoprótesis es también una técnica útil a la disposición del endoscopista generalmente utilizada para mejorar el drenaje biliar hacia el duodeno. A pesar de que se prefirió la esfinterotomía endoscópica en casos de fístula biliar asociada a coledocolitiasis y la colocación de endoprótesis biliares en pacientes sin obstrucción de la vía biliar,<sup>17</sup> en los casos que ahora se reportan se usó técnica mixta, es decir, esfinterotomía endoscópica de papila de Vater y colocación de endoprótesis biliar, debido a que en los pacientes con trasplante de hígado puede incrementarse la formación de litos blandos y oscuros relacionados a episodios de rechazo que resulta en necrosis y eliminación de epitelio biliar.<sup>18</sup> Esta técnica mixta mostró excelentes resultados con cierre del trayecto fistuloso y ausencia de complicaciones que comentar. Se concluye que existen diversos procedimientos para el manejo de las fístulas biliares que no tienen una satisfactoria respuesta a las medidas conservadoras, y dentro de estas la esfinterotomía endoscópica, drenajes naso-biliares, o colocación de endoprótesis son las que mejores resultados han proporcionado.

#### REFERENCIAS

- Bourgeois N, Devière J, Yeaton P, et al. Diagnostic and therapeutic endoscopic retrograde cholangiography after liver transplantation. *Gastrointest Endosc* 1995; 42: 527-34.
- Güitrón A, Adalid R, Silva, y cols. Colangiopancreatografía transduodenoscópica. Análisis retrospectivo en 400 casos. *Rev Gastroenterol Mex* 1990; 55: 221-25.
- Lerut J, Gordon R, Iwatsuki, et al. Biliary tract complications in human orthotopic liver transplantation. *Transplantation* 1987; 43: 47-51.
- Stratta R, Wood RP, Langas A, et al. Diagnosis and treatment of biliary tract complications after orthotopic liver transplantation. *Surgery* 1989; 106: 675-84.
- O'Connor H, Vickers C, Bukels J, et al. Role of endoscopic retrograde cholangiopancreatography after orthotopic liver transplantation. *Gut* 1991; 32: 419-23.
- López R, Benner K, Ivancev K, et al. Management of biliary complications after liver transplantation. *Am J Surg* 1992; 163: 519-24.
- Osorio RW, Freise CE, Stock PG, et al. Nonoperative management of biliary leaks after liver transplantation. *Transplantation* 1993; 55: 1074-7.
- Sherman S, Shaked A, Cryer HM, et al. Endoscopic management of biliary fistulas complicating liver transplantation and other hepatobiliary operations. *Ann Surg* 1993; 218: 167-75.
- Wolfsen H, Porayko M, Huges R et al. Role of endoscopic retrograde cholangiopancreatography after orthotopic liver transplantation. *Am J Gastroenterol* 1992; 87: 955-60.
- Holland P, Morris E, Buckels J. Cholangiography in liver transplantation: a comparison of two types of biliary reconstruction. *Br J Radiol* 1991; 64: 983-9.
- Sánchez-Urdazpal L, Gores G, Ward E, et al. Ischemic-type biliary complications after orthotopic liver transplantation. *Hepatology* 1992; 16: 49-53.
- Ward E, Kiely M, Maus T, et al. Hiliar biliary strictures after liver transplantation: Cholangiography and percutaneous treatment. *Radiology* 1990; 177: 259-63.
- Ostroff J, Roberts J, Gordon R, et al. The management of T-tubes leaks in orthotopic liver transplant recipients with endoscopically placed nasobiliary catheters. *Transplantation* 1990; 49: 922-4.
- Ward E, Weisner R, Hucels R, Krom R. Persistent bile leak after transplantation: biloma drainage and endoscopic retrograde cholangiopancreatographic sphincterotomy. *Radiology* 1991; 179: 719-20.
- Devieere J, Van Gansbeke D, Anasay, Cremer M. Endoscopic management of a post-traumatic biliary fistula. *Endoscopy* 1987; 19: 136-9.
- Davids P, Raws E, Tytgat G, Huibregtse K. Post-operative bile leakage; endoscopic management. *Gut* 1992; 33: 1118-22.
- Güitrón A, Adalid R, Nares J, Albores A. Manejo de la fístula biliar. *Rev Gastroenterol Mex* 1997; 62: 29-33.
- McMaster P, Herbeston B, Cusik C et al. The development of biliary "sludge" following liver transplantation. *Transplant Proc* 1979; 11: 262-6.