

## Imágenes clínicas en gastroenterología

### Objetos extraños en recto

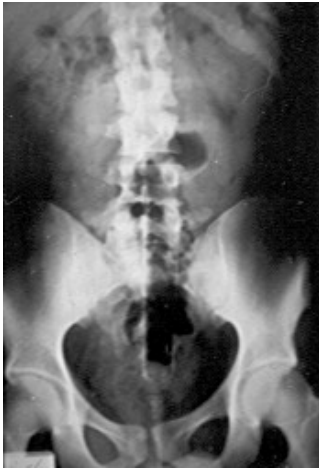

Figura 1.

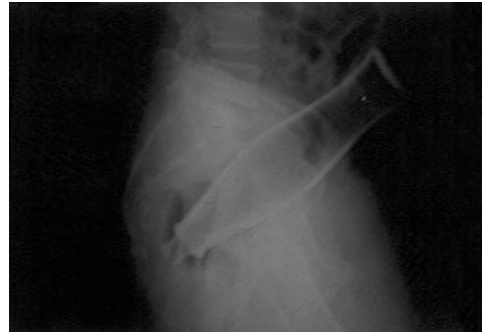

Figura 2.

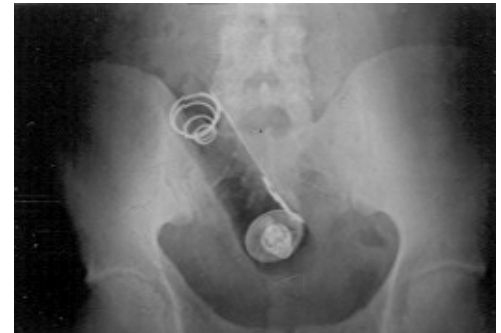

Figura 3.

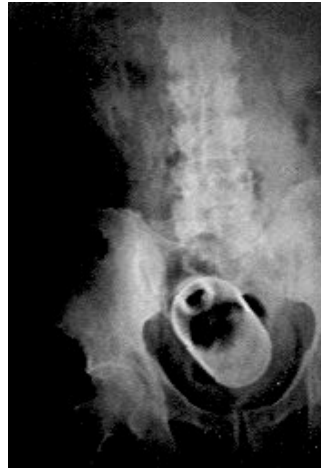

Figura 4.




Figura 5.

Los objetos encontrados en el recto pueden ser por ingestión como: huesos de pollo, alfileres o vidrio, en ocasiones con intenciones suicidas, otros cuerpos extraños son consecuencia de maniobras diagnósticas o terapéuticas como pérdida de termómetros, cánulas de enemas o tubos rectales, sin embargo, la mayoría de los objetos extraños encontrados en recto resultan de la introducción del paciente con fines de estimulación erótica. Algunos objetos se pierden al ser empujados más allá del anillo anorrectal quedando alojados en el ampulla rectal.

Los síntomas habitualmente son: dolor abdominal bajo tipo cólico, dolor en ano, rectorragia y tenesmo, en casos tardíos puede haber secreción purulenta y choque séptico, el dolor grave y la fiebre indican perforación.

Los objetos con localización baja se pueden extraer por vía transanal casi siempre y los que se encuentran más arriba requieren de manipulación endoscópica o de laparotomía para llevar el objeto extraño hacia el ano que en ocasiones requiere de esfinterotomía interna para evitar su lesión, en caso de perforación se requerirá de colostomía. Se presentan imágenes de la experiencia en nuestro servicio.

Dr. Eduardo Villanueva-Sáenz,\* Dr. Paulino Martínez-Hernández Magro,\* Dr. José Fernando Álvarez-Tostado Fernández,\*  
Dr. Juan Pablo Peña-Ruiz Esparza.\*

\* Departamento de Cirugía de Colon y Recto. Hospital de Especialidades. Centro Médico Nacional "Siglo XXI", IMSS. México D.F.

Correspondencia: Dr. Eduardo Villanueva Sáenz. Servicio de Cirugía de Colon y Recto. Hospital de Especialidades Centro Médico Nacional "Siglo XXI"  
IMSS. Av. Cuauhtémoc # 330. Col Doctores C.P. 06720 México D.F. Tel. 56276900. Ext. 1320.

Recibido para publicación: 14 de septiembre de 2000.

Aceptado para publicación: 17 de enero de 2001.