

## Imágenes clínicas en gastroenterología

### *Neumatosis intestinal secundaria a isquemia mesentérica aguda*

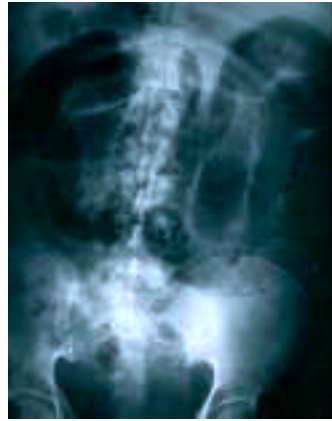

Figura 1.

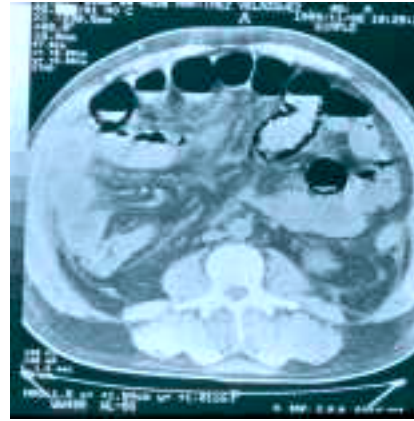


Figura 3.

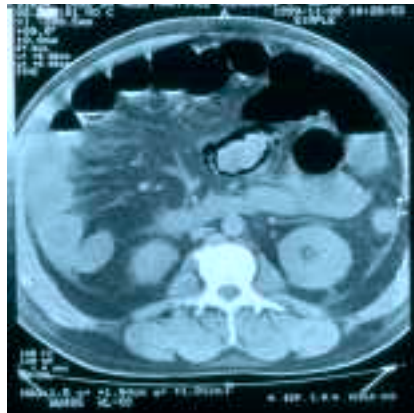

Figura 2.

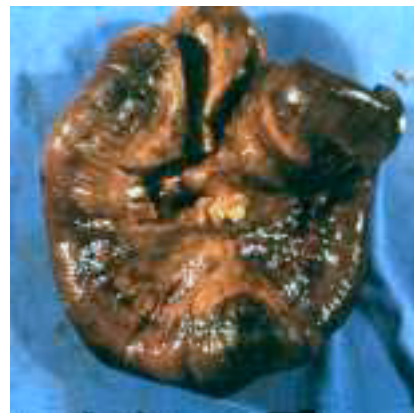

Figura 4.

Paciente del sexo masculino de 48 años de edad, antecedentes de alcoholismo intenso durante tres semanas previo a su padecimiento actual. Ingresó por cuadro de dolor abdominal tipo cólico, intenso, difuso, de 24 horas de evolución acompañado de náusea y vómito de contenido gastrobiliar. Posteriormente presentó deterioro de su estado general llegando al estado de choque. Los exámenes de laboratorio demostraron acidosis metabólica e hiperazoemia prerrenal. La placa simple de abdomen evidenció distensión de asas de intestino delgado y neumatosis intestinal (Figura 1). La tomografía computada corroboró la presencia de neumatosis intestinal (Figuras 2 y 3). Fue intervenido quirúrgicamente con el diagnóstico de isquemia intestinal, teniendo como hallazgos necrosis isquémica de 250 cm de intestino delgado, por lo que se le realizó resección intestinal (Figura 4).

La neumatosis intestinal se divide en primaria y secundaria. Esta última representa 85% de los casos, siendo las causas más frecuentes inflamatorias, infecciosas, isquémicas, iatrógenas y obstructivas. El segmento generalmente afectado es el yeyuno seguido de la válvula ileocecal. El pronóstico depende de la causa que esté ocasionando la neumatosis.

Dr. José Luis Martínez-Ordaz,\* Dr. Teodoro Romero-Hernández,\* Dr. Roberto Blanco-Benavides\*

\* Servicio de Gastrocirugía Hospital de Especialidades Centro Médico Nacional Siglo XXI, Instituto Mexicano del Seguro Social.

Correspondencia: José Luis Martínez-Ordaz, calle José Torres Torija No. 13, Circuito Médicos. Ciudad Satélite.

Naucalpan de Juárez. Estado de México, C.P. 53100. Tel. 5-393-90-36

Recibido para publicación: 26 de abril de 2000.

Aceptado para publicación: 14 de junio de 2000.