
Imágenes clínicas en gastroenterología

Úlcera yeyunal sangrante secundario a metástasis de adenocarcinoma de colon

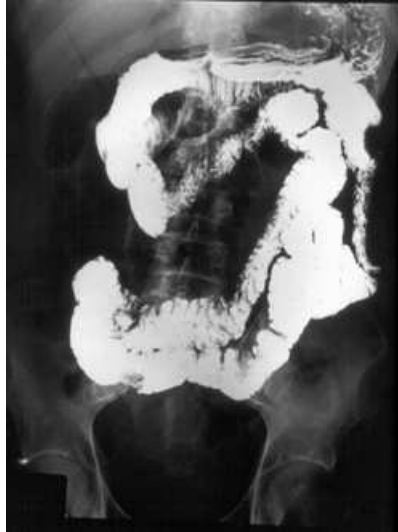

Figura 1.

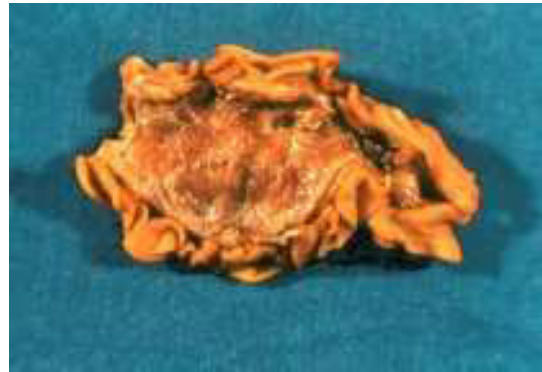

Figura 2.

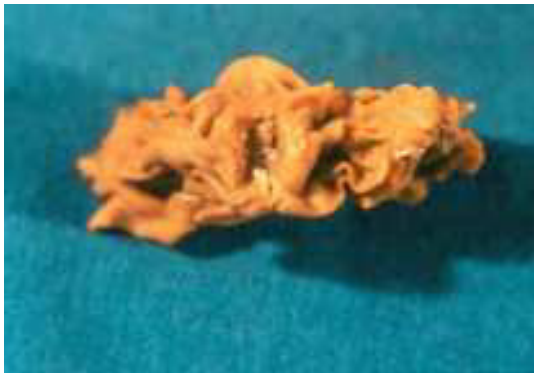

Figura 3.

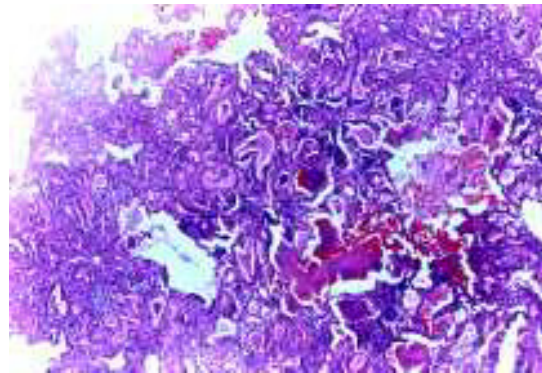


Figura 4.

Paciente del sexo masculino de 70 años de edad, antecedente de resección abdominoperineal por adenocarcinoma de colon tres años previos a su padecimiento actual. Presentó hemorragia de tubo digestivo manifestado por melena y salida de material hemático por ileostomía, con ataque al estado general, la endoscopia fue reportada como normal. El tránsito intestinal demostró úlcera yeyunal a 40 cm aproximadamente del ángulo de Treitz (*Figura 1*). Se le sometió a laparotomía exploradora donde se evidenció implante en la zona descrita en serosa de yeyuno (*Figura 2*), se realizó resección intestinal con anastomosis primaria. En la mucosa se evidenció úlcera de 1 cm de diámetro (*Figura 3*). El reporte de patología fue metástasis de adenocarcinoma ulcerado (*Figura 4*).

La mayor parte de las metástasis a intestino delgado son por tumores intraabdominales (cérvix uterino, ovario, riñón, estómago y colon). Se presentan en promedio cinco años posteriores al diagnóstico del tumor primario.

José Luis Martínez-Ordaz,* Roberto Suárez-Moreno,* Roberto Blanco-Benavides*

* Servicio de Gastrocirugía. Hospital de Especialidades Centro Médico Nacional Siglo XXI, Instituto Mexicano del Seguro Social.
Correspondencia: Dr. José Luis Martínez Ordaz, Calle José Torres Torija No. 13 Circuito Médicos Ciudad Satélite. Naucalpan de Juárez. Estado de México. C.P. 53100 Tel. 5-393-90-36