

Hemorragia de tubo digestivo secundaria a angiodisplasia yeyunal asociada a diverticulosis yeyunal

Dr. Javier Niño S,* Dr. Guillermo E Girón Q,* Dr. Patricio Sánchez F,* Dr. Roberto Blanco B,* Dra. Luz María Gómez J,** Dr. J Rodrigo Muñoz O***

* Servicio de Gastrocirugía. ** Patología. *** Medicina Nuclear. Hospital de Especialidades, Centro Médico Nacional Siglo XXI, Instituto Mexicano del Seguro Social, México, Distrito Federal.

Dirección: Dr. Javier Niño Solís. Av. Camino a Santa Teresa No. 1055 Consultorio Sótano 33 Col. Héroes de Padierna. México, D.F. C.P. 10700 Tel: 56 52 82 84, 56 52 11 88, 56 52 20 11 ext. 3933 Fax: 56 52 82 84.

Recibido para publicación: 6 de septiembre de 1999.

Aceptado para publicación: 23 de marzo del 2000.

RESUMEN. La localización del sitio de la hemorragia gastrointestinal es el factor más importante en la determinación del manejo adecuado. La hemorragia procedente del intestino delgado es un evento raro, y determinar el origen del mismo es difícil. Una vez descartada la hemorragia del estómago o duodeno por panendoscopia, así como del colon por colonoscopia, las alternativas diagnósticas son la arteriografía y el rastreo con radionúclidos. Presentamos el caso de un paciente con hemorragia procedente de angiodisplasia yeyunal asociada a divertículos yeyunales, en donde la hemorragia del intestino delgado proximal se identificó mediante gammagrafía con eritrocitos marcados con Tecnecio 99 mm. Sugerimos considerar ambos diagnósticos en todos los pacientes con hemorragia gastrointestinal de origen oscuro, así como realizar laparotomía exploradora temprana, especialmente en el paciente anciano.

Palabras clave: hemorragia de tubo digestivo, angiodisplasia yeyunal, diverticulosis yeyunal.

SUMMARY. The most important factor in the management of alimentary tract bleeding is the adequate localization of the lesion. Small bowel bleeding is a rare entity and determination of the specific anatomic site is difficult. Once stomach, duodenum, or colon origin has been discharged through endoscopy, methods such as angiography and Tc99m RBC scans are appropriate. We present a patient with lower gastrointestinal bleeding secondary to jejunal angiodysplasia associated with jejunal diverticular disease. In the present case, Tc99m RBC scans were used to identify the bleeding site. In cases of lower gastrointestinal bleeding of undetermined origin, we suggest the consideration of both diagnoses (angiodysplasia or diverticular disease) with exploratory celiotomy to resolve these pathologies, particularly in the elderly patient.

Key words: Lower gastrointestinal bleeding, angiodysplasia, diverticular disease.

INTRODUCCIÓN

Angiodisplasia del intestino delgado es una rara pero importante causa de hemorragia gastrointestinal representa únicamente 16% de todas las angiodisplasias que ocurren dentro del tracto gastrointestinal.¹ Es uno de los más importantes diagnósticos diferenciales a considerar en pacientes con hemorragia gastrointestinal de causa oscura. Se ha reportado que la angiografía selectiva es de ayuda en el diagnóstico de esta enfermedad.² La detección es usualmente imposible por estudios convencionales, la identificación de la lesión por cirugía o mediante estudio histopatológico del espécimen resecado es a menudo difícil.

Diverticulosis yeyunal es una enfermedad relativamente rara al igual que la angiodisplasia, y sus complicaciones no son comunes, entre las que se encuentran hemorragia, obstrucción intestinal y diverticulitis con o sin perforación. La enfermedad diverticular complicada es imperativa de diagnóstico y terapéutica.^{3,4}

El objetivo de esta publicación es describir un caso de hemorragia de tubo digestivo cuyo origen fue angiodisplasia yeyunal asociada a diverticulosis yeyunal.

CASO CLÍNICO

Masculino de 82 años de edad, con antecedentes de hipertensión arterial sistémica de 10 años de evolución

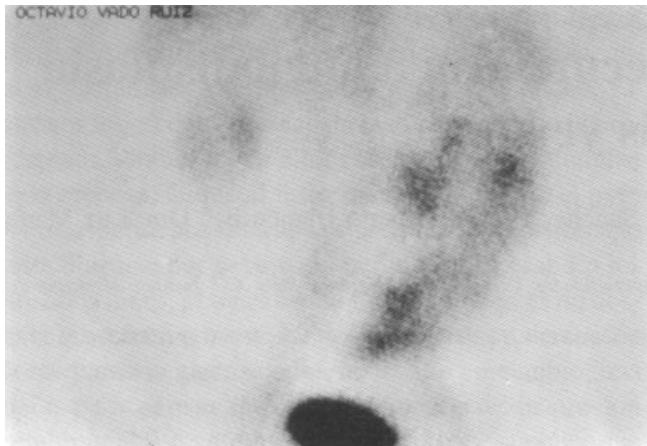

Figura 1. Gammaografía con eritrocitos marcados con Tc99m que muestra fuga del material radiactivo en el cuadrante superior izquierdo del abdomen.

manejado con enalapril; enfermedad vascular cerebral hace 5 años sin secuelas, manejado con dipiridamol; resección transuretral de próstata hace 8 años por hipertrofia prostática obstructiva benigna. Su padecimiento actual de tres días de evolución con dolor abdominal en mesogastrio, opresivo, irradiado posteriormente a todo el abdomen, acompañado de evacuaciones hematoquécicas, que lo llevan al choque hipovolémico. Se le inicia manejo con reposición sanguínea de 3 unidades de paquete globular y se envía a nuestro hospital. A su ingreso se le encuentra con FC de 110 x min, TA 90/60, palidez de tegumentos, mucosa oral seca, a la exploración cardiopulmonar y abdominal sin datos de relevancia, sin datos de abdomen agudo. El tacto rectal con sangre fresca en el guante explorador. Los exámenes de laboratorio con biometría hemática con hemoglobina de 4.5 g/dL,

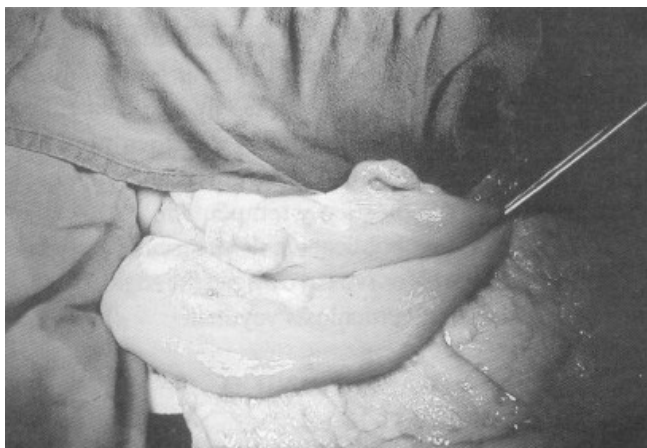


Figura 2. Divertículos yeyunales.

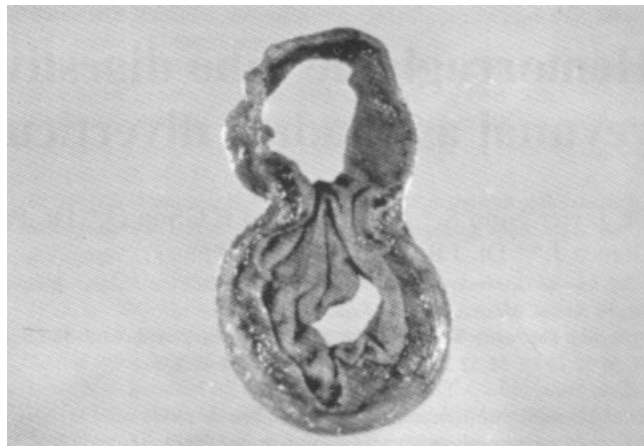


Figura 3. Divertículo yeyunal.

hematócrito 14.5%, leucocitos 9200, glucosa 127 g/dL, urea 55 g/dL, creatinina 8 g/dL, TP 16.4 seg, TPT 26.2 seg, plaquetas 59,000, electrolitos séricos normales. Se le realiza panendoscopia que reporta hernia hiatal por

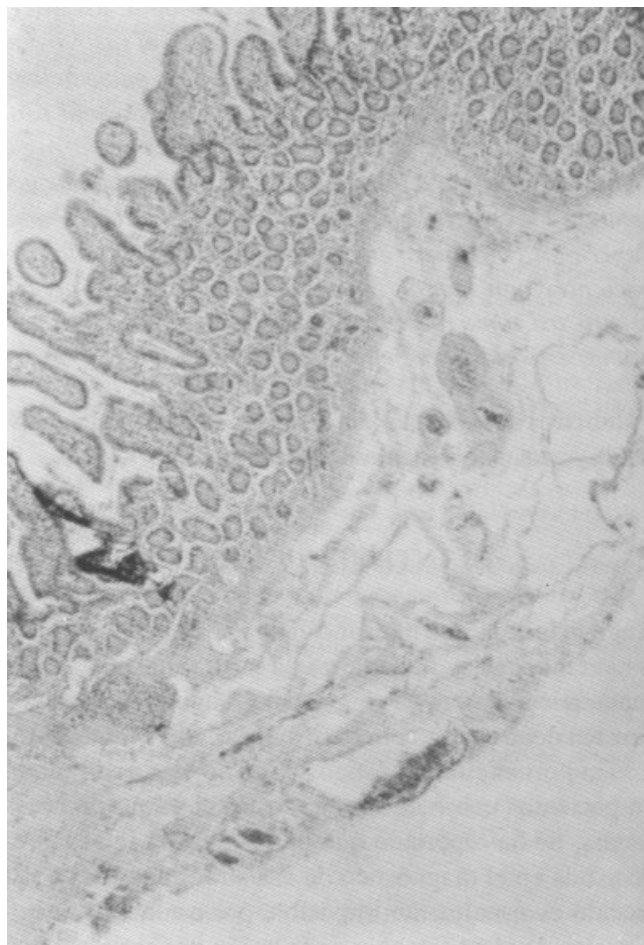


Figura 4. Enfermedad diverticular asociada con malformaciones arteriovenosas 4x.

deslizamiento, gastritis aguda en fundus y probable gastritis atrófica. Colonoscopia con sangre fresca, abundante en colon, sin evidenciar el origen. Arteriografía mesentérica no se realiza por plaquetopenia. Se decide practicar gammagrafía con eritrocitos marcados con Tc99m que demuestra fuga del material radioactivo en cuadrante superior izquierdo del abdomen. Se continúa manejo con transfusión de paquetes globulares, expansores de volumen y se interviene quirúrgicamente mediante laparotomía exploradora, encontrando múltiples divertículos de yeyuno de aproximadamente 1 a 3 cm de diámetro, desde 15 cm hasta 45 cm a partir del ángulo de Treitz, realizando resección intestinal de este segmento con anastomosis laterolateral; el resto del intestino delgado sano, colon izquierdo y sigmoides con algunos divertículos no complicados. Su evolución posoperatoria fue satisfactoria, por lo que se egresó al 7º día de posoperatorio. Durante un año se mantuvo en vigilancia, sin evidencia de recaídas. El estudio histopatológico reportó segmento de yeyuno de 30 cm de longitud, con invaginaciones de la mucosa hacia la serosa, localizadas en el borde mesentérico, el resto de la mucosa presentó lesiones hemorrágicas. Los cortes histológicos corroboraron el diagnóstico de enfermedad diverticular no complicada y ectasias arteriales y venosas de contornos irregulares, con variación en el grosor de la pared y disminución de fibras elásticas localizadas en la submucosa y muscular.

DISCUSIÓN

La angiodisplasia intestinal puede ocurrir a cualquier edad. Koga,¹ revisa 77 casos reportados en la literatura inglesa y menciona que la patogénesis de la lesión puede ser un proceso congénito en pacientes menores de 20 años de edad y sugiere un proceso degenerativo en pacientes mayores de esta edad. Debido a que la angiodisplasia yeyunal se extiende hacia el yeyuno proximal, la exploración puede ser realizada con el enteroscopia. El diagnóstico de angiodisplasia del intestino delgado es muy difícil, debido a que los estudios radiográficos son poco sensibles para observar las lesiones diminutas. Sin embargo, la reciente aplicación de la enteroscopia del intestino delgado ha mejorado el diagnóstico de angiodisplasia.⁵⁻⁷

La angiografía es el estudio más comúnmente utilizado para esta patología, por que distingue entre los tipos solitarios y múltiples y la localización y extensión de cada lesión, para determinar la resecabilidad. Las lesiones que deben ser consideradas en el diagnóstico dife-

rencial son los tumores vasculares de la pared intestinal, como los leiomiomas y el divertículo de Meckel.⁸

En relación a diverticulosis yeyunal, es una entidad rara. En estudios de autopsia la incidencia varía de 0.2 a 0.5%, usando enteroclisia se incrementa a 2%.^{3,4} La mayoría de los casos de diverticulosis yeyunal ocurren durante la sexta y séptima décadas de la vida, sin embargo, se pueden identificar a cualquier edad, con algunos casos descritos en niños.⁹ La distribución por sexo es 2:1, predominando en el hombre. Estas lesiones ocurren en el lado mesentérico del intestino, son múltiples en aproximadamente dos tercios de los pacientes y están asociadas a divertículos colónicos en la mitad de los pacientes. Son comúnmente encontradas en el yeyuno proximal, disminuyendo en frecuencia distalmente con una rara ocurrencia en el íleon.⁴ Divertículos adquiridos del yeyuno e íleon son estructuras saculares de pared delgada que consisten únicamente de mucosa, submucosa y una delgada cubierta de serosa. Son considerados "falsos o pseudodivertículos". El divertículo yeyunal protruye dentro de los planos del mesenterio en donde entran los vasos sanguíneos a la pared intestinal, ocurriendo más comúnmente en el yeyuno proximal, debido al mayor tamaño de los vasos rectos en esta localización. Se encuentran cubiertos por la grasa mesentérica, a menudo comunicando con la luz intestinal a través del cuello del divertículo. Estos factores hacen que no se descubran por series radiológicas de intestino delgado rutinarias, así como en la operación y autopsias.⁴

La patogénesis de la formación de divertículos es sujeta de hipótesis. Algunos pueden ser congénitos, representando reduplicación parcial del intestino delgado. Sin embargo, la mayoría de los autores reconoce que gran parte de las lesiones es adquirida y es sabido que la frecuencia se incrementa con la edad. Algunos autores sugieren que la obesidad, estasis venosa o constipación incrementan la presión intraluminal y pueden conducir a la formación de divertículos.

El diagnóstico de diverticulosis yeyunal no complicada es extremadamente difícil. Esta condición usualmente no se detecta a menos que exista alguna complicación o la lesión sea descubierta incidentalmente por estudios radiográficos gastrointestinales altos, tomografía axial computada o ultrasonido.¹⁰

Las complicaciones de la diverticulosis yeyunal son diverticulitis por sobrecrecimiento bacteriano, vólvulus, obstrucción o pseudobstrucción intestinal, esteatorrea, anemia megaloblástica, hipoproteinemia, perforación y hemorragia, ocurriendo entre 6 y 41% de los casos reportados. Hemorragia e inflamación son las más comu-

nes. Diverticulitis yeyunal perforada es relativamente rara. Preoperatoriamente es difícil diferenciar entre un divertículo yeyunal perforado y la más común úlcera duodenal perforada. Hemorragia aguda ocurre en 4-5% de los casos. A menudo es hemorragia rectal rojo más brillante que hematoquesia o melena. El diagnóstico preoperatorio es difícil. El diagnóstico se establece por arteriografía mesentérica o rastreo de la hemorragia con radionúclidos.^{9,10}

Debido a la frecuente recurrencia, el tratamiento quirúrgico es requerido, de esta forma se realizan un promedio de operaciones de 11%, llevando a cabo resección quirúrgica del segmento involucrado. En la examinación quirúrgica el punto de la hemorragia es a menudo ulceración dentro de un divertículo.^{9,10}

La mortalidad operatoria ha sido reportada de 21 al 30% y está relacionada al diagnóstico incorrecto o retraso en el mismo, así como a la edad del paciente.

La angiodisplasia del intestino delgado, así como de los divertículos yeyunales son entidades poco frecuentes y cada una de ellas son el origen de hemorragia gastrointestinal. La asociación entre cada una de ellas es aún más rara, Chin¹¹ reporta el primer caso de hemorragia por un divertículo yeyunal verdadero, debido a ruptura de una malformación arteriovenosa congénita coexistente, diagnosticado mediante arteriografía mesentérica. En el presente caso se encontró la asociación entre ambas patologías, en donde el origen de la hemorragia fue angiodisplasia adyacente a divertículos yeyunales; el método auxiliar diagnóstico que identificó el sangrado en la porción proximal del tubo digestivo fue la gammagrafía con eritrocitos marcados con Tc99m, que demostró fuga del material radiactivo en el cuadrante

superior izquierdo del abdomen. Sugerimos considerar cada uno de los diagnósticos en todos los pacientes con hemorragia gastrointestinal de origen oscuro, especialmente en el anciano. La angiografía mesentérica y la gammagrafía son estudios importantes para identificar el origen de la hemorragia, particularmente en casos en donde la hemorragia es intermitente. Así mismo es importante llevar a cabo laparotomía exploradora oportuna en los casos en los que no es posible identificar el sitio de la hemorragia.

REFERENCIAS

1. Koga H, Aoyagi K, Takesue M et al. Jejunal angiodysplasia confirmed by intravascular injection technique *in vitro*. *J Clin Gastroenterol* 1996; 23: 139-44.
2. Afifi R, Aloui M, Kerbek O. A rare cause of lower digestive tract bleeding: angiodysplasia of the small bowel. *J Chir Paris* 1997; 134(4): 189-92.
3. Sibille A, Willcox R. Jejunal diverticulitis. *Am J Gastroenterol* 1992; 87: 655-658.
4. Ross CB, Richards WO, Sharp KW et al. Diverticular disease of the jejunum and its complications. 1990; 56: 319-324
5. Lewis BS, Kornbluth A, Waye KD. Small bowel tumors: yield of enteroscopy. *Gut* 1991; 32: 763-765.
6. Vakil N, Huilgol V, Khan I. Effect of push enteroscopy on transfusion requirements and quality of life in patients with unexplained gastrointestinal bleeding. *Am J Gastroenterol* 1997; 93(3): 425-428.
7. Adrian AL, Kreusky B. Enteroscopy in patients with gastrointestinal bleeding of obscure origin. *Dig Dis* 1996; 14(6): 345-355.
8. Moore JD, Thompson NW, Appelman HD et al. Arteriovenous malformation of the gastrointestinal tract. *Arch Surg* 1976; 111: 381-389.
9. Wilcox RD, Clayton HS. Surgical implications of jejunal diverticula. *South Med J* 1988; 81: 1386-1391.
10. Albu E, Parikh V, Alankar S et al. Perforated solitary jejunal diverticulum. *South Med J* 1995; 88: 575-576.
11. Chin NW, Lai Ch H, Harisiadis SA et al. Congenital arteriovenous malformation rupturing into a true jejunal diverticulum. *Am J Gastroenterol* 1989; 84: 972-974.