



# REVISTA DE GASTROENTEROLOGÍA DE MÉXICO

[www.elsevier.es/rgmx](http://www.elsevier.es/rgmx)



## CARTA CIENTÍFICA

### Perforación en yeyuno asociada a síndrome inflamatorio de reconstitución inmunológica por citomegalovirus: reporte de un caso

#### Jejunal perforation associated with immune reconstitution inflammatory syndrome due to cytomegalovirus: A case report

La infección gastrointestinal por citomegalovirus (CMV) en pacientes con VIH se ha reportado con poca frecuencia, siendo la afectación principal la perforación a nivel de colon, íleon y apéndice<sup>1</sup>. El objetivo del presente trabajo es dar a conocer el caso de perforación intestinal a nivel de yeyuno debido a CMV durante el tratamiento antirretroviral (TAR) como parte del síndrome inflamatorio de reconstitución inmunológica (SIRI).

Nuestro paciente es un masculino de 48 años de edad, con antecedente patológico de infección por VIH. Al momento del diagnóstico presentaba una carga viral de 100,000 copias con recuento de 47 células CD4+, estadiándolo en estadio C3.

Inició padecimiento en noviembre de 2021, presentando astenia, adinamia, tos productiva, emetizante, disneizante, no cianosante, sintomatología que persistió durante 21 días. Además, presentó disnea de pequeños y medianos esfuerzos y polipnea. Después de los 14 días del inicio de los síntomas, presentó expectoración con hemoptóicos, y alza térmica acompañada de la presencia de escalofríos, piloerección y diaforesis, por lo que acudió a valoración médica al servicio de Urgencias de nuestro Hospital. El paciente fue valorado e ingresado por el servicio de Medicina Interna el 11 de noviembre de 2021, con diagnóstico de neumonía en paciente inmunocomprometido. Debido a ello, se inició TAR con tenofovir/emtricitabina (1 tableta cada 24 horas lopinavir/ritonavir 2 tabletas vía oral cada 12 horas, en conjunto con trimetoprima-sulfametoxazol y ceftriaxona). Alrededor de dos semanas posteriores al inicio del tratamiento, comenzó con dolor abdominal localizado en fosa iliaca izquierda con una intensidad 7/10 intermitente, tipo cólico, acompañado de náuseas sin llegar al vómito. A la exploración física presentaba dolor abdominal, suave a la palpación, dolor de rebote y rigidez de la pared abdominal, con hallazgo de aire libre subdiafragmático en radiografía de tórax. Se identificó neumoperitoneo en recesos

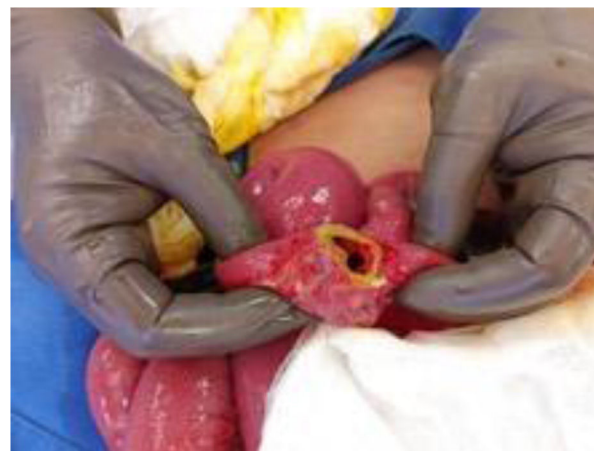

Figura 1 Perforación en yeyuno a 60 cm de ángulo de Treitz.

supramesocólicos, predominantemente en región subdiafragmática derecha, con datos de obstrucción intestinal debido a dilatación del estómago; además, con asas de intestino delgado de hasta 49 mm y neumatoses intestinal observando zona de transición a nivel de íleon distal.

Los laboratorios reportaron leucocitos  $7.1 \times 10^3/\mu\text{L}$ , hemoglobina 12.4 g/dL, hematocrito 36.7%, plaquetas  $445.0 \times 10^3/\mu\text{L}$ , neutrófilos 95%, neutrófilos absolutos  $6.7 \times 10^3/\mu\text{L}$ , linfocitos 4.3%, linfocitos absolutos 0.31, CD4 0.68%, CD4 absolutos 6.10 células/ $\mu\text{L}$ .

El paciente fue ingresado a quirófano, en donde se drenaron 100 mL de líquido intestinal y se identificó perforación a nivel de yeyuno a 60 cm del ángulo de Treitz en un 30% de su luz, además de lesiones circulares friables que ocupan el 20% de la luz intestinal a 100 cm del ángulo de Treitz (Figura 1), por lo que se realizó cierre primario con PDS 4.0 en dos planos y fueron enviadas muestras de los bordes de la perforación intestinal al servicio de patología del Hospital.

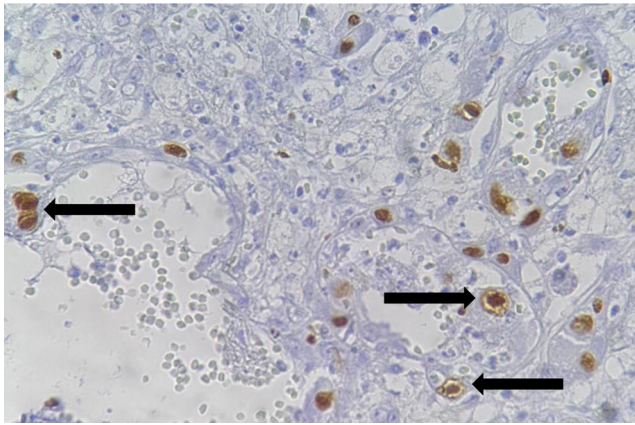
En el análisis patológico se identificó extenso efecto citopático en células endoteliales y en macrófagos, propio de infección por CMV, la cual se confirmó con la inmunohistoquímica y PCR (Figura 2). Se inició tratamiento con ganciclovir por 14 días, con adecuada evolución clínica y egreso a los 30 días.

Las perforaciones intestinales debido a SIRI asociado con infección por CMV son reportadas con poca frecuencia, siendo una afectación que ocurre en pacientes inmunodeprimidos, particularmente pacientes con niveles de CD4

<https://doi.org/10.1016/j.rgmx.2024.04.008>

0375-0906/© 2024 Asociación Mexicana de Gastroenterología. Publicado por Masson Doyma México S.A. Este es un artículo Open Access bajo la CC BY-NC-ND licencia (<http://creativecommons.org/licencias/by-nc-nd/4.0/>).

Cómo citar este artículo: J.A. Bautista Sánchez, G. Acosta-Altamirano, L.R. De Santos González et al., Perforación en yeyuno asociada a síndrome inflamatorio de reconstitución inmunológica por citomegalovirus: reporte de un caso, Revista de Gastroenterología de México, <https://doi.org/10.1016/j.rgmx.2024.04.008>



**Figura 2** Inmunohistoquímica (20X). Inclusiones nucleares con halo perinuclear, características de CMV (flechas).

menores a 50 células/mm<sup>3</sup>, lo que puede causar ulceración, enterocolitis, isquemia y perforación<sup>2-7</sup>, como el caso reportado y, a nuestro conocimiento, el primero en México. Hasta el momento de la escritura de este artículo, se han reportado sólo tres casos de perforación a nivel de yeyuno, incluyendo el presente reporte de caso<sup>4,5</sup>.

La sintomatología más común en este tipo de patologías es fiebre, dolor abdominal y diarrea, y en ocasiones puede ser asintomática. Cabe mencionar que nuestro paciente, adicionalmente, presentó un cuadro de neumonía, lo que comprometía aún más su recuperación; no obstante, presentó mejoría con el tratamiento implementado de ganciclovir por 14 días, por lo que egresó de nuestro Hospital.

Se cree que la patogénesis ocasionada por CMV tiene lugar debido a vasculitis submucosa en conjunto con trombosis, que son causa de isquemia, úlceras, adelgazamiento de la pared intestinal y puede ocasionar su posterior perforación y gangrena<sup>8</sup>. La perforación gastrointestinal por CMV en conjunto con el SIRI puede ser considerada con particularidad en personas con infección por VIH durante el TAR<sup>3</sup>.

Como parte del tratamiento de nuestro paciente, se decidió el cierre primario de la lesión, debido a su tamaño y a la cercanía con el ángulo de Treitz, con adecuada evolución postquirúrgica durante el seguimiento de tres meses, con resultados favorables.

Se destaca la importancia de considerar al SIRI como causa de complicación de abdomen agudo en el paciente con SIDA tras el inicio de la terapia antirretroviral, especialmente en aquellos con un recuento basal de CD4 muy bajo; por lo que es necesario el inicio temprano del TAR y el mantenimiento de recuentos elevados de células T CD4+.

## Consideraciones éticas

Los autores declaran que este reporte de caso no contiene información personal que permita identificar al paciente, por lo que no se requirió de consentimiento informado; sin embargo, se obtuvo el consentimiento informado para la publicación del presente trabajo. Además, este reporte de caso cumple con la normativa vigente en

investigación bioética y no se requirió la autorización del comité de ética de la institución, debido a que no se comprometió la salud del paciente.

## Financiación

La presente investigación no ha recibido ayuda específica proveniente de agencias del sector público, sector comercial o entidades sin ánimo de lucro.

## Contribuciones de los autores

Todos los autores han leído y están de acuerdo con la versión a publicar del manuscrito.

## Conflictos de intereses

Ninguno.

## Agradecimientos

Dr. Guillermo Manuel González Müller, quien realizó el diagnóstico histopatológico.

## Referencias

1. Ruiz-Cruz M, Alvarado-de la Barrera C, Ablanedo-Terrazas Y, et al. Proposed clinical case definition for cytomegalovirus-immune recovery retinitis. *Clin Infect Dis*. 2014;59:298-303, <http://dx.doi.org/10.1093/cid/ciu291>.
2. Gutiérrez Samaniego M, Rodríguez Cuellar E, Pérez Zapata AI, et al. Perforación intestinal por citomegalovirus durante un Síndrome de Reconstitución Inmune. *Rev Cubana Cir*. 2019;58:1-6 <https://revcirugia.sld.cu/index.php/cir/article/view/679>
3. Wang Y, Lin X, Li Y, et al. Multiple small bowel perforations due to cytomegalovirus related immune reconstitution inflammatory syndrome in an HIV patient: A case report. *Medicine*. 2021;100:e26605, <http://dx.doi.org/10.1097/MD.00000000000026605>.
4. Lee YC, Chiou CC, Wang JT, et al. Non-traumatic perforation of the jejunum in a human immunodeficiency virus-infected patient receiving combination antiretroviral therapy: A case report. *Medicine (Baltimore)*. 2019;98:e18163, <http://dx.doi.org/10.1097/MD.00000000000018163>.
5. DeRiso A 2nd, Kemeny MM, Torres RA, et al. Multiple jejunal perforations secondary to cytomegalovirus in a patient with acquired immune deficiency syndrome. Case report and review. *Dig Dis Sci*. 1989;34:623-9, <http://dx.doi.org/10.1007/BF01536342>.
6. Gutiérrez-Delgado EM, Villanueva-Lozano H, García Rojas-Acosta MJ, et al. A case report of small bowel perforation secondary to cytomegalovirus related immune reconstitution inflammatory syndrome in an AIDS patient. *Ann Med Surg*. 2017;13:20-3, <http://dx.doi.org/10.1016/j.amsu.2016.11.001>.
7. Michalopoulos N, Triantafillopoulou K, Beretouli E, et al. Small bowel perforation due to CMV enteritis infection in an HIV-positive patient. *BMC Res Notes*. 2013;6:1, <http://dx.doi.org/10.1186/1756-0500-6-45>.
8. Shiekh RA, Yasmeen S, Prindiville TP. Intestinal perforation and peritonitis in AIDS: case series and review of the literature. *JK Pract*. 2004;11:248e256 [Google Scholar].

J.A. Bautista Sánchez<sup>a</sup>, G. Acosta-Altamirano<sup>b</sup>,  
L.R. De Santos González<sup>a</sup>, K.I. Vázquez González<sup>a</sup>  
y C.A. Castro-Fuentes<sup>b,\*</sup>

<sup>a</sup> *Servicio de Cirugía, Hospital Regional de Alta  
Especialidad de Ixtapaluca, Pueblo de Zoquiapan,  
Ixtapaluca, Mexico*

<sup>b</sup> *Unidad de Investigación, Hospital Regional de Alta  
Especialidad de Ixtapaluca, Pueblo de Zoquiapan,  
Ixtapaluca Mexico*

\*Autor para correspondencia. Hospital Regional de Alta  
Especialidad de Ixtapaluca, carretera Federal México-  
Puebla Km 34.5 Zoquiapan, Ixtapaluca Edo. De México, C.  
P. 52530. Teléfono: 5512481346  
Correo electrónico: [castrofuenca@gmail.com](mailto:castrofuenca@gmail.com)  
(C.A. Castro-Fuentes).