



REVISTA DE GASTROENTEROLOGÍA DE MÉXICO

www.elsevier.es/rgmx




IMAGEN CLÍNICA EN GASTROENTEROLOGÍA

El signo de la cuerda en la enfermedad de Crohn

The string sign in Crohn's disease

C.A. Marín-López^{a,*}, M.M. Amador-Flores^b y M.C. Loredó-Mayorga^c

^a Departamento de Medicina Interna, Nuevo Hospital Monte España, Managua, Nicaragua

^b Departamento de Radiología, Nuevo Hospital Monte España, Managua, Nicaragua

^c Departamento de Patología, Nuevo Hospital Monte España, Managua, Nicaragua

Un hombre previamente sano de 48 años acudió a urgencias con historia de dolor abdominal difuso de tres meses de evolución, asociado a períodos de diarrea, distensión abdominal y pérdida de peso de aproximadamente 10 kg. Al ingreso, los signos vitales estaban dentro de parámetros normales y a la exploración abdominal no se encontró irritación peritoneal, masas ni visceromegalia. Se envió una muestra de calprotectina fecal, obteniéndose un resultado de 2,351 $\mu\text{g/g}$ (valor de referencia: $< 50 \mu\text{g/g}$). Se realizó un estudio de tránsito intestinal baritado que reveló paso filiforme del medio de contraste a nivel del íleon (signo de la cuerda) (fig. 1). Durante la colonoscopia se observó una ileitis ulcerativa activa con un pólipo en la desembocadura de la válvula ileocecal. El estudio anatomopatológico reveló la existencia de inflamación crónica difusa leve (fig. 2). Dado que este resultado no ofrecía conclusiones definitivas, se realizó una enterografía por resonancia magnética la cual reportó hallazgos compatibles con enfermedad de Crohn (EC) (fig. 3 A y 3 B), por lo que se indicó tratamiento para EC ileal moderada: terapia de inducción con esteroides orales posteriormente agregándose tiopurinas para el mantenimiento de la remisión. A los tres meses de seguimiento el paciente experimentó mejoría sintomática, ganancia ponderal y ausencia de exacerbaciones.

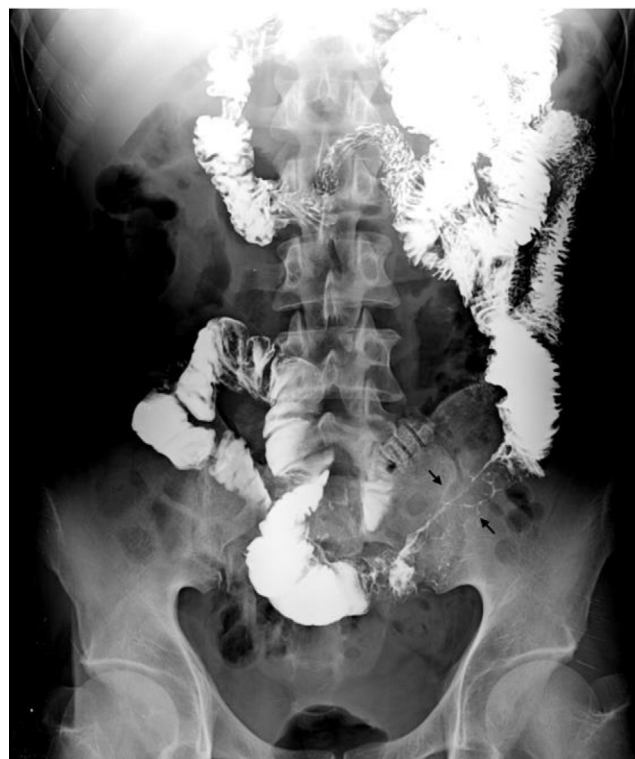

Figura 1 Tránsito intestinal, proyección anteroposterior de abdomen a los 50 minutos tras administración oral del medio de contraste. Se observa paso adecuado del medio de contraste por el duodeno y yeyuno. Se visualiza un estrechamiento abrupto del calibre de la luz del íleon en un trayecto de 10 cm, identificándose paso filiforme del medio de contraste que mide, en su diámetro anteroposterior 1.5 mm, «signo de la cuerda» (flechas), sugerente de enfermedad de Crohn.

* Autor para correspondencia. Departamento de Medicina Interna, Nuevo Hospital Monte España. Residencial el Dorado, farmacia salazar 1/2 c al este. Teléfono: +505 86631507

Correo electrónico: marinmd23@gmail.com (C.A. Marín-López).

<https://doi.org/10.1016/j.rgmx.2024.04.006>

0375-0906/© 2024 Asociación Mexicana de Gastroenterología. Publicado por Masson Doyma México S.A. Este es un artículo Open Access bajo la CC BY-NC-ND licencia (<http://creativecommons.org/licencias/by-nc-nd/4.0/>).

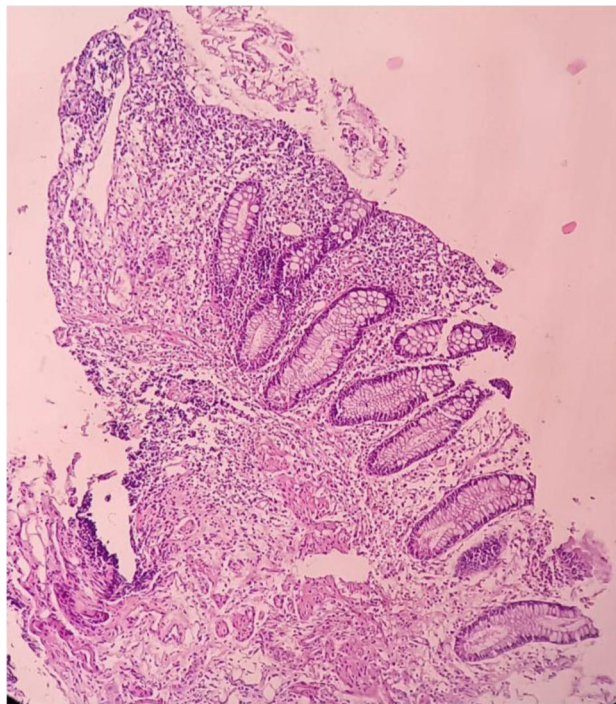


Figura 2 Biopsia de íleon. Tinción H/E 20X. Ileitis crónica activa moderada. Distorsión arquitectural discontinua, úlceras aftoides, infiltrado inflamatorio mixto difuso formando agregados linfoplasmocitoides submucosos, sin presencia de granulomas.

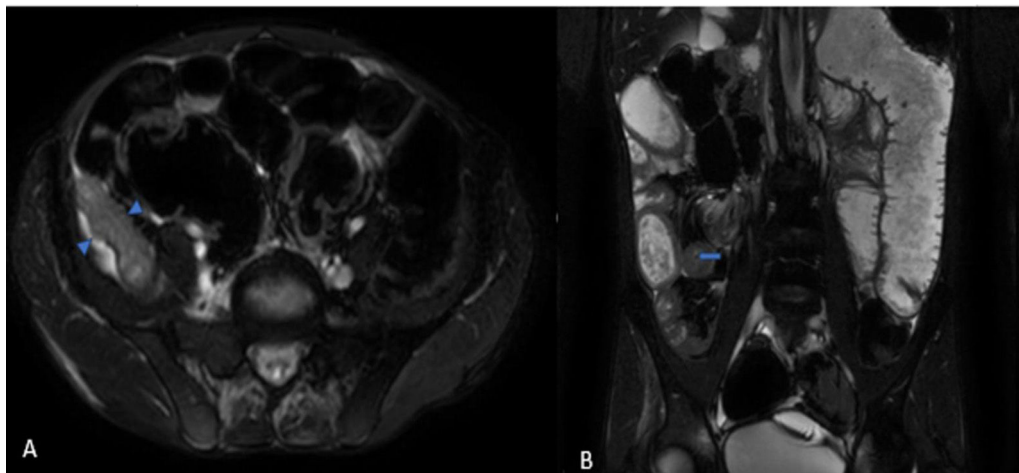


Figura 3 Enterografía por resonancia magnética, Secuencia BTFE: A) Corte axial, B) Corte coronal. Engrosamiento severo y edema parietal de aspecto estratificado del íleon terminal (cabezas de flecha) con un grosor de hasta 20 mm y longitud de 10 cm que condiciona estrechamiento luminal (flecha) con un porcentaje de estenosis del 98%, asociado a edema de la grasa mesentérica. Se realiza medición del Score Global MaRIA sumando las puntuaciones individuales de los seis segmentos (recto, colon sigmoide, colon descendente, colon transverso, colon ascendente e íleon) obteniéndose una puntuación global de 3 puntos.

Financiación

Este trabajo no ha recibido ninguna financiación para su elaboración.

Consideraciones éticas

Los autores declaran que para la publicación de este artículo se obtuvo el consentimiento informado del paciente. El presente trabajo cumple con la normativa vigente para las

investigaciones bioéticas y obtuvo la aprobación del comité de Ética institucional. Los autores declaran que este trabajo no contiene información que permita identificar al paciente, se garantizó el derecho a la privacidad y a la preservación del anonimato del paciente. No se llevaron a cabo experimentos en animales o humanos.

Conflicto de Intereses

Los autores declaran no tener ningún conflicto de interés.