



REVISTA DE
GASTROENTEROLOGÍA
DE MÉXICO

www.elsevier.es/rgmx



ARTÍCULO ORIGINAL

Inmunoexpresión de SOX9 en tumores primarios de carcinoma colorrectal con metástasis a ganglios linfáticos

M.C. Gutiérrez-Gil^a, M. Espino-Larralde^{b,*}, V.M. Loza-González^c
y H.G. Hernández-Rodríguez^d

^a Laboratorio de Inmunohistoquímica, Facultad de Medicina, Universidad Autónoma de San Luis Potosí, San Luis Potosí, México

^b Departamento de Anatomía Patológica, Hospital Central Dr. Ignacio Morones Prieto, San Luis Potosí, México

^c Doctorante del Doctorado Institucional en Ingeniería y Ciencia de Materiales (DICIM), Universidad Autónoma de San Luis Potosí (UASLP), San Luis Potosí, México

^d Departamento de Investigación, Facultad de Medicina, Universidad Autónoma de San Luis Potosí, San Luis Potosí, México

Recibido el 2 de septiembre de 2023; aceptado el 2 de enero de 2024

PALABRAS CLAVE

Carcinoma colorrectal;
SOX9;
Inmunoexpresión;
Metástasis;
Ganglios linfáticos

Resumen

Introducción y objetivos: El carcinoma colorrectal es la neoplasia maligna más frecuente del sistema digestivo. La patogenia del carcinoma colorrectal es compleja, en la que se encuentra la secuencia APC/ β -catenina. Las metástasis a ganglios linfáticos son un indicador significativo para determinar el tratamiento y son factor pronóstico. La sobreexpresión de SOX9 se relaciona con cualidades oncogénicas y capacidad de metástasis. El objetivo fue analizar la inmunoexpresión de SOX9 en el carcinoma colorrectal primario y el estatus de metástasis a ganglios linfáticos.

Material y métodos: Se dividieron 79 casos disponibles en los grupos con metástasis a ganglios linfáticos (n = 38) y sin metástasis a ganglios linfáticos (n = 41), en los que se evaluó la expresión de SOX9. Para el análisis estadístico se utilizó el programa IBM SPSS Statistics 27 versión en español para obtener medidas de tendencia central, kappa, desviación estándar y las medidas no paramétricas de Wilcoxon Mann-Whitney y el coeficiente de asociación de Spearman, además de las pruebas de chi cuadrado y t de Student. La inmunoexpresión de SOX9 se evaluó mediante H-score con base en la media, y se consideró inmunoexpresión alta ≥ 145 y baja ≤ 144 .

Resultados: Se obtuvo una $p=0.73$, la cual no fue significativa en la relación de SOX9 del carcinoma colorrectal primario con las metástasis a ganglios linfáticos.

* Autor para correspondencia. Camino a la presa 107 2, Av. Pintores y Magallanes, Lomas de los Filtros, C. P. 78219, San Luis Potosí, SLP. Teléfono 4921289840.

Correo electrónico: mirilarralde@gmail.com (M. Espino-Larralde).

<https://doi.org/10.1016/j.rgmx.2024.01.004>

0375-0906/© 2024 Asociación Mexicana de Gastroenterología. Publicado por Masson Doyma México S.A. Este es un artículo Open Access bajo la licencia CC BY-NC-ND (<http://creativecommons.org/licenses/by-nc-nd/4.0/>).

Cómo citar este artículo: M.C. Gutiérrez-Gil, M. Espino-Larralde, V.M. Loza-González et al., Inmunoexpresión de SOX9 en tumores primarios de carcinoma colorrectal con metástasis a ganglios linfáticos, Revista de Gastroenterología de México, <https://doi.org/10.1016/j.rgmx.2024.01.004>

KEYWORDS

Colorectal cancer;
SOX9;
Immunoexpression;
Metastasis;
Lymph nodes

Conclusiones: La presencia o ausencia de metástasis a ganglios linfáticos es independiente de la inmunoexpresión de SOX9 en el carcinoma colorrectal primario. No obstante, por el número limitado de la población es necesario realizar más investigaciones.

© 2024 Asociación Mexicana de Gastroenterología. Publicado por Masson Doyma México S.A. Este es un artículo Open Access bajo la licencia CC BY-NC-ND (<http://creativecommons.org/licenses/by-nc-nd/4.0/>).

SOX9 immunosuppression in primary colorectal cancer tumors with lymph node metastasis

Abstract

Introduction and aims: Colorectal cancer is the most frequent malignant tumor of the digestive system. Its pathogeny is complex and involves the APC/ β -catenin sequence. Lymph node metastases are a significant indicator for determining treatment and are a prognostic factor. SOX9 overexpression is related to oncogenic qualities and the capacity for metastasis. Our aim was to analyze SOX9 immunoexpression in primary colorectal cancer and lymph node metastasis status.

Material and methods: Seventy-nine available cases were divided into the group with lymph node metastasis (n = 38) and the group without lymph node metastasis (n = 41), evaluating their SOX9 expression. The IBM SPSS version 27 program in Spanish was utilized to carry out the statistical analysis, obtaining measures of central tendency, the kappa index, standard deviation, Wilcoxon Mann-Whitney nonparametric measurements, Spearman's correlation coefficient, and chi-square test and Student's t test values. SOX9 immunoexpression was evaluated through the mean-based H-score, with high immunoexpression as a score ≥ 145 and low immunoexpression as a score ≤ 144 .

Results: A p = 0.73 was obtained that was not statistically significant, regarding the relation of SOX9 expression in primary colorectal cancer to lymph node metastasis.

Conclusions: The absence or presence of lymph node metastasis was independent from SOX9 immunoexpression in primary colorectal cancer. However, due to the limited size of the population analyzed, further research is needed.

© 2024 Asociación Mexicana de Gastroenterología. Published by Masson Doyma México S.A. This is an open access article under the CC BY-NC-ND license (<http://creativecommons.org/licenses/by-nc-nd/4.0/>).

Introducción y objetivos

El carcinoma colorrectal es la neoplasia más frecuente del sistema digestivo y se define como una neoplasia maligna de origen epitelial que se encuentra en el intestino grueso¹. En cuanto a su epidemiología, el Globocan 2020² reporta al carcinoma colorrectal en el tercer lugar en frecuencia; el primero lo ocupa el carcinoma de mama y el segundo el carcinoma pulmonar.

Dicha neoplasia se divide, de acuerdo con la formación glandular, en tumores bien diferenciados (G1), moderadamente diferenciados (G2), pobremente diferenciados (G3) e indiferenciados (G4)³. Para la estadificación de esta neoplasia, se utiliza la determinación del grado histológico y el sistema TNM de la *American Joint Committee on Cancer* (8.ª edición)⁴.

La patogenia del carcinoma colorrectal es compleja y presenta diversas mutaciones genéticas y epigenéticas. La alteración en la secuencia APC/ β -catenina forma parte de la vía de inestabilidad de cromosomas, que es responsable del 65-70% de los carcinomas colorrectales espontáneos, y la mutación de APC la alteración más temprana en la carcinogénesis colorrectal⁵.

Hablar específicamente de la biología molecular de las metástasis en el carcinoma colorrectal es referirse a un proceso secuencial. Se ha descrito que los tumores primarios están compuestos por múltiples subclones genéticos distintos^{6,7}. Autores como Kwak et al. han emitido propuestas para crear nuevos parámetros histopatológicos que evalúen el microambiente estromal y predecir las metástasis mediante el uso de inteligencia artificial⁸.

Los factores pronósticos implicados en este carcinoma incluyen el tipo histológico, el estadio del tumor, la presencia de invasión linfovascular, la presencia de *tumor budding*, la respuesta del huésped, el grado de respuesta al tratamiento, el estatus de los márgenes quirúrgicos y, a nivel molecular, la presencia de inestabilidad de microsatélites y alteraciones genéticas que incluyen el APC, el TP53, el SMDA4, el PIK3CA, el POLE, el BRAF y el RAS^{1,4,9} de la vía de desarrollo del carcinoma.

SOX9 en carcinoma colorrectal

La *sex determining region Y box-9 protein* (SOX9) es un miembro de la familia de factores de transcripción SOX. En

cuanto a su participación en el aparato gastrointestinal, se ha demostrado en estudios *in vitro* que participa en la diferenciación de las células de Paneth de la mucosa intestinal¹⁰.

SOX9 tiene varias implicaciones en el carcinoma colorrectal, como biomarcador en el diagnóstico temprano de este y como factor pronóstico. Se ha encontrado que SOX9 bloquea la diferenciación celular en la vía Wnt al activar un programa similar a las células madre impulsada por potenciadores específicos¹¹; de igual manera, se ha observado la relación de un aumento en la gemación tumoral (*tumor budding*) en los estadios tumorales III y IV, alto grado histológico, con la fuerte expresión de SOX9¹². Contreras Loera, en el 2022, realizó una investigación en nuestra institución sobre la asociación de la inmunoexpresión de SOX9 con el grado de diferenciación del carcinoma colorrectal¹³, sin obtener significación estadística.

SOX9 se asocia con otras proteínas y genes que colaboran en su capacidad tumoral. Entre ellos está FARSA-AS1, un gen ARN, y *long non-coding RNA* (lncRNA), que es activado por SOX9, el cual está relacionado con el crecimiento celular y las metástasis del carcinoma colorrectal¹⁴. El axis de MALAT1 lncRNA/miR-145/SOX9 fue reportado como un medio para la proliferación celular, la migración y la invasión tumoral¹⁵. La activación transcripcional de FOXK2 mediado por SOX9 también participa en la carcinogénesis promoviendo la actividad tumoral¹⁶; por otra parte, SOX9 está implicado en la predicción sobre la resistencia a la quimioterapia, por medio de su interacción con DNMT1¹⁷. La claudina 7 es una proteína implicada en la adhesión celular y su baja expresión fue demostrada mediante cultivos celulares, ofreciendo una mejora en las propiedades oncogénicas del SOX9¹⁸. RAC1 es un factor de transcripción que puede promover la activación de la vía fosfatopentosa del carcinoma colorrectal a través de la mediación de SOX9/HK2/G6PD¹⁹; ZRANB1 (dominio de la proteína de unión al factor de necrosis tumoral) es una deubiquitinasa que controla el crecimiento celular y las metástasis, que a su vez incrementa la estabilidad de SOX9 desacelerando su ubicuidad²⁰.

Análogamente con el desarrollo de nuevas vías terapéuticas, los autores han hecho estudios sobre la administración de rapamicina (inhibidor de mTOR) en aquellos tumores que mostraron una alta expresión del biomarcador SOX9²¹; de igual manera se demostró que niveles altos de SOX9 se relacionaban con una menor respuesta al manejo con 5-fluorouracilo al aumentar la invasión vascular y evidenciar una resistencia terapéutica a la radiación^{22,23}.

Con base en lo anterior, el objetivo principal de este estudio fue evaluar la relación de la inmunoexpresión de SOX9 en el carcinoma colorrectal primario y el estatus de metástasis a ganglios linfáticos.

Material y métodos

Diseño del estudio y universo

Se realizó un estudio analítico, observacional y transversal (de acuerdo con STROBE), en el que se utilizaron bloques de parafina con diagnóstico histopatológico de carcinoma colorrectal, archivados en el departamento de Anatomía Patológica del hospital de atención general de segundo nivel Hospital Central Dr. Ignacio Morones Prieto en San Luis

Potosí, San Luis Potosí, durante el periodo del 1 de agosto del 2013 al 31 de agosto del 2022, que sumó un total de 79 casos.

Criterios de inclusión: se incluyeron todos los casos que contaron con diagnóstico histopatológico de carcinoma colorrectal con disección de ganglios linfáticos, obtenidos por resección de segmento intestinal.

Criterios de exclusión: casos con otro diagnóstico histopatológico, especímenes de biopsias y casos que no contaron con disección de ganglios linfáticos.

Criterios de eliminación: se eliminaron los casos en los que los bloques de parafina no tenían las condiciones para realizar el estudio de inmunohistoquímica y los que no contaron con el material suficiente para ello.

El tamaño de la muestra fue pequeño (n=79), unicéntrico y retrospectivo. Esto se debe a 2 razones importantes: la primera de ellas fue la pandemia por COVID-19, que paralizó la atención de muchos pacientes y su tratamiento tanto clínico como quirúrgico, lo cual llevó a un bajo número de piezas quirúrgicas recibidas en el departamento de patología; la otra razón es la falta de un espacio más apropiado para el archivo de bloques de parafina que permita conservar en mejor calidad los bloques más antiguos y, finalmente, la salida de material por solicitud del paciente propietario del mismo.

Medición de SOX9 por H-score

La inmunoexpresión nuclear de SOX9 en las células tumorales fue valorada en las áreas del carcinoma colorrectal correspondientes a *tumor budding* mismas que fueron seleccionadas por consenso entre los 2 médicos revisores. Se obtuvo una buena concordancia por medio de la prueba de kappa con un puntaje de 0.061.

Para obtener el H-score, se evaluó la inmunomarcación nuclear de SOX9 al multiplicar el porcentaje de intensidad de reacción de las células tumorales por un valor que va de 0 a 3, y se continuó con la sumatoria de estos valores para obtener el resultado; este resultado puede ir desde 0 hasta 300 (% de células con intensidad nula \times 0 + % de células con intensidad leve \times 1 + % de células con intensidad moderada \times 2 + % de células con intensidad fuerte \times 3 = 0 a 300)²⁴.

El punto de corte fue establecido al obtener la media del total del puntaje de H-score de los 79 casos^{13,17}. Con ello se determinó como alta inmunoexpresión un puntaje de H-score \geq 145 y como una baja inmunoexpresión un valor \leq 144.

Prueba piloto

Al no conocer las características de la población, se realizó una prueba piloto mediante la aleatorización de los bloques de parafina al azar, con el programa estadístico IBM SPSS Statistics 27 con la característica del cálculo de la población en 24 casos²⁵. De ello se obtuvo un total de 12 casos con presencia de metástasis a ganglios linfáticos y 12 casos sin metástasis²⁵, esto con el fin de conocer los valores de tendencia central y el comportamiento de la población. Posteriormente, con base en los resultados obtenidos, se usó la fórmula de comparación de 2 proporciones para realizar el cálculo de la muestra²⁶.

Se evaluaron aspectos demográficos, características patológicas del tumor como localización, tipo y grado histológico más frecuente, tamaño tumoral, invasión linfocascular y perineural, clasificación pTNM, bordes quirúrgicos y características clínicas como tratamiento previo, sobrepeso, sedentarismo, tabaquismo, alcoholismo, diabetes mellitus e hipertensión arterial.

Inmunohistoquímica

Para el estudio de inmunohistoquímica en bloques de parafina, se utilizó el anticuerpo SOX9 clona EP317 de BioSB, con una dilución 1:200. El tejido de control fue colon y la localización de la inmunexpresión evaluada fue nuclear. Se realizó el procedimiento siguiendo el instructivo del anticuerpo, como se detalla a continuación.

Se realizaron cortes de 3-4 μ m en laminillas electrocargadas (*hydrophilic plus slides BioSB*) del caso problema y el respectivo tejido control. Enseguida se dejó desparafinar toda la noche en una estufa a 60 °C. Se retiró de la estufa y se dejó enfriar. A continuación, se colocaron en xileno durante 10 min para después llevarlos hasta agua destilada pasando por alcoholes absolutos, 96° y 80°. En seguida se colocaron en *buffer* de desenmascaramiento (*Immuno/DNA Retriever with EDTA*, BioSB) y se llevó a cabo el procedimiento de recuperación antigénica en olla de presión automatizada (*Decloaking chamber*, Biocare). Se dejó enfriar de 15 a 20 min, seguido de un enjuague en agua destilada durante 5 min y posteriormente se colocaron en peróxido de hidrógeno al 3% por 15 min; se enjuagaron nuevamente en agua destilada durante 5 min; se colocaron en *buffer* TBS c/tween, se cubrieron los cortes con el anticuerpo SOX9 (100 μ l); se colocaron en cámara húmeda donde se incubaron entre 30 y 40 min; se diluyó el anticuerpo SOX9 con TBSt siguiendo las indicaciones de dilución del anticuerpo 1:200. Se enjuagó con abundante TBSt. Se cubrió con el anticuerpo secundario marcado con biotina (biotin link) por 10 min; nuevamente se enjuagó abundantemente con TBSt. Se cubrió con polímeros (estreptavidina-HRP) por 10 min. Se enjuagó con abundante TBSt. Se reveló bajo control microscópico la actividad peroxidásica utilizando diaminobencidina. La reacción se detuvo colocando cortes en agua destilada. Se procedió a contrateñir con hematoxilina de Harris durante 30s. Finalmente se enjuagó con agua corriente, posteriormente en agua destilada y se deshidrató hasta xileno para cubrirlos con Entellan®.

Análisis estadístico

Para el análisis estadístico se utilizó el programa IBM SPSS Statistics 27 en su versión en español. Se realizaron medidas de tendencia central para las variables cuantitativas del estudio²⁷; para la variable de edad se calculó la media y para la frecuencia de sexo, tipo histológico y localización, se realizó el cálculo de moda. La variabilidad fue calculada mediante la desviación estándar; además, se aplicó la fórmula de kappa para medir la concordancia de los resultados de los 2 médicos que evaluaron las laminillas de H-score. En las características de la población se utilizó la prueba de chi cuadrado para evaluar el tratamiento previo y el sedentarismo en relación con el nivel de expresión de H-score.

Las pruebas de Shapiro-Wilk, Levene y t de Student se utilizaron en los casos de alcoholismo, tabaquismo, sobrepeso, diabetes mellitus e hipertensión arterial.

Se realizaron las pruebas no paramétricas de Wilcoxon Mann-Whitney y el coeficiente de asociación de Spearman para constatar la diferencia entre los 2 grupos valorados: aquellos casos con metástasis a ganglios linfáticos y los que no contaron con metástasis a ganglios linfáticos. Finalmente, se realizó la prueba de homogeneidad de Levene en base a la media.

Consideraciones éticas

El estudio no representó ningún riesgo para los pacientes, ya que no se les involucró directamente, solo se dispuso del material histopatológico sin una intervención adicional inmediata.

Los datos se manejaron por medio del número institucional asignado al material y se mantuvo una estricta confidencialidad de la información disponible y generada conforme a lo estipulado por la Ley federal de protección de datos personales en posesión de particulares, vigente en México.

Después de la revisión de la Norma Oficial Mexicana NOM-004-SSA3-2012 del Expediente Clínico y la Declaración de Helsinki, se determinó que no existió riesgo para los pacientes involucrados; finalmente se obtuvo la aprobación del Comité de Ética e Investigación del Hospital Central Dr. Ignacio Morones Prieto, y se le asignó el número de registro de 86-22.

Resultados

Características de la población

Se analizaron las características de la población y los factores de riesgo encontrados de acuerdo con su expresión de SOX9 y el estado de los ganglios linfáticos. Iniciando con la *edad*, se obtuvo una media de presentación del carcinoma colorrectal de 60 años, 37 correspondieron a pacientes menores de 60 años y 42 a mayores de 60 años. De los casos con inmunexpresión alta para SOX9 en pacientes menores de 60 años se encontraron 22 casos (10 con metástasis a ganglios linfáticos y 12 sin metástasis), mientras que en los pacientes mayores de 60 años fueron 17 casos (8 casos con metástasis a ganglios linfáticos y 9 casos sin metástasis). En cuanto a los casos con expresión baja para SOX9 en los pacientes menores de 60 años, el resultado fue de 15 casos (9 casos con metástasis a ganglios linfáticos y 6 casos sin metástasis) y de 25 casos (11 casos con metástasis a ganglios linfáticos y 14 sin metástasis) en los pacientes mayores de 60 años. Como punto de interés se identificaron 6 casos de pacientes menores de 40 años, de los cuales 5 presentaron expresión alta para SOX9, con metástasis (n = 3) y sin metástasis (n = 2), y un caso con inmunexpresión baja para SOX9 perteneciente al grupo sin metástasis.

En cuanto al *sexo*, de los 79 casos 46 fueron hombres y 33 fueron mujeres. Con relación a la inmunexpresión de SOX9 y el sexo, se puede consultar la [tabla 1](#).

Respecto al *tipo histológico*, se obtuvo que 70 (88.6%) casos corresponden a adenocarcinoma tipo NOS (antes

Tabla 1 Inmunoexpresión de SOX9 y sexo

Sexo/Grupo	Con metástasis		Sin metástasis		Total (%)
	≥ 145	≤ 144	≥ 145	≤ 144	
Mujer	8	6	13	6	33 (42)
Hombre	10	14	8	14	46 (58)
Total	18	20	11	20	79 (100)

denominado intestinal), 8 (10.1%) casos a adenocarcinoma mucinoso y uno (1.2%) a adenocarcinoma con patrón de células en anillo de sello.

Con relación a la *localización* del tumor, 43 casos se encontraron en el colon izquierdo, y de estos, 20 tuvieron una expresión alta para SOX9 (8 con metástasis y 12 sin metástasis); 23 casos presentaron expresión baja a SOX9 (12 con metástasis y 11 sin metástasis). Por otra parte, 30 casos se localizaron en el colon derecho, de los cuales 17 presentaron alta expresión para SOX9 (9 con metástasis y 8 sin metástasis), mientras que 13 presentaron baja expresión (6 con metástasis y 7 sin metástasis). En el recto se localizaron en total 4 casos, de los cuales 2 presentaron alta expresión para SOX9 (uno con metástasis y otro sin metástasis) y en 2 casos la inmunoexpresión fue baja (ambos casos sin metástasis). Se encontró un caso de colectomía total con inmunoexpresión baja para SOX9 y sin metástasis a ganglios linfáticos. Hubo un caso en el que no se especificó la localización del carcinoma y que también presentó inmunoexpresión baja del biomarcador.

Con relación al *grado de diferenciación*, 14 casos correspondieron a los carcinomas colorrectales bien diferenciados, de los cuales 9 presentaron inmunoexpresión alta de SOX9 (3 con metástasis a ganglios linfáticos y 6 sin metástasis) y los 5 casos restantes expresión baja de SOX9 (los 5 sin metástasis a ganglios linfáticos). Por otra parte, se obtuvieron 52 casos con gradificación de moderadamente diferenciado y de estos se obtuvieron 24 con expresión alta de SOX9 (13 con metástasis a ganglios linfáticos y 11 sin metástasis) y 28 con expresión baja (17 con metástasis y 11 sin metástasis). Por último, el carcinoma poco diferenciado se presentó en 13 casos de los cuales 6 expresaron SOX9 alto (2 con metástasis y 4 sin metástasis) y 7 SOX9 bajo (3 con metástasis y 4 sin metástasis).

El *tamaño tumoral* reportado tuvo una media total de 6.13 cm, siendo el menor de 1 cm y el mayor de 17 cm; 2 casos no informaron el tamaño tumoral por ser una revisión de laminillas proveniente de un laboratorio externo.

La *perforación* en el carcinoma colorrectal se presentó en 16 del total de 79 casos; de estos, 9 presentaron expresión alta de SOX9 (6 con metástasis a ganglios linfáticos y 3 sin metástasis) mientras que 7 tuvieron una expresión baja (4 con metástasis y 3 sin metástasis). Los 63 casos restantes no presentaron perforación y en relación con la expresión de SOX9, 30 se presentaron con expresión alta (12 con metástasis y 18 sin metástasis) y 33 con expresión baja (16 con metástasis y 17 sin metástasis).

En cuanto a la *invasión linfovascular*, de la población total de 79 casos se reportó su presencia en 56 casos y su ausencia en 23 casos; de los 56 casos con invasión, 27 tuvieron expresión alta de SOX9 (15 con metástasis y 12 sin

metástasis a ganglios linfáticos) y 29 expresión baja (19 con metástasis y 10 sin metástasis). Por otra parte, de los 23 casos con ausencia de invasión, 12 tuvieron expresión alta (3 con metástasis y 9 sin metástasis) y 11 expresión baja (uno con metástasis y 10 sin metástasis).

La *invasión perineural* se observó en 33 casos, de los cuales 15 tuvieron expresión alta de SOX9 (9 con metástasis a ganglios linfáticos y 6 sin metástasis) y 18 expresión baja (11 con metástasis y 7 sin metástasis). Los 46 casos restantes (n = 79) tuvieron 24 con expresión alta de SOX9 (9 con metástasis y 15 sin metástasis) y 22 con expresión baja de SOX9 (9 con metástasis y 13 sin metástasis).

Para los *bordes quirúrgicos* se encontraron 63 casos con bordes negativos, y de estos, 30 expresaron SOX9 bajo (10 con metástasis a ganglios linfáticos y 20 sin metástasis) y 33 SOX9 alto (16 con metástasis y 17 sin metástasis). Se reportó un caso con bordes quirúrgicos distal y radial positivos, que expresó SOX9 bajo y presentó metástasis a ganglios linfáticos. Con los bordes proximal y radial positivos se encontró un caso, el cual tuvo expresión alta de SOX9 y metástasis a ganglios linfáticos. Los 14 casos restantes se reportaron con el borde radial positivo, y de estos, 8 tuvieron expresión alta de SOX9 (7 con metástasis y uno sin metástasis) y 6 expresión baja de SOX9 (3 con metástasis y 3 sin metástasis).

La clasificación del *sistema TNM* quedó de la manera que se expone a continuación. Inicialmente, con relación a la T se obtuvo lo siguiente: T1 fue un caso el cual presentó expresión alta de SOX9 sin metástasis a ganglios linfáticos; T2 tuvo un total de 18 casos, de los que 8 tuvieron expresión alta (uno con metástasis y 7 sin metástasis) y 10 con expresión baja (4 con metástasis y 6 sin metástasis); T3 tuvo 34 casos, 19 con expresión alta (10 con metástasis y 9 sin metástasis) y 15 con expresión baja (8 con metástasis y 7 sin metástasis); T4 se subdivide en T4a y T4b, por lo tanto, para T4a se reportaron 17 casos con 8 con expresión alta (5 con metástasis y 3 sin metástasis) y 9 con expresión baja (4 con metástasis y 5 sin metástasis), y T4b tuvo 9 casos, 3 casos con expresión alta (2 con metástasis y uno sin metástasis) y 6 con expresión baja (4 con metástasis y 2 sin metástasis). Los resultados de N ya fueron comentados previamente. En cuanto a M, se encontró información de 11 casos, ya que durante el seguimiento se identificó que tenían estudios histopatológicos de afección a otros órganos por sospecha de metástasis y casos con metástasis a superficie peritoneal, quedando 3 casos como M1a, uno con expresión alta (con metástasis a ganglios linfáticos) y 2 con expresión baja (uno con metástasis y otro sin metástasis), mientras que en M1c se registraron 8 casos, de los cuales 5 tuvieron expresión alta de SOX9 (4 con metástasis y uno sin metástasis) y 3 expresión baja (todos con metástasis). Los 68 casos restantes fueron reportados como Mx por ausencia de información necesaria

para su categorización. Los datos descritos se resumen en la [tabla 2](#).

Otro punto a analizar en este estudio son los datos clínicos, como son: tratamiento previo a la cirugía, sedentarismo, sobrepeso, tabaquismo, alcoholismo y las enfermedades crónico-degenerativas de diabetes mellitus e hipertensión arterial. Por cuestiones de normatividad sobre el resguardo del expediente clínico del centro hospitalario solo estuvieron disponibles 5 años previos a este estudio; en consecuencia, solo se obtuvo información de 57 casos (n = 57) correspondientes a este periodo de tiempo.

El *tratamiento previo* en los pacientes con carcinoma colorrectal fue informado en 3 de los 57 casos, un caso recibió quimioterapia previa a la cirugía y los 2 restantes recibieron concurrencia de radioterapia y quimioterapia. En relación con la expresión de SOX9, 2 casos tuvieron expresión alta sin metástasis a ganglios linfáticos y el caso restante tuvo expresión baja y presencia de metástasis a ganglios linfáticos. La localización del carcinoma de estos casos con tratamiento previo fue de 2 casos de colon izquierdo y el restante de recto. Los casos sin tratamiento previo fueron un total de 54 casos, de los que 23 tuvieron expresión alta de SOX9 (10 con metástasis a ganglios linfáticos y 13 sin metástasis) y 31 con expresión baja (16 con metástasis y 15 sin metástasis). Se realizó la prueba de chi cuadrado para evaluar las variables de H-score (alto y bajo) con tratamiento previo (ausente y presente) y se obtuvo significación con una $p=0.413$.

El *sedentarismo* se encontró presente en 2 casos y ausente en 55 casos. Los 2 casos no presentaron metástasis a ganglios linfáticos y en relación con la expresión de SOX9, uno tuvo expresión baja y el otro, alta. Los 55 casos tuvieron 24 casos con expresión alta (10 con metástasis y 14 sin metástasis) y 31 expresión baja (17 con metástasis y 14 sin metástasis). Se evaluó la relación entre sedentarismo y SOX9 por medio de chi cuadrado, obteniendo una $p=0.859$.

El *tabaquismo* tuvo 7 casos con presencia de este hábito y 50 casos sin él. De los 7 casos, 2 tuvieron expresión alta de SOX9 (uno con metástasis a ganglios linfáticos y otro sin metástasis) y 5 expresión baja (3 con metástasis y 2 sin metástasis). De los 50 casos, 23 mostraban expresión alta (9 con metástasis y 14 sin metástasis) y 27 expresión baja (14 con metástasis y 13 sin metástasis). Se realizó la prueba de Shapiro-Wilk, que resultó en $p=0.196$ y 0.933 , que indicó que los datos tienen distribución normal. Posteriormente se utilizó la prueba de Levene con una p con base en la media de 0.694 , y la prueba t de Student con una significación (asumiendo varianzas iguales) de 0.421 .

Con relación al *alcoholismo*, estuvo presente en 6 casos, mientras que de acuerdo con lo expuesto en el expediente clínico, fue negado el antecedente en 51 casos. De los 6 casos con alcoholismo con inmunoexpresión de SOX9 2 tuvieron expresión alta (uno con metástasis y otro sin metástasis) y 4 expresión baja (3 con metástasis y uno sin metástasis). De los 51 casos, 23 presentaron expresión alta de SOX9 (9 con metástasis a ganglios linfáticos y 14 sin metástasis) y 28 expresión baja (14 con metástasis y 14 sin metástasis). La prueba Shapiro-Wilk dio una $p=0.225$ y 0.148 . La prueba de Levene con base en la media dio una $p=0.958$ y la t de Student una $p=0.389$.

Tabla 2 Características de la población

	Inmunoexpresión de SOX9	
	Alto (≥ 145) n = 39	Bajo (≤ 144) n = 40
<i>Edad (años)</i>		
> 60	17	25
≤ 60	22	15
<i>Sexo</i>		
Femenino	21	12
Masculino	18	28
<i>Tipo histológico</i>		
NOS	34	36
Mucinoso	5	3
Anillo de sello	0	1
<i>Localización</i>		
Sigmoides	0	4
Colon derecho	17	13
Colon izquierdo	20	19
Colectomía total	0	1
Recto	2	2
Colon lateralidad no especificada	0	1
<i>Diferenciación</i>		
Bien	9	5
Moderado	24	28
Poco	6	7
<i>Perforación</i>		
Ausente	30	33
Presente	9	7
<i>Invasión linfovascular</i>		
Ausente	12	11
Presente	27	29
<i>Invasión perineural</i>		
Ausente	24	22
Presente	15	18
<i>Bordes quirúrgicos</i>		
Negativos	30	33
Positivos distal y radial	0	1
Positivos proximal y radial	1	0
Positivo radial	8	6
<i>Sistema TNM</i>		
T1	1	0
T2	8	10
T3	19	15
T4a	8	9
T4b	3	6
N0	21	20
N1a	5	5
N1b	6	8
N2a	4	2
N2b	3	5

Tabla 2 (continuación)

	Inmunoexpresión de SOX9	
	Alto (≥ 145) n = 39	Bajo (≤ 144) n = 40
M1a	1	2
M1c	5	3
Mx	33	35

Resumen de las características de la población de carcinoma colorrectal por grupo H-score de SOX9.

Para el *sobrepeso* se encontraron 7 casos con presencia y 50 casos con ausencia; de los 7 casos, 2 tuvieron expresión alta de SOX9 (ambos con metástasis a ganglios linfáticos) y 5 expresión baja (4 con metástasis a ganglios linfáticos y uno sin metástasis). De los 50 casos, 23 tuvieron expresión alta de SOX9 (8 con metástasis y 15 sin metástasis) y 27 casos con expresión baja (13 con metástasis y 14 sin metástasis). El resultado de Shapiro-Wilk fue una $p=0.178$ y 0.578 . La prueba de Levene con base en la media fue de 0.320 y la t de Student dio una $p=0.489$.

La *hipertensión arterial* se encontró presente en 14 casos y ausente en 43 casos; de los 14 casos, 5 presentaron SOX9 alto (4 con metástasis a ganglios linfáticos y uno sin metástasis) y 9 expresión baja (5 con metástasis y 4 sin metástasis). De los 43 casos, 20 presentaron expresión alta de SOX9 (6 con metástasis y 14 sin metástasis) y 23 expresión baja (12 con metástasis y 11 sin metástasis). Shapiro-Wilk dio una $p=0.318$ y 0.546 . La prueba de Levene resultó en 0.235 y la t de Student en 0.230 .

La *diabetes mellitus* estuvo presente en 12 casos y ausente en 45 casos; en los 12 casos con diabetes mellitus se encontraron 6 con expresión alta de SOX9 (4 con metástasis y 2 sin metástasis) y 6 con expresión baja (4 con metástasis y 2 sin metástasis), mientras que de los 45 casos con ausencia de diabetes mellitus, 19 presentaron expresión alta de SOX9 (6 con metástasis y 13 sin metástasis) y 26 expresión baja (13 con metástasis y 13 sin metástasis). La prueba de Shapiro-Wilk dio una $p=0.434$ y 0.725 . La prueba de Levene con base en la media dio una $p=0.468$ y la t de Student una $p=0.766$.

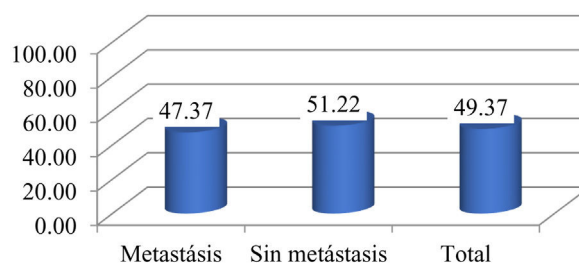


Figura 2 Distribución porcentual de valores H-score ≥ 145 . Distribución porcentual de casos con inmunoexpresión alta de SOX9 en el grupo con metástasis ganglionares (47%) y el grupo sin metástasis ganglionares (51%). Se muestra gráfico de barras de los casos con inmunoexpresión alta de SOX9 dividido en el grupo con metástasis a ganglios linfáticos y el grupo sin metástasis a ganglios linfáticos.

Inmunoexpresión de SOX9 y metástasis a ganglios linfáticos

De los 79 casos estudiados se obtuvieron 2 grupos: el grupo con metástasis a ganglios linfáticos ($n=38$) y el grupo sin metástasis a ganglios linfáticos ($n=41$). La inmunoexpresión nuclear de SOX9 medida por H-Score se observa en la [figura 1](#).

Respecto a la inmunoexpresión alta a SOX9, se obtuvo lo siguiente: 18 casos (47%) correspondieron al grupo que presentó metástasis ganglionares y 21 casos (51%) al grupo que no tenía metástasis, con un total de 39 casos ([fig. 2](#)).

Los 40 casos que tuvieron expresión baja de SOX9 fueron 20 casos con metástasis y 20 casos sin metástasis. Finalmente, con los resultados de ambos grupos se obtuvo una $p=0.73$, como se observa en la [tabla 3](#).

La distribución de los valores H-score de los casos con expresión alta de SOX9 presentó un trayecto similar, como se observa en la [figura 3](#).

Con base en la N del sistema de estadificación TMN, 41 casos fueron N0, mientras que 38 casos que presentaron metástasis a ganglios linfáticos se clasificaron de la siguiente manera: 10 casos N1a, de los cuales 5 tuvieron expresión alta y 5 expresión baja; con N1b se registraron 14 casos, 6 con expresión alta y 8 con expresión baja; por otra parte, se obtuvieron 6 casos con N2a, de los cuales 4 presentaron

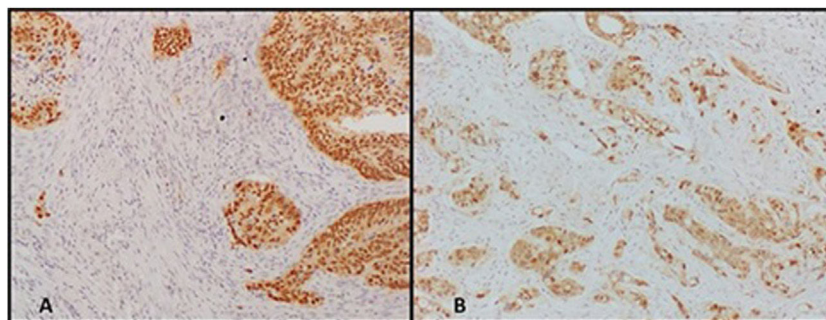


Figura 1 Puntajes de SOX9 mediante H-score. Tinción nuclear de SOX9 en colon con expresión alta y baja por H-score. A. Expresión nuclear alta de SOX9 (H-score ≥ 145). B. Expresión nuclear baja de SOX9 (H-score < 144). Se muestran fotomicrografías de colon donde se observa la expresión nuclear del anticuerpo SOX9. La imagen A corresponde a un ejemplo de marcación nuclear alta y la imagen B a la expresión nuclear baja.

Tabla 3 Resultados de grupos H-score y estatus ganglios linfáticos

Metástasis a ganglios linfáticos	SOX-9		Total	% ≥ 145
	≥ 145	≤ 144		
Sí	18	20	38	47.37
No	21	20	41	51.22
Total	39	40	79	49.37
	$\chi^2 =$	0.117	p =	0.73

Resultados de inmunexpresión de SOX9 alta y baja en relación con el estatus de ganglios linfáticos y resultado de p.

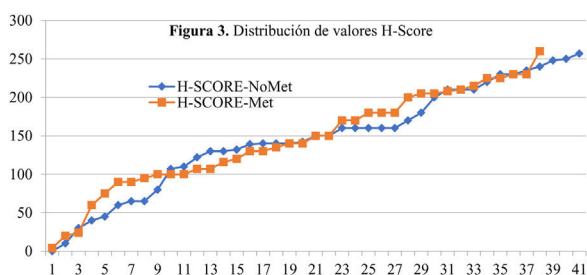


Figura 3 Distribución de valores H-score. Distribución ordenada de valores de inmunexpresión alta de SOX9 por H-score (≥ 145) en los grupos con metástasis y sin metástasis a ganglios linfáticos. Se observa como tanto el grupo con metástasis (línea naranja) a ganglios linfáticos como el grupo sin metástasis (línea azul) tuvieron una distribución de valores muy similar.

expresión alta y 2 expresión baja; y por último, 8 casos fueron N2b, de los cuales 3 tuvieron expresión alta y 5 expresión baja de SOX9.

Pruebas no paramétricas

Se realizaron las pruebas de coeficiente de asociación de Spearman y Wilcoxon Mann-Whitney, para constatar la diferencia entre los 2 grupos valorados. Mediante el coeficiente de asociación de Spearman se obtuvo una $p=0.73$ y un coeficiente de correlación de -0.038 (tabla 4).

El resultado de la prueba de Wilcoxon Mann-Whitney fue una $p=0.67$, con una desviación estándar de 101.848 (tabla 5).

Se realizó la prueba de homogeneidad de Levene con base en las varianzas presentadas previamente, con lo que se obtuvo una $p=0.868$, como se muestra en la tabla 6.

Discusión

El carcinoma colorrectal es una neoplasia de alta incidencia y mortalidad, de la cual se ha buscado identificar factores pronósticos que guíen el tratamiento y el desarrollo de nuevas terapias. Existen diversos factores pronósticos del carcinoma colorrectal; entre estos se encuentra la presencia de metástasis a ganglios linfáticos. En la literatura se han descrito propuestas para predecir las metástasis ganglionares a través de diferentes herramientas, como la biología molecular y los cultivos celulares, hasta el uso de la inteligencia artificial para cumplir el propósito y así detectar el carcinoma en estadios más tempranos^{7,9,11,14,15}.

Como se ha mencionado anteriormente, el SOX9 es un factor de transcripción que se ha relacionado con

el mantenimiento de las células madre participando en la homeostasis tisular, la regeneración y la iniciación de tumores, y se sobreexpresa en varios tumores, incluido el carcinoma colorrectal. Así mismo, del 5 al 10% de los casos presentan mutación del gen, y aunque SOX9 tiene un efecto dependiente de la dosis en las células epiteliales del intestino, en las metástasis parece actuar de manera independiente a la presencia de este; los estudios han sido realizados en cultivos celulares^{20,21}, con otras técnicas de patología molecular, como la inmunohistoquímica, pero no se ha descrito nada hasta el momento.

Las limitaciones del estudio fueron el tamaño pequeño de la muestra, que fue unicéntrico y retrospectivo. Una razón a considerar fue la pandemia por COVID-19, que paralizó la atención de muchos pacientes y su tratamiento tanto clínico como quirúrgico, obteniendo una baja recepción de piezas quirúrgicas en el departamento de patología. No fue posible estudiar la presencia de inestabilidad microsatelital como una variable adicional en este estudio, puesto que no se contó con los insumos necesarios para su realización.

En cuanto a las características de la población y los factores de riesgo, se determinó que el colon izquierdo fue el sitio más común de localización del carcinoma colorrectal. La edad media de los pacientes fue de 60 años, con una mayor incidencia en aquellos que superaban esta edad. El sexo masculino fue el más afectado (46 del total de 79 casos: 58%), y en este segmento prevaleció la baja expresión de SOX9. Estas observaciones se alinean con lo que se ha reportado en la literatura previamente. Todo lo anterior se encuentra en concordancia con la frecuencia reportada en la literatura.

La perforación intestinal del carcinoma estuvo presente en la minoría de los casos (16 de 79 casos: 20%), lo cual eleva el riesgo de progresión y diseminación tumoral. La invasión linfovascular se encontró de forma más frecuente que la invasión perineural. Los bordes quirúrgicos se reportaron negativos en la mayoría de los casos. Del sistema TNM, la T más frecuente fue T3 por el tamaño tumoral. Por otro lado, en la categoría N se reportaron 41 casos con clasificación N0 (casos negativos), en contraste con los 38 casos positivos, de los cuales N1b fue el más recurrente. Para M la falta de datos clínicos de metástasis fue una limitante, ya que solo se registraron los casos en los que fue enviada la biopsia de órganos a distancia a patología y hubo pocos casos en los que se proporcionó la información.

Debido a la normativa NOM-004-SSA3-2012 de expediente clínico, los datos sobre el tratamiento previo al procedimiento quirúrgico y los antecedentes personales de alcoholismo, tabaquismo, sedentarismo, sobrepeso, diabetes mellitus e hipertensión arterial solo fueron encontrados

Tabla 4 Rho de Spearman

			H-score	Metástasis
Rho de Spearman	H-score	Coefficiente de correlación	1.000	-0.038
		Sig. (bilateral)		0.736
		N	79	79
Metástasis	Metástasis	Coefficiente de correlación	-0.038	1.000
		Sig. (bilateral)	0.736	
		N	79	79

Prueba de correlación Rho de Spearman de H-score con metástasis a ganglios linfáticos.

Tabla 5 Prueba de Wilcoxon Mann-Whitney

		n	Suma de rangos	
101.848	Desviación estándar	41	1,684	H-score-no metástasis
		38	1,476	H-score-metástasis
		79	3,160	Total
0.432	z corregida por empates de rango			
0.67	Valor de p (2-tailed)			

Prueba de Wilcoxon Mann-Whitney por grupo H-score con metástasis a ganglios linfáticos y sin metástasis a ganglios linfáticos.

Tabla 6 Prueba de homogeneidad de varianza de Levene

		Estadístico de Levene	gl1	gl2	Sig.
H-score	Se basa en la media	0.028	1	77	0.868

Prueba de homogeneidad de varianza de Levene con base en la media, donde tenemos una $p=0.868$ que indica que las varianzas no son significativamente diferentes entre sí.

hasta de 5 años atrás. Sin embargo, se pudo concluir que la mayoría de los casos no recibieron tratamiento previo, ya que la mayoría se ingresa con datos de abdomen agudo que requieren un manejo quirúrgico inmediato.

Conclusiones

No hubo correlación entre la inmunoexpresión de SOX9 y la presencia de metástasis al obtener una $p=0.73$, lo cual indica que la presencia y/o ausencia de metástasis a ganglios linfáticos es independiente a la inmunoexpresión de SOX9. No hubo diferencia estadística entre el grupo con metástasis y el grupo sin metástasis con la inmunoexpresión de SOX9. De igual manera, se observó que la inmunoexpresión de SOX9 es independiente de las características histopatológicas del carcinoma colorrectal, su gradificación histológica y su estadificación de acuerdo al pTNM, así como los datos clínicos analizados en la población estudiada, no existiendo ninguna relación con SOX9, siendo validada con p no significativa por chi cuadrado y t de Student, sin embargo, es necesario realizar más estudios de investigación.

Financiación

El financiamiento se obtuvo por parte de la Universidad Autónoma de San Luis Potosí (UASLP). El anticuerpo SOX9 se encuentra dentro de los anticuerpos pertenecientes al

laboratorio de inmunohistoquímica de la UASLP, ya que es un anticuerpo de uso rutinario.

Conflicto de intereses

Los autores declaran no tener ningún conflicto de intereses.

Agradecimientos

Agradecemos al personal de laboratorio de inmunohistoquímica de la UASLP, la Q.F.B. Susana de los Ángeles Chávez Porras, y por parte del Hospital Central Dr. Ignacio Morones Prieto la Q.F.B. Angélica M. Esquivel Ojeda, quienes realizaron la técnica de inmunohistoquímica. De igual manera, un agradecimiento a la UASLP y al departamento de Anatomía Patológica del Hospital Central Dr. Ignacio Morones Prieto, por su colaboración para la realización de este trabajo.

Referencias

1. Nagtegaal I, Arends MJ, Salto-Tellez M, et al. Colorectal adenocarcinoma. En: Odze R, editor. WHO classification of tumours: Digestive system tumours. 5th ed. Lyon, France: World Health Organization; 2019. p. 179-87.
2. International Agency for Research on Cancer. Colorectal cancer. GLOBOCAN 2020 [Internet]. Lyon: IARC; 2022 [consultado 3 Abr 2022]. Disponible en: 8-Colon-fact-sheet.pdf.

3. Burgart LJ, Chopp WV, Jain D. Protocol for the examination of resection specimens from patients with primary carcinoma of the colon and rectum. Northfield, IL: College of American Pathologists [Internet].; 2022 [consultado 31 Ago 2023]. Disponible en: <https://documents.cap.org/protocols/ColoRectal.4.2.0.2.REL.CAPCP.pdf>
4. Jessup M, Goldberg RM, Asare EA, et al. Colon and rectum. En: Amin MB, et al., editores. AJCC cancer staging manual. 8th ed. New York: Springer; 2017. p. 251–74.
5. Nguyen L, Goel A, Chung D. Pathways of colorectal carcinogenesis. *Gastroenterology*. 2020;158:291–302, <http://dx.doi.org/10.1053/j.gastro.2019.08.059>.
6. Takamatsu M, Yamamoto N, Kawachi H, et al. Prediction of early colorectal cancer metastasis by machine learning using digital slide images. *Comput Methods Programs Biomed*. 2019;178:155–61, <http://dx.doi.org/10.1016/j.cmpb.2019.06.022>.
7. Ulintz PJ, Greenson JK, Fearon ER, et al. Lymph node metastases in colon cancer are polyclonal. *Clin Cancer Res*. 2018;24:2214–24, <http://dx.doi.org/10.1158/1078-0432.CCR-17-1425>.
8. Kwak MS, Lee HH, Yang JM, et al. Deep convolutional neural network-based lymph node metastasis prediction for colon cancer using histopathological images. *Front Oncol*. 2021;13:619803, <http://dx.doi.org/10.3389/fonc.2020.619803>.
9. Johncilla M, Yantiss RK. Histology of colorectal carcinoma proven and purported prognostic factor. *Surg Pathol Clin*. 2020;13:503–20, <http://dx.doi.org/10.1016/j.path.2020.05.008>.
10. Aguilar-Medina M, Avendaño-Félix M, Lizárraga-Verdugo E, et al. SOX9 stem-cell factor: Clinical and functional relevance in cancer. *J Oncol*. 2019;2019:6754040, <http://dx.doi.org/10.1155/2019/6754040>.
11. Liang X, Duronio GN, Yaying Y, et al. An enhancer-driven stem cell-like program mediated by SOX9 blocks intestinal differentiation in colorectal cancer. *Gastroenterology*. 2022;162:209–22, <http://dx.doi.org/10.1053/j.gastro.2021.09.044>.
12. Lü B, Fand Y, Xu J, et al. Analysis of SOX9 expression in colorectal cancer. *Am J Clin Pathol*. 2008;130:897–904, <http://dx.doi.org/10.1309/AJCPW1W8GJBQGCNI>.
13. Contreras Loera L. Evaluación de la asociación entre la inmunoexpresión de SOX9 y el grado de diferenciación en carcinoma colorrectal en pacientes del Hospital Central «Dr. Ignacio Morones Prieto» [Tesis]. San Luis Potosí: Universidad Autónoma de San Luis Potosí [Internet].; 2022 [consultado 5 Oct 2022]. Disponible en: <https://repositorioinstitucional.uaslp.mx/xmlui/handle/i/7487>
14. Zhou T, Wu L, Ma N, et al. SOX9-activated FARSAs predetermine cell growth, stemness, and metastasis in colorectal cancer through upregulating FARSAs and SOX9. *Cell Death Dis*. 2020;11:1071, <http://dx.doi.org/10.1038/s41419-020-03273-4>.
15. Xu Y, Zhang X, Hu X, et al. The effects of lncRNA MALAT1 on proliferation, invasion and migration in colorectal cancer through regulating SOX9. *Mol Med*. 2018;24:52, <http://dx.doi.org/10.1186/s10020-018-0050-5>.
16. Qian Y, Xia S, Feng Z. Sox9 mediated transcriptional activation of FOXK2 is critical for colorectal cancer cells proliferation. *Biochem Biophys Res Commun*. 2017;483:475–81, <http://dx.doi.org/10.1016/j.bbrc.2016.12.119>.
17. Xia S, Yang Z, Qi X, et al. Overexpression of SOX9 and DNMT1 predicts poor prognosis and chemoresistance of colorectal cancer. *Int J Clin Exp Pathol*. 2016;9:589–600.
18. Xu C, Ding Y-H, Wang K, et al. Claudin-7 deficiency promotes stemness properties in colorectal cancer through Sox9-mediated Wnt/ β -catenin signalling. *J Transl Med*. 2021;19:311, <http://dx.doi.org/10.1186/s12967-021-02983-3>.
19. Liang J, Liu Q, Xia L, et al. Rac1 promotes the reprogramming of glucose metabolism and the growth of colon cancer cells through upregulating SOX9. *Cancer Sci*. 2023;114:822–36, <http://dx.doi.org/10.1111/cas.15652>.
20. Miao D, Wang Y, Jia Y, et al. ZRANB1 enhances stem-cell-like features and accelerates tumor progression by regulating Sox9-mediated USP22/Wnt/ β -catenin pathway in colorectal cancer. *Cell Signal*. 2022;90:110200, <http://dx.doi.org/10.1016/j.cellsig.2021.110200>.
21. Carrasco-García E, López P, et al. SOX9-regulated cell plasticity in colorectal metastasis is attenuated by rapamycin. *Sci Rep*. 2016;6:32350, <http://dx.doi.org/10.1038/srep32350>.
22. Candy PA, Phillips MR, Redfern AD, et al. Notch-induced transcription factors are predictive of survival and 5-fluorouracil response in colorectal cancer patients. *Br J Cancer*. 2013;109:1023–30, <http://dx.doi.org/10.1038/bjc.2013.431>.
23. Roche KC, Gracz AD, Liu XF, et al. SOX9 maintains reserve stem cells and preserves radioresistance in mouse small intestine. *Gastroenterology*. 2015;149:1553–63, <http://dx.doi.org/10.1053/j.gastro.2015.07.004>.
24. Fitzgibbons P, Connolly J. Template for reporting results of biomarker testing of specimens from patients with carcinoma of the breast. Northfield, IL: College of American Pathologists [Internet].; 2023 [consultado 15 Abr 2023]. Disponible en: <https://www.cap.org/protocols-and-guidelines/cancer-reporting-tools/cancer-protocol-templates>
25. Thabane L, Ma J, Chu R, et al. A tutorial on pilot studies: The what, why and how. *BMC Med Res Methodol*. 2010;10:1, <http://dx.doi.org/10.1186/1471-2288-10-1>.
26. Pita Fernández S. Determinación del tamaño muestral. *Fisterra* [Internet]. 2010 [consultado 5 Oct 2022]. Disponible en: <https://www.fisterra.com/formacion/metodologia-investigacion/determinacion-tamano-muestral/#sec2>
27. Hernández-Samperi R. Análisis de los datos en la ruta cuantitativa. En: Hernández-Samperi R, Mendoza C, editores. *Metodología de la investigación. Las rutas cuantitativa, cualitativa y mixta*. Ciudad de México: Mc Graw Hill Education; 2018. p. 363–9.