



REVISTA DE GASTROENTEROLOGÍA DE MÉXICO

www.elsevier.es/rgmx



IMAGEN CLÍNICA EN GASTROENTEROLOGÍA

Disfagia lusoria

Dysphagia lusoria

O. Gómez-Escudero*

Clínica de Gastroenterología, Endoscopia Digestiva y Motilidad Gastrointestinal «Endoneurogastro», Hospital Ángeles, Puebla, Puebla, México



Disfagia lusoria es un término utilizado para describir la disfagia secundaria a compresión vascular extrínseca del esófago. Fue descrita en 1794 por David Bayford en una paciente de 62 años con disfagia secundaria a una arteria subclavia derecha aberrante¹. Se ha descrito también en asociación a compresión extrínseca del arco aórtico o alguna de sus ramas, con una prevalencia de 0.5-1.8%^{2,3}. El término «lusoria» viene del latín *lusus naturae*, que significa «de naturaleza rara»³. El método diagnóstico es un esofagograma con bario, o, en caso de duda, con una angiogramografía. El tratamiento depende de la severidad de los síntomas, y va desde modificaciones dietéticas, deglución de bolos pequeños alternados con líquidos, o dirigido a la enfermedad cardiovascular que originó la compresión, pudiendo incluir manejo médico, quirúrgico o radiológico intervencionista dirigidos a obliterar o redirigir el vaso aberrante^{3,4}. Se presenta el caso de una mujer de 81 años, con disfagia retroesternal intermitente a sólidos, cuya videofluoroscopia muestra compresión extrínseca justo a nivel del arco aórtico (fig. 1A-B), consistente con el diagnóstico de disfagia lusoria.

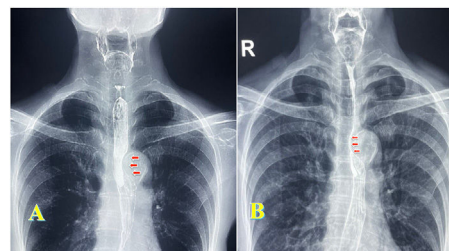


Figura 1 A) Videofluoroscopia con bario que muestra compresión extrínseca esofágica a nivel del arco aórtico. B) El mismo hallazgo que en A, con disminución del calibre del paso del bario a nivel del arco aórtico.

Consideraciones éticas

Declaro que no se han realizado experimentos en seres humanos o animales. Declaro que el presente trabajo se realizó preservando el anonimato de los datos de la paciente. He obtenido el consentimiento informado del paciente para la publicación del artículo. Este documento obra en poder del autor de correspondencia. Este estudio cumple con la normativa vigente en materia de investigación bioética.

Financiación

Certifico que no se recibió financiamiento alguno en relación con este artículo.

* Autor para correspondencia. Clínica de Gastroenterología, Endoscopia Digestiva y Motilidad Gastrointestinal «Endoneurogastro». Hospital Ángeles Puebla. Puebla, Pue, México

Correo electrónico: octavio.gomezmd@yahoo.com.mx

Conflicto de intereses

Certifico que no existe conflicto de intereses.

Bibliografía

1. Asherson N, David Bayford. His syndrome and sign of dysphagia lusoria. *Ann R Coll Surg Engl.* 1979;61:63–7. [PMC2494476](#).
2. Carrizo GJ, Marjani MA. Dysphagia lusoria caused by an aberrant right subclavian artery. *Tex Heart Inst J.* 2004;31:168–71. [PMC427379](#).
3. Levitt B, Richter JE. Dysphagia lusoria: A comprehensive review. *Dis Esophagus.* 2007;20:455–60, <http://dx.doi.org/10.1111/j.1442-2050.2007.00787.x>.
4. Bennett AL, Cock C, Heddle R, et al. Dysphagia lusoria: A late onset presentation. *World J Gastroenterol.* 2013;21:2433–6, <http://dx.doi.org/10.3748/wjg.v19.i15.2433>.