

\* Autor para correspondencia. Av. Vasco de Quiroga #15. Col. Belisario Domínguez Sector XVI. C.P. 14080. Tlalpan, Ciudad de México. Tel.: +52 55-5487-0900 ext. 5051.  
 Correo electrónico: [drinter77@gmail.com](mailto:drinter77@gmail.com)  
 (I. García-Juárez).

<https://doi.org/10.1016/j.rgm.2023.06.001>  
 0375-0906/ © 2023 Asociación Mexicana de Gastroenterología.  
 Publicado por Masson Doyma México S.A. Este es un artículo Open Access bajo la licencia CC BY-NC-ND (<http://creativecommons.org/licenses/by-nc-nd/4.0/>).

## Manejo de una estenosis de la anastomosis bilioentérica con ablación por radiofrecuencia intraluminal

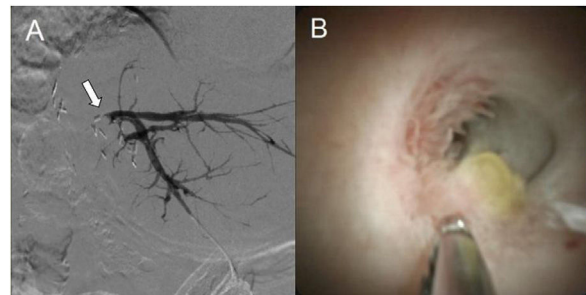
### Intraluminal radiofrequency ablation as stricture management in biliary-enteric anastomosis

Existen casos de estenosis biliares difíciles de manejar con los métodos convencionales. La ablación por radiofrecuencia (ARF) intraluminal es una modalidad de tratamiento novedosa que se ha utilizado en estenosis biliares malignas y en algunos casos de estenosis biliares benignas<sup>1</sup>.

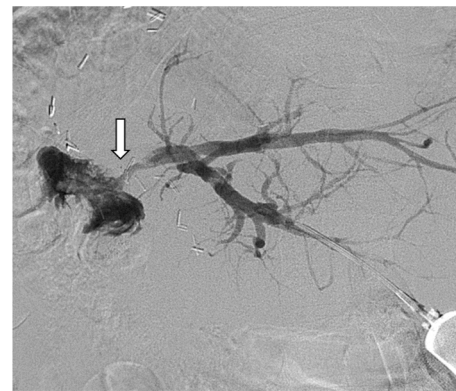
Presentamos a un varón de 69 años de edad con el antecedente de colangiocarcinoma perihiliar (clasificación Bismuth IIIa), quien fue sometido a una hepatectomía derecha extendida con resección segmentaria de la vena porta y reconstrucción biliar con hepatoyeyuno anastomosis en Y de Roux. Al año de la intervención, presentó como complicación estenosis de la anastomosis bilioentérica manifestándose con episodios de colangitis recurrentes. Inicialmente fue manejado con múltiples sesiones de dilatación percutánea transhepática con balón y colocaciones de drenajes biliares percutáneos. A pesar del éxito inicial de estas intervenciones, la estenosis de la anastomosis bilioentérica seguía recurriendo. Después de discutirse el caso con un equipo multidisciplinario, se consideró la ARF intraluminal como una alternativa para el manejo de esta estenosis refractaria. Bajo anestesia con intubación orotraqueal, se realizó una colangiografía transhepática percutánea para localizar el sitio de la estenosis y una colangioscopia transhepática percutánea con SpyGlass<sup>TM</sup>MaterialsDiscovery DS, el cual se avanzó bajo visión directa tomándose biopsias para descartar recurrencia neoplásica (fig. 1 A y B). El catéter de drenaje biliar que tenía previamente era de 12 Fr y no requirió de dilataciones. Al mismo tiempo, a través de un introductor colocado en el acceso percutáneo, se avanzó una guía hidrofílica de 0.035"/260 cm hasta franquear la estenosis y sobre esta se avanzó el catéter Habib<sup>TM</sup>MaterialsDiscovery EndoHPB de 8 Fr., el cual tiene dos electrodos distales. Una vez corroborada la correcta posición de los electrodos sobre el sitio de la estenosis mediante fluoroscopia, se procedió a realizar la ARF sin presentarse complicaciones. La configuración de la energía en el generador fue de 10 watts con duración de 90 segundos. Este paciente ya recibía antibiótico por sospecha de colangitis aguda. El resultado histopatológico de las biopsias solo reportó cambios inflamatorios crónicos. En una colangiografía de control que se realizó posteriormente, se observó la anastomosis patente, por lo que se retiró el drenaje biliar percutáneo (fig. 2). A

10 meses del manejo, el paciente no ha tenido recurrencias de estenosis en la anastomosis bilioentérica.

Las anastomosis bilioentéricas se realizan para reestablecer la continuidad de la vía biliar con el intestino delgado en cirugías como pancreatoduodenectomías, trasplantes hepáticos y cirugías de reparación de la vía biliar. La estenosis de la anastomosis bilioentérica se considera como una complicación infrecuente de esta intervención, reportándose del 2% al 11.9% de los casos. Estas estenosis son causadas principalmente por cambios fibróticos en la anastomosis o por recurrencia tumoral, y pueden derivar en episodios de colangitis, coledocolitiasis y cirrosis<sup>2-4</sup>. Debido a la complejidad de estos casos, se recomienda que la valoración sea en conjunto con un equipo multidisciplinario. Las cirugías de reconstrucción biliar para el manejo de estenosis de la anastomosis bilioentérica son muy complejas, por lo que deben considerarse primero otras alternativas de tratamiento. El



**Figura 1** A) Colangiografía transhepática percutánea previo a la ARF intraluminal, sin observarse paso del material de contraste al asa intestinal por estenosis de la anastomosis bilioentérica (flecha). B) Imagen de la estenosis de la anastomosis bilioentérica con Spyglass<sup>TM</sup>MaterialsDiscovery con toma de biopsias con SpyBite<sup>TM</sup>MaterialsDiscovery.



**Figura 2** Colangiografía transhepática percutánea posterior al tratamiento con ARF intraluminal, ahora con adecuado pase del material de contraste al lumen intestinal (flecha).

manejo endoscópico se considera de primera línea por ser el menos invasivo; sin embargo, el éxito de dicha intervención en estos casos es menor comparado con el de otros tipos de estenosis biliares debido a la dificultad para acceder al sitio de la anastomosis por las modificaciones anatómicas derivadas de la cirugía y a que estas estenosis suelen ser muy estrechas<sup>4-6</sup>. Cuando se realiza por personal experimentado, el éxito de una colangiopancreatografía retrógrada endoscópica (CPRE) por enteroscopia es comparable al de la colocación de un drenaje biliar percutáneo<sup>7</sup>. Otra modalidad de tratamiento endoscópico es el drenaje biliar guiado por ultrasonido endoscópico mediante la creación de una hepaticogastrostomía; sin embargo, la experiencia que se tiene con este abordaje es aún escasa<sup>8</sup>. Debido a las desventajas de los tratamientos ya comentados, estas estenosis suelen manejarse por radiología intervencionista mediante dilataciones con balón a través de un acceso percutáneo y colocación de drenajes biliares percutáneos<sup>9</sup>.

La ARF logra la destrucción de tejidos por coagulación térmica mediante la aplicación de energía a través de un electrodo bipolar. La ARF se utiliza en varios padecimientos de gastroenterología, incluyendo estenosis biliares. En estenosis de la anastomosis bilioentérica, la evidencia disponible de su eficacia es aún poca. En un estudio que involucró a pacientes con estenosis de la anastomosis bilioentérica refractarias al manejo convencional, el retiro de drenajes biliares percutáneos fue posible en todos los casos en los que se utilizó ARF<sup>1</sup>. La aplicación de ARF sobre tejido normal de la vía biliar incrementa el riesgo de perforación y sangrado, por lo que la realización de una colangiografía puede ayudar a prevenir estas complicaciones al identificar con precisión el segmento afectado<sup>6</sup>. En nuestro caso, además, nos ayudó a descartar recurrencia tumoral. El procedimiento es costoso y aún no está ampliamente disponible, además, es necesario contar con experiencia en CPRE y colangiografía.

En conclusión, las estenosis de las anastomosis bilioentéricas pueden en ocasiones ser refractarias a los manejos de primera línea. Afortunadamente, contamos con múltiples tipos de intervenciones que pueden considerarse en estos casos, siendo la ARF intraluminal una nueva modalidad.

## Contribución

Redacción: PVH; recolección de datos: MYD, DAG. Revisión: DAG, MGH, RAB.

## Consideraciones éticas

Los autores declaran que se siguieron los protocolos de bioética de su centro de trabajo respecto a la publicación de datos de pacientes. No requirió ser sometido a evaluación por el comité de ética por el tipo de publicación. Los autores declaran que este artículo no contiene información personal y se obtuvo el consentimiento informado del paciente para esta publicación.

## Financiación

No se recibió financiación para la elaboración de este artículo.

## Conflicto de intereses

Los autores declaran no tener ningún conflicto de interés.

## Referencias

1. Akinci D, Unal E, Ciftci TT, et al. Endobiliary radiofrequency ablation in the percutaneous management of refractory benign bilioenteric anastomosis strictures. *AJR Am J Roentgenol.* 2019;212:W83-91, <http://dx.doi.org/10.2214/AJR.18.19751>.
2. Zhu JQ, Li XL, Kou JT, et al. Bilioenteric anastomotic stricture in patients with benign and malignant tumors: prevalence, risk factors and treatment. *Hepatobiliary Pancreat Dis Int.* 2017;16:412-7, [http://dx.doi.org/10.1016/S1499-3872\(17\)60033-X](http://dx.doi.org/10.1016/S1499-3872(17)60033-X).
3. Kadaba RS, Bowers KA, Khorsandi S, et al. Complications of biliary-enteric anastomoses. *Ann R Coll Surg Engl.* 2017;99:210-5, <http://dx.doi.org/10.1308/rcsann.2016.0293>.
4. Oh HC. Percutaneous Transhepatic Cholangioscopy in Bilioenteric Anastomosis Stricture. *Clin Endosc.* 2016;49:530-2, <http://dx.doi.org/10.5946/ce.2016.125>.
5. Lim JU, Joo KR, Cha JM, et al. Needle-knife fistulotomy with percutaneous transhepatic cholangioscopy for managing complete bilioenteric anastomosis occlusion. *Surg Laparosc Endosc Percutan Tech.* 2014;24:e10-2, <http://dx.doi.org/10.1097/SLE.0b013e31828e4000>.
6. Ogura T, Onda S, Sano T, et al. Evaluation of the safety of endoscopic radiofrequency ablation for malignant biliary stricture using a digital peroral cholangioscope (with videos). *Dig Endosc.* 2017;29:712-7, <http://dx.doi.org/10.1111/den.12837>.
7. Hammad H, Brauer BC, Smolkin M, et al. Treating biliary-enteric anastomotic strictures with enteroscopy-ERCP requires fewer procedures than percutaneous transhepatic biliary drains. *Dig Dis Sci.* 2019;64:2638-44.
8. Miranda-García P, Gonzalez JM, Tellechea JI, et al. EUS hepaticogastrostomy for bilioenteric anastomotic strictures: a permanent access for repeated ambulatory dilations? Results from a pilot study. *Endosc Int Open.* 2016;4:E461-5, <http://dx.doi.org/10.1055/s-0042-103241>.
9. Li TF, Fu PJ, Han XW, et al. Repeated balloon dilatation with long-term biliary drainage for treatment of benign biliary-enteric anastomosis strictures: A STROBE-compliant article. *Medicine (Baltimore).* 2020;99:e22741, <http://dx.doi.org/10.1097/MD.00000000000022741>.

P. Valdez-Hernández<sup>a</sup>, M. Ylhuicatzí-Durán<sup>a</sup>, M. Guerrero-Hernández<sup>b</sup>, R. Alvarado-Bachmann<sup>c</sup> y D. Angulo-Molina<sup>a,\*</sup>

<sup>a</sup> Departamento de Endoscopia, Centro Médico ABC, Ciudad de México, México

<sup>b</sup> Departamento de Radiología, Centro Médico ABC, Ciudad de México, México

<sup>c</sup> Departamento de Cirugía, Centro Médico ABC, Ciudad de México, México

\* Autor para correspondencia. Dirección: Sur 136 No. 116, Col. Las Américas, Ciudad de México. C.P. 01120 Teléfono: 5521090502.

Correo electrónico: [angulod@yahoo.com](mailto:angulod@yahoo.com) (D. Angulo-Molina).

<https://doi.org/10.1016/j.rgm.2023.06.003>

0375-0906/ © 2023 Asociación Mexicana de Gastroenterología. Publicado por Masson Doyma México S.A. Este es un artículo Open Access bajo la licencia CC BY-NC-ND (<http://creativecommons.org/licenses/by-nc-nd/4.0/>).