



REVISTA DE GASTROENTEROLOGÍA DE MÉXICO

www.elsevier.es/rgmx



CARTA CIENTÍFICA

Ustekinumab y remisión en enfermedad de Crohn con compromiso perianal: reporte de un caso

Ustekinumab and remission in perianal Crohn's disease: A case report

La enfermedad de Crohn (EC) es una dolencia inflamatoria crónica, caracterizada por períodos de actividad y de remisión, que en muchos casos requiere de tratamiento personalizado¹.

Se presenta el caso de una mujer de 34 años, con 8 años de enfermedad. Comenzó con un brote moderado, con compromiso ileocolónico y fisuras anales (fig. 1 a y b), por lo que se administró infliximab 5 mg/kg IV como inducción en las semanas 0, 2 y 6, y luego 5 mg/kg infusión IV cada 8 semanas como mantenimiento. Se consiguió la remisión clínica y endoscópica por un año. Luego esta paciente presentó múltiples brotes de enfermedad leve caracterizados por fisuras



ras anales profundas que remitían con prednisona 1 mg/kg/d VO, pero presentó corticodependencia. Luego apareció absceso perianal izquierdo y 2 fistulas perianales complejas que fueron tratadas con ciprofloxacino 500 mg c/12 h y metronidazol 500 mg c/8 h durante 3 meses y sedales durante 8 meses, curando dichas complicaciones (fig. 1 c y d). Posteriormente continuó con varios brotes leves de fisuras anales que mejoraron con prednisona 1 mg/kg/d, sin embargo, presentó corticodependencia. Se decidió aumentar la dosis de infliximab a 10 mg/kg IV cada 4 semanas asociado a azatioprina 2 mg/kg/d sin obtener mejoría clínica en un año, por lo que se decidió dosar niveles de anticuerpos anti-infliximab (0.1 UA/mL) y niveles séricos de infliximab (17.74 µg/ml), considerándose a la paciente como fracaso secundario. Se decidió cambiar a ustekinumab 390 mg IV y luego 90 mg SC cada 8 semanas, consiguiendo la remisión clínica y endoscópica a los 6 meses. A 2 años de seguimiento la paciente se mantiene en remisión.

Los agentes antifactor de necrosis tumoral ofrecen remisión significativa y duradera de la EC. Sin embargo, el 30% de los pacientes no responden a la terapia de inducción.

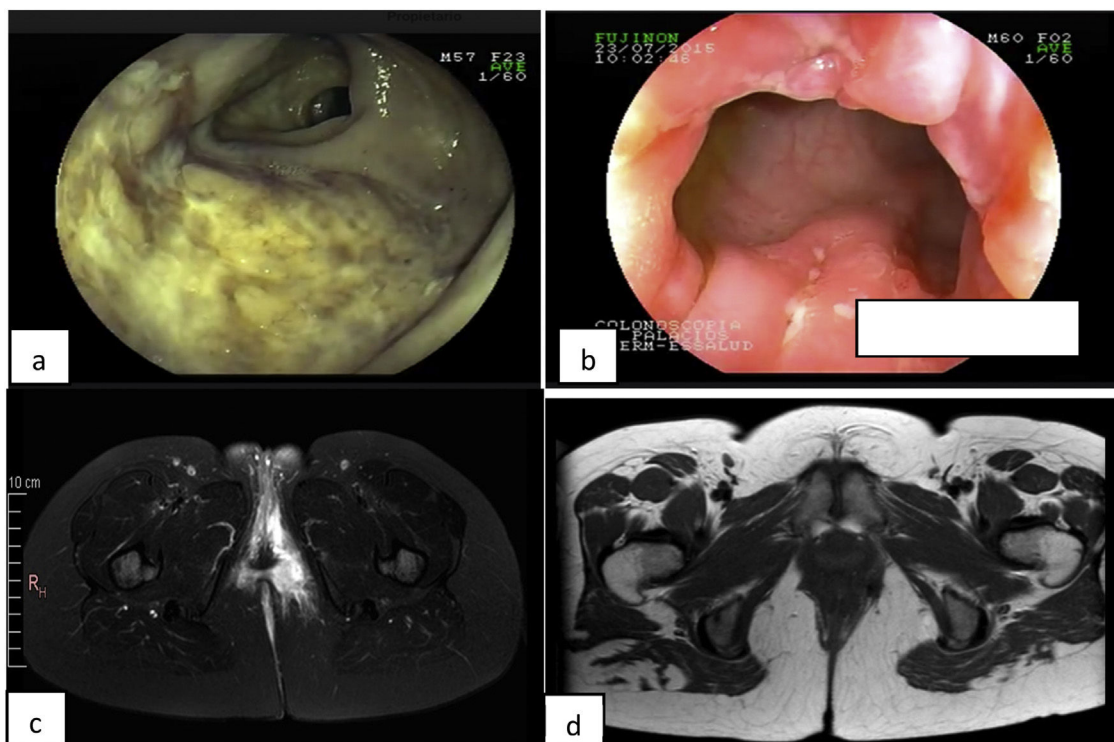


Figura 1 a: Úlcera profunda en íleon terminal en el inicio de la enfermedad. b: Fisuras anales profundas. c: Resonancia que muestra absceso perianal. d: Resolución del absceso.

ción y otro 30% pierde la respuesta durante el primer año de tratamiento, por lo que se recomienda cambiar de biológico como ustekinumab². Este inhibe la interleucina-12 y la interleucina-23 en la vía inflamatoria³. La EC con compromiso perianal es un reto terapéutico con altas tasas de fracaso. Estudios recientes respaldan la efectividad superior de ustekinumab en comparación con otros tratamientos biológicos⁴⁻⁶. Cabe resaltar que en todos los estudios ustekinumab mantuvo de manera segura la respuesta clínica y la remisión en pacientes con EC; asimismo, los pacientes con enfermedad refractaria presentaron beneficio del tratamiento a corto y largo plazo con ustekinumab evitando procedimientos invasivos (tratamiento quirúrgico)^{7,8}.

En conclusión, ustekinumab demuestra ser una buena opción para obtener la remisión tanto en pacientes bio-naïve como en bio-failure, como este caso complejo de EC con compromiso perianal.

Consideraciones éticas

Los autores declaran que para esta investigación no se han realizado experimentos en seres humanos. Utilizamos protocolos de obtención de base de datos de pacientes de nuestro centro de trabajo, preservando el anonimato del paciente (por lo que no solicitamos consentimiento informado). Este estudio cumple con la normativa vigente de investigación bioética.

Financiación

Los autores de este manuscrito no han recibido financiamiento.

Conflicto de intereses

Los autores no tienen ningún conflicto de interés que declarar.

Referencias

1. Godoy-Brewer GM, Salem G, Afzal MA, et al. Ustekinumab is effective for perianal fistulising Crohn's disease: A real-world experience and systematic review with meta-analysis. *BMJ Open Gastroenterol.* 2021;8:e000702 <https://doi.org/10.1136/bmjgast-2021-000702>

2. Paredes-Méndez JE, Alosilla-Sandoval PA, Vargas-Marcacuzco HT, et al. Pérdida de respuesta a terapia anti-TNF en enfermedad inflamatoria intestinal: experiencia en un hospital de referencia en Lima - Perú. *Rev Gastroenterol Peru.* 2020;40:22-8.
3. Gisbert JP, Chaparro M. Ustekinumab en el tratamiento de la enfermedad de Crohn. *Gastroenterol Hepatol.* 2017;40:688-98 <https://doi.org/10.1016/j.gastrohep.2017.08.006>
4. Biemans VBC, van der Woude CJ, Dijkstra G, et al. Ustekinumab is associated with superior effectiveness outcomes compared to vedolizumab in Crohn's disease patients with prior failure to anti-TNF treatment. *Aliment Pharmacol Ther.* 2020;52:123-34 <https://doi.org/10.1111/apt.15745>
5. Rutgeerts P, Gasink C, Chan D, et al. Efficacy of ustekinumab for inducing endoscopic healing in patients with Crohn's disease. *Gastroenterology.* 2018;155:1045-58 <https://doi.org/10.1053/j.gastro.2018.06.035>
6. Sandborn WJ, Rebuck R, Wang Y, et al. Five-year efficacy and safety of ustekinumab treatment in Crohn's disease: The IM-UNITI trial. *Clin Gastroenterol Hepatol.* 2022;20:578-90.e <https://doi.org/10.1016/j.cgh.2021.02.025>
7. Attaoui M, Burisch J, Seidelin JB. Efficacy of ustekinumab for active perianal fistulizing Crohn's disease: A systematic review and meta-analysis of the current literature. *Scand J Gastroenterol.* 2021;56:53-8 <https://doi.org/10.1080/00365521.2020.1854848>
8. Chapuis-Biron C, Kirchgerner J, Pariente B, et al. Ustekinumab for perianal Crohn's disease: The BioLAP multicenter study from the GETAID. *Am J Gastroenterol.* 2020;115:1812-20 <https://doi.org/10.14309/ajg.0000000000000810>

C.E. Alcántara-Figueroa^{a,*}, E.F. Coronado-Rivera^a, E.F. Estela-Vásquez^b, D.C. Calderón-Cabrera^a y R.A. Alcántara-Ascón^a

^a *Escuela de Medicina, Universidad Privada Antenor Orrego, Trujillo, La Libertad, Perú*

^b *Servicio de Gastroenterología, Hospital Belén, Trujillo, La Libertad, Perú*

* Autor para correspondencia. Calle Los Manzanos Mz G Lote 5 A, Dpto. 602, Urb. El Golf, distrito Víctor Larco Herrera, Trujillo, La Libertad, Perú. Teléfono: +51969672075. Correo electrónico: christian378@hotmail.com (C.E. Alcántara-Figueroa).

<https://doi.org/10.1016/j.rgmx.2023.03.011>
0375-0906/ © 2023 Asociación Mexicana de Gastroenterología. Publicado por Masson Doyma México S.A. Este es un artículo Open Access bajo la licencia CC BY-NC-ND (<http://creativecommons.org/licenses/by-nc-nd/4.0/>).