

4. Lingawi SS, Filipenko JD. Brunner's gland hamartoma causing gastric outlet obstructive symptoms. *South Med J*. 1998;91:964-5, <http://dx.doi.org/10.1097/00007611-199810000-00014>.
5. Patel ND, Levy AD, Mehrotra AK, et al. Brunner's gland hyperplasia and hamartoma: Imaging features with clinicopathologic correlation. *Am J Roentgenol*. 2006;187:715-22, <http://dx.doi.org/10.2214/ajr.05.0564>.
6. Jung Y, Chung IK, Lee TH, et al. Successful endoscopic resection of large pedunculated Brunner's gland hamartoma causing gastrointestinal bleeding arising from the pylorus. *Case Rep Gastroenterol*. 2013;7:304-7, <http://dx.doi.org/10.1159/000354138>.

L.O. Olivares<sup>a</sup>, P.C. Gómez<sup>a</sup>, J.S. Tamayo<sup>a</sup>,  
A.K. Verdiales<sup>b,\*</sup> y F.Y. Mendoza<sup>b</sup>

<sup>a</sup> *Servicio de Gastroenterología y Endoscopia, Centro de Investigación y Docencias en Ciencias de la Salud, Universidad Autónoma de Sinaloa, Culiacán (Sinaloa), México*

<sup>b</sup> *Centro de Investigación y Docencias en Ciencias de la Salud, Universidad Autónoma de Sinaloa, Culiacán (Sinaloa), México*

\* Autor para correspondencia. Av. Álvaro Obregón, Colonia Tierra Blanca, Código postal 80030, Culiacán, Sinaloa, México. Teléfono: +6871748893.  
Correo electrónico: [Anakverdiales@gmail.com](mailto:Anakverdiales@gmail.com) (A.K. Verdiales).

<https://doi.org/10.1016/j.rgm.2022.05.002>

## Pancreatitis autoinmune en pediatría, una enfermedad poco frecuente



### Autoimmune pancreatitis in pediatrics, a rare disease

La pancreatitis autoinmune (PAI) es una enfermedad fibroinflamatoria sistémica que afecta al páncreas y a otros órganos<sup>1</sup>. La prevalencia en pediatría es baja; la presentación clínica más frecuente es dolor abdominal, ictericia obstructiva y pérdida de peso<sup>2</sup>.

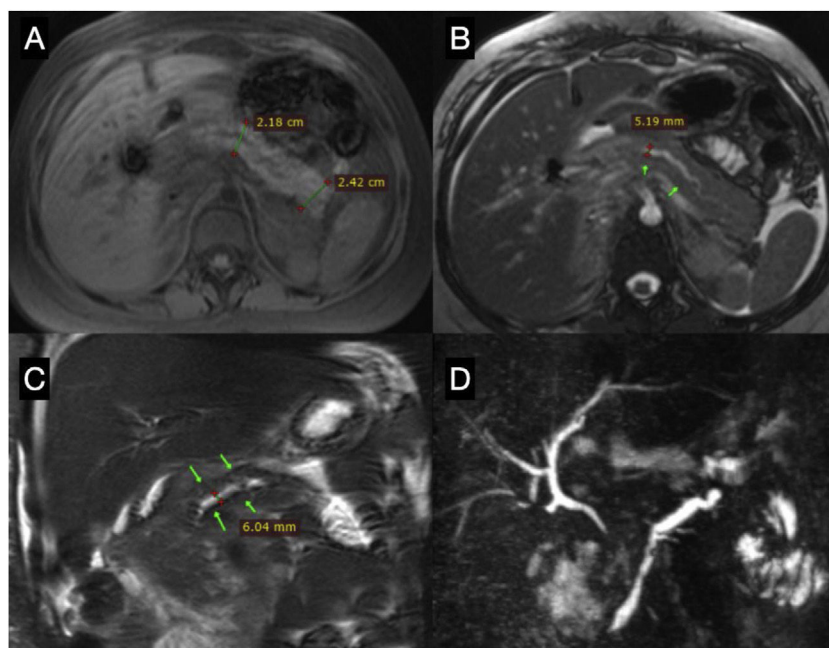
Presentamos el caso de un adolescente femenino de 15 años de edad, sin antecedentes médicos de relevancia, que consulta a su médico familiar por dolor abdominal crónico intermitente, tipo cólico, de intensidad moderada y localizado en el cuadrante superior derecho, acompañado de náuseas de un mes de evolución. Se solicita una ecografía, documentándose múltiples litos de 2-3 mm que ocupan el 70% de la luz de la vesícula, motivo por el que fue enviada a cirugía pediátrica. Fue sometida a una colecistectomía laparoscópica; en el procedimiento se encontró proceso fibroinflamatorio con plastrón epiploico. Tras la cirugía presenta dolor abdominal epigástrico intenso con vómitos, elevación de las enzimas pancreáticas (amilasa 1,006 U/l y lipasa 1,271 U/l) y tomografía computarizada con edema del páncreas (Balthazar B). Se realiza una colangiorresonancia que no evidencia litos. Fue sometida a una colangiopancreatografía retrógrada endoscópica, sin evidenciarse litos en el conducto pancreático. Presenta además biloma, que ameritó drenaje por radiología intervencionista. Se mantiene en ayuno, nutrición parenteral, antibióticos y egresa sin aparentes complicaciones. Un mes después, acude nuevamente a Urgencias por presentar dolor abdominal y vómitos. Los exámenes revelan elevación de las enzimas pancreáticas (amilasa 1,248 U/l y lipasa 3,671 U/l); la tomografía computarizada abdominal reporta edema pancreático y colección única peripancreática (Balthazar D). Por el tiempo de evolución, se diagnóstica un nuevo evento de pancreatitis. Se inicia abordaje de pancreatitis recurrente; se realiza una nueva colangiorresonancia y como único hallazgo se reporta irregularidad segmentaria del conducto pancreático (fig. 1).

Se solicitan subclases de inmunoglobulinas por sospecha de PAI, encontrando niveles de IgG4 en 221 mg/dl (valor normal: < 140 mg/dl) y anticuerpos antinucleares negativos, por lo que se inició manejo inmunosupresor con prednisona (prednisona 0.6 mg/kg/día). En el seguimiento a más de 6 meses, presenta mejoría clínica y no ha desarrollado otros eventos de pancreatitis.

La pancreatitis aguda recurrente se caracteriza por presentar 2 episodios de pancreatitis aguda, con resolución completa del dolor y normalización de las enzimas pancreáticas entre ambos episodios. La pancreatitis aguda recurrente ocurre en el 15-20% tras un primer evento de pancreatitis aguda y si bien la PAI es rara en la edad pediátrica, debe considerarse como posible etiología<sup>3</sup>.

Actualmente se reconocen 2 formas de PAI: la PAI tipo 1 es una enfermedad multisistémica que afecta al páncreas (enfermedad sistémica relacionada con IgG4) y la PAI tipo 2 parece ser una enfermedad autoinmune con afectación específica del páncreas<sup>4</sup>. En pediatría el estudio de la PAI se limita a informes y series de casos, por lo que la prevalencia aún es desconocida. Nuestra paciente presentó dolor abdominal, que se encuentra hasta el 91% de los niños con PAI, sin embargo, no manifestó ictericia obstructiva, la cual se informa en el 42%<sup>2</sup>, por lo que la presentación clínica puede ser heterogénea. La litiasis vesicular no es algo observado en la PAI; un estudio que evaluó el involucramiento del tracto biliar en adultos con PAI reporta la presencia de estenosis de la vía biliar y el engrosamiento de la pared del conducto biliar y de la pared de la vesícula biliar como hallazgos más frecuentes<sup>5</sup>. Así mismo, solo el 22% de los niños pueden tener niveles elevados de IgG4<sup>2</sup>; este hallazgo orientó el diagnóstico en nuestra paciente, adicional a las imágenes del páncreas por resonancia magnética. La paciente presentó remisión del dolor tras la administración del esteroide, por lo que cumplió 3 criterios para el diagnóstico de PAI, de acuerdo con el Consenso Internacional para el Diagnóstico de Pancreatitis Autoinmune<sup>6</sup>, que incluye una o más de las siguientes 5 características:

1. Estudios de imagen: a) parénquima pancreático (en tomografía computarizada o resonancia magnética),



**Figura 1** Colangiopancreatografía por resonancia magnética. A. T1 axial, cuerpo y cola del páncreas aumentados de tamaño. B. T2 axial, cuerpo del páncreas con dilatación irregular del conducto pancreático principal. C. T2 coronal, dilatación del conducto pancreático principal. D. Reconstrucción MIP de colangiopancreatografía, se observa dilatación irregular del conducto pancreático principal, la vía biliar intrahepática es de características normales.

y b) conducto pancreático (colangiopancreatografía retrógrada endoscópica o colangiopancreatografía por resonancia magnética).

2. Serología (IgG4, IgG y anticuerpos antinucleares).
3. Involucramiento de otros órganos.
4. Histopatología del páncreas.
5. Respuesta a la terapia con esteroides.

Debido a las intervenciones abdominales previas y a las características clínicas, de imagen y bioquímicas compatibles con PAI, se decidió no realizar biopsia pancreática, además de que no disponíamos de ultrasonido endoscópico en nuestro centro.

En conclusión, la PAI debe investigarse en niños con pancreatitis aguda recurrente. Las manifestaciones clínicas pueden ser heterogéneas. Si bien la frecuencia en pediatría es baja, se requiere de estudios multicéntricos para caracterizar la presentación clínica, el diagnóstico y la evolución de la PAI en los niños.

## Responsabilidades éticas

Los autores han obtenido el consentimiento informado del paciente referido en el artículo; este documento obra en poder del autor de correspondencia. El trabajo cumple con la normativa vigente en investigación bioética y por el tipo de publicación está exento de aprobación del comité de ética hospitalario. Los autores declaran que este artículo no contiene información personal que permita identificar a la paciente.

## Financiación

La presente investigación no ha recibido ayudas específicas provenientes de agencias del sector público, sector comercial o entidades sin ánimo de lucro.

## Conflicto de intereses

Ninguno que declarar.

## Agradecimientos

Al Dr. Daniel Mendoza, médico residente de la especialidad de Radiología e Imagen del Hospital General de Puebla Dr. Eduardo Vázquez N, por su contribución en el proceso de las imágenes presentadas en este caso.

## Referencias

1. Senosiain-Lalastra C, Foruny-Olcina JR. Pancreatitis autoinmune. *Gastroenterol Hepatol.* 2015;38:549–55, <http://dx.doi.org/10.1016/j.gastrohep.2015.01.006>.
2. Scheers I, Palermo JJ, Freedman S, et al. Autoimmune pancreatitis in children: Characteristic features, diagnosis, and management. *Am J Gastroenterol.* 2017;112:1604–11, <http://dx.doi.org/10.1038/ajg.2017.85>.
3. Ellery KM, Uc A. Recurrent pancreatitis in children: Past, present, and future. *J Pediatr Gastroenterol Nutr.* 2020;70:413–6, <http://dx.doi.org/10.1097/MPG.0000000000002619>.
4. Pasqua AV, Spina JC, Mullen E. Pancreatitis autoinmune. Serie de casos y actualización bibliográfica. *Acta Gastroenterol Latinoam.* 2021;5:300–13, <http://dx.doi.org/10.52787/qfzz3586>.

5. Nishino T, Toki F, Oyama H, et al. Biliary tract involvement in autoimmune pancreatitis. *Pancreas*. 2005;30:76–82.
6. Shimosegawa T, Chari ST, Frulloni L, et al. International consensus diagnostic criteria for autoimmune pancreatitis: Guidelines of the International Association of Pancreatology. *Pancreas*. 2011;40:352–8, <http://dx.doi.org/10.1097/MPA.0b013e3182142fd2>.

R. Peña-Vélez<sup>a,\*</sup>, D.A. Jaramillo-Bermeo<sup>b</sup>,  
M.A. Peña-Vergara<sup>c</sup>, A. Bolaños<sup>d</sup> y M. Gil-Vargas<sup>e</sup>

<sup>a</sup> Unidad de Gastroenterología, Hepatología y Nutrición Pediátrica, Hospital General de Puebla Dr. Eduardo Vázquez Navarro, Puebla de Zaragoza, Puebla, México

<sup>b</sup> Servicio de Pediatría, Hospital General de Puebla Dr. Eduardo Vázquez Navarro, Puebla de Zaragoza, Puebla, México

<sup>c</sup> Servicio de Endoscopia Digestiva, Hospital General de Puebla Dr. Eduardo Vázquez Navarro, Puebla de Zaragoza, Puebla, México

<sup>d</sup> Servicio de Radiología e Imagen, Hospital General de Puebla Dr. Eduardo Vázquez Navarro, Puebla de Zaragoza, Puebla, México

<sup>e</sup> Servicio de Cirugía Pediátrica, Hospital General de Puebla Dr. Eduardo Vázquez Navarro, Puebla de Zaragoza, Puebla, México

\* Autor para correspondencia. Unidad de Gastroenterología, Hepatología y Nutrición Pediátrica. Hospital General de Puebla Dr. Eduardo Vázquez Navarro. Antiguo Camino a Guadalupe Hidalgo 11350, Agua Santa, 72490 Puebla, México..

Correo electrónico: [rubenpevelez@hotmail.com](mailto:rubenpevelez@hotmail.com)  
(R. Peña-Vélez).

<https://doi.org/10.1016/j.rgmx.2022.05.004>

## Linfoma folicular primario intestinal: reporte de un caso



### Primary intestinal follicular lymphoma: A case report

La localización extranodal más común del linfoma es el tracto gastrointestinal. Los linfomas más frecuentes son los de células B grandes, seguidos del linfoma tipo MALT<sup>1</sup>. El linfoma folicular primario intestinal es raro, siendo del 1 al 3% de todos los linfomas no Hodgkin de células B<sup>2</sup>.

Presentamos el caso de un varón de 44 años con dolor epigástrico de 6 meses de evolución, asociado con náusea y pérdida de 5 kg de peso. Las pruebas de laboratorio mostraron 8,170 células/mm<sup>3</sup> con el 22% de linfocitos, Hb de 14.7 g/dl, LDH 165 UI/l y beta-2 microglobulina 1.2 mg/l. La endoscopia reveló un patrón nodular multifocal en el duodeno (fig. 1a). La endoscopia baja mostró un patrón nodular y una úlcera en el íleon distal (fig. 1b), al igual que un área mucosa irregular en el ciego. La tomografía reveló adenopatías mesentéricas y retroperitoneales y engrosamiento de la pared cecal (fig. 2a). En los resultados de la biopsia se observó un infiltrado linfoide estructuralmente atípico con patrón nodular (fig. 2b). La inmunohistoquímica fue positiva para CD20, CD10, Bcl-2 (fig. 2c) y Bcl-6 (heterogéneo). Se identificaron células dendríticas foliculares por medio de CD23. La ciclina D1, CD3 y CD5 fueron negativas, Ki-67 fue del 30% y se identificaron histiocitos por medio de CD68. Con dichos hallazgos, se llegó al diagnóstico de linfoma folicular primario intestinal. La estadificación final fue II2 E (colon). El paciente recibió 6 sesiones de quimioterapia (R-CHOP) y a un año de seguimiento presentó progresión favorable, con remisión clínica, endoscópica y de imagen. Evaluamos el duodeno y el íleon distal y ambos presentaron aspecto normal posterior a un año de seguimiento con quimioterapia (figs. 2d y e).

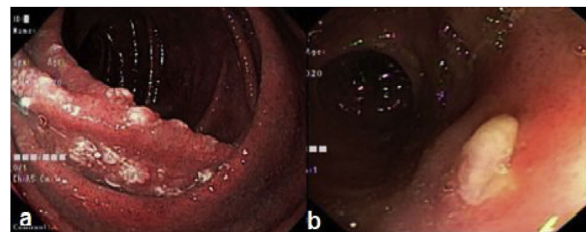
La mayoría de los pacientes con este tipo de linfomas son adultos, con una edad promedio de 50 años. Varones y mujeres son afectados de igual manera. Frecuentemente

son asintomáticos (43%), pero algunos pacientes presentan dolor abdominal (28%), náusea y vómito (8%) y sangrado gastrointestinal (6%). La presentación endoscópica más frecuente de linfoma folicular es el patrón nodular<sup>3–5</sup>. Para la clasificación Lugano, es necesario realizar estudios de imagen, como tomografía computarizada (TC) o tomografía por emisión de positrones (PET, por sus siglas en inglés)<sup>6</sup>. El diagnóstico diferencial incluye hiperplasia linfoide y xantomas en duodeno. La disminución de la red vascular y la presencia de vasos irregulares en la magnificación son sugerentes de linfoma<sup>7</sup>. La presencia de una úlcera en el íleon terminal, al igual que adenopatías retroperitoneales pueden ser sugerentes de tuberculosis en áreas endémicas<sup>8</sup>.

Si el paciente presenta síntomas, se debe comenzar el tratamiento, variando según el grado histológico y clínico. Si la enfermedad es diseminada o tiene factores para mal pronóstico, se indica el tratamiento sistémico con quimioterapia combinada con rituximab<sup>9</sup>.

Reportamos el presente caso, dado que es una rareza, además del hecho de que no existe consenso sobre el tratamiento.

En conclusión, el linfoma folicular primario intestinal es una entidad linfoproliferativa singular. El curso de la enfermedad es sin manifestaciones en la mayoría de los casos y el pronóstico es excelente, como ocurrió con nuestro paciente.



**Figura 1** a) Duodeno con mucosa nodular blancuzca; b) Úlcera en el íleon distal.