

artículo no contiene información personal de ningún tipo que permita identificar a los pacientes.

Referencias

1. Levy P, Domínguez-Muñoz E, Imrie C, et al. Epidemiology of chronic pancreatitis: burden of the disease and consequences. *United European Gastroenterol J.* 2014;2:345–54, <http://dx.doi.org/10.1177/2050640614548208>.
2. Whitcomb DC. Pancreatitis: TIGAR-O Version 2 risk/etiology checklist with topic reviews, updates, and use primers. *Clin Transl Gastroenterol.* 2019;10:e00027, <http://dx.doi.org/10.14309/ctg.0000000000000027>.
3. Hoffmeister A, Mayerle J, Beglinger C, et al. English language version of the S3-consensus guidelines on chronic pancreatitis: Definition, aetiology, diagnostic examinations, medical, endoscopic and surgical management of chronic pancreatitis. *Z Gastroenterol.* 2015;53:1447–95, <http://dx.doi.org/10.1055/s-0041-107379>.
4. Bhasin DK, Rana SS, Sidhu RS, et al. Clinical presentation and outcome of endoscopic therapy in patients with symptomatic chronic pancreatitis associated with pancreas divisum. *JOP.* 2013;14:50–6, <http://dx.doi.org/10.6092/1590-8577/1218>.
5. Dumonceau J-M, Delhaye M, Tringali A, et al. Endoscopic treatment of chronic pancreatitis: European Society of Gastrointestinal Endoscopy (ESGE) guideline - updated august 2018. *Endoscopy.* 2019;51:179–93, <http://dx.doi.org/10.1055/a-0822-0832>.
6. Beger HG, Büchler M. Duodenum-preserving resection of the head of the pancreas in chronic pancreatitis with inflammatory mass in the head. *World J Surg.* 1990;14:83–7, <http://dx.doi.org/10.1007/BF01670550>.
7. Issa Y, Kempeneers MA, Bruno MJ, et al. Effect of early surgery vs endoscopy-first approach on pain in patients with chronic pancreatitis: The ESCAPE randomized clinical trial. *JAMA.* 2020;323:237–47, <http://dx.doi.org/10.1001/jama.2019.20967>.
8. Nealon WH, Thompson JC. Progressive loss of pancreatic function in chronic pancreatitis is delayed by main pancreatic duct decompression. A longitudinal prospective analysis of the modified Puestow procedure. *Ann Surg.* 1993;217:458–66, <http://dx.doi.org/10.1097/0000658-199305010-00005>.
9. Cahen DL, Gouma DJ, Nio Y, et al. Endoscopic versus surgical drainage of the pancreatic duct in chronic pancreatitis. *N Engl J Med.* 2007;356:676–84, <http://dx.doi.org/10.1056/NEJMoa060610>.
10. D'Haese JG, Cahen DL, Werner J. Current Surgical Treatment Options in Chronic Pancreatitis. *Pancreapedia: Exocrine Pancreas Knowledge Base.* 2016, <http://dx.doi.org/10.3998/panc.2016.26>.

R.D. Brito-Carmona*, A. Cuendis-Velázquez, C.M. Carrión-Astudillo, K.E. Bozada-Gutiérrez y R.A. García-Manzano

Departamento de Cirugía General y endoscópica, Hospital General «Dr. Manuel Gea González», SSA, Ciudad de México, México

* Autor para correspondencia. Calz. de Tlalpan 4800, Belisario Domínguez Secc 16, Tlalpan, 14080, Ciudad de México, México. Teléfono: 5543152027.

Correo electrónico: ronniedamian@hotmail.com (R.D. Brito-Carmona).

<https://doi.org/10.1016/j.rgm.2022.03.006>

0375-0906/ © 2022 Asociación Mexicana de Gastroenterología. Publicado por Masson Doyma México S.A. Este es un artículo Open Access bajo la licencia CC BY-NC-ND (<http://creativecommons.org/licenses/by-nc-nd/4.0/>).

Sangrado gastrointestinal como primera manifestación de amiloidoma gástrico: reporte de caso



Gastrointestinal bleeding as the first manifestation of gastric amyloidoma: A case report

La palabra amiloidosis hace referencia a un hallazgo patológico, que abarca un espectro heterogéneo de etiologías y presentaciones clínicas. La principal característica de la amiloidosis es el depósito de fragmentos de proteínas extracelulares insolubles dentro de varios órganos, doblados anormalmente de tal manera que los hace resistentes a la digestión¹. Estos depósitos afectan tanto la estructura como la función de los órganos comprometidos.

Dentro del tracto gastrointestinal, el depósito de amiloide se produce en la *muscularis mucosae*, muy cerca de la vasculatura, los nervios y los plexos nerviosos². Esta deposición aumenta la fragilidad de los vasos sanguíneos, dificulta la peristalsis intrínseca y disminuye la distensibilidad de la pared intestinal³. Esto explica los síntomas de la amiloidosis gastrointestinal que incluyen pérdida de peso, diarrea, dolor abdominal, malabsorción, reflujo esofágico y diversos gra-

dos de hemorragia digestiva superior e inferior^{4,5}, siendo el sangrado severo una presentación muy infrecuente⁵. A continuación, se presenta el caso de un paciente con evidencia de amiloidosis gástrica, quien presenta sangrado gastrointestinal.

Se trata de un hombre de 59 años, sin antecedentes médicos de importancia, quien consulta en dos ocasiones al servicio de urgencias, por siete días de dolor epigástrico, melenas, diaforesis y disnea. En la valoración inicial evidencian anemia (hemoglobina: 9.7 g/dl), hemodinámicamente estable, por lo que se decide manejo ambulatorio con omeprazol oral. Reconsulta a las 48 horas por hematocrecia. Le realizan endoscopia de vías digestivas altas, en la que se identifica lesión elevada de 10 x 10 mm de aspecto neoplásico en cuerpo, hacia la curvatura mayor, con mucosa circundante de aspecto infiltrado (fig. 1). Se tomaron múltiples biopsias, con depósito de material extracelular e intersticial rosado pálido de aspecto hialino grueso y craquelado, el cual con la coloración de Rojo Congo se observa de color rosado salmón y con luz polarizada muestra birrefringencia verde manzana (fig. 2).

En conjunto con el servicio de hematología se evaluó la posibilidad de amiloidosis secundaria, sin evidenciarse un pico monoclonal. Llamó la atención un discreto aumento de las cadenas Kappa respecto a Lambda en valores no com-

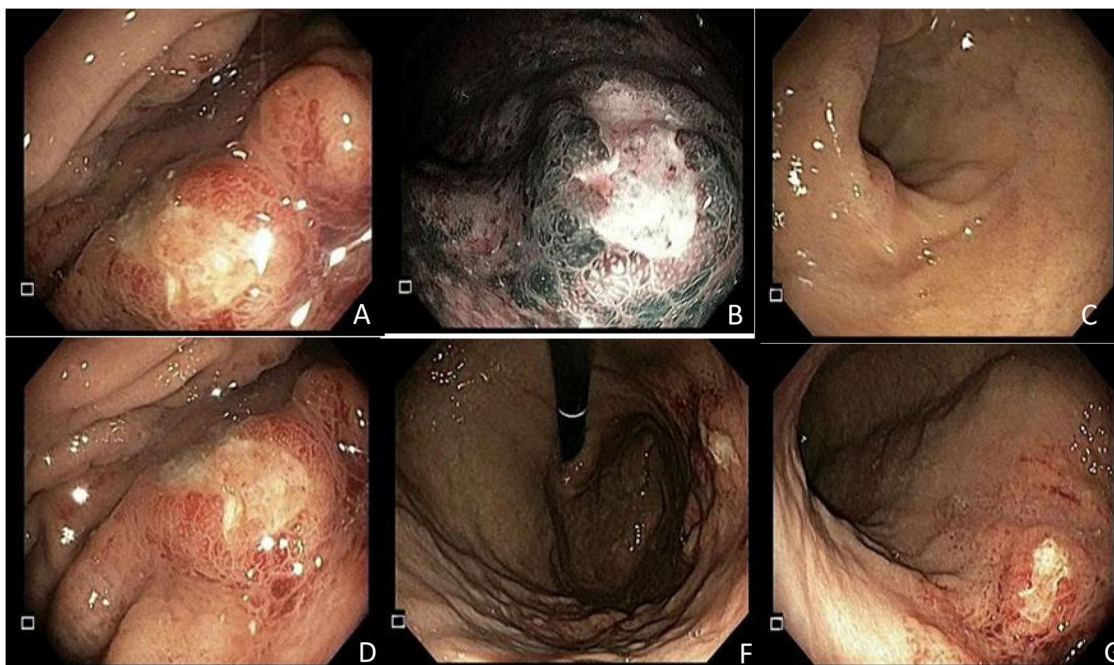


Figura 1 Endoscopia de vías digestivas altas con lesión de 10 mm x 10 mm de aspecto neoplásico en cuerpo hacia curvatura mayor. **Figura 1A.** Lesión en curvatura mayor bajo luz directa elevada con centro deprimido, de bordes irregulares, París 0-IIa + 0-IIc. **Figura 1B.** Lesión con superficie trabecular, con áreas ramificadas e irregulares, de color heterogéneo y patrón vascular con áreas que presentan vasos amputados bajo NBI (imagen de banda estrecha) en curvatura mayor del cuerpo gástrico. **Figura 1C.** Antro gástrico sin lesiones endoscópicamente evidentes. **Figura 1D.** Lesión visualizada desde la curvatura menor sin magnificación. **Figura 1F.** Retroflexión gástrica en la que se observa la lesión y fondo gástrico con mucosa normal. **Figura 1G.** Visión directa de todo el cuerpo gástrico.

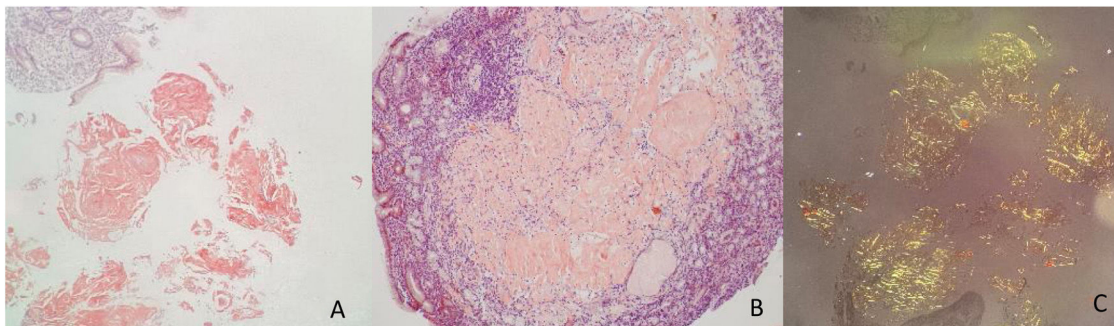


Figura 2 Biopsia de lesión gástrica en curvatura mayor. **Figuras 2 A y 2 B.** Material proteináceo extracelular, craquelado o fisurado, color salmón, acelular. Tinción Rojo Congo positiva que corresponde a material amiloide. **Figura 2C.** Luz polarizada, birrefringencia verde manzana.

patibles con amiloidosis AL (amiloide derivado de la cadena ligera de inmunoglobulina), por lo que se concluye que tiene un amiloidoma gástrico único. En junta multidisciplinaria se decide manejo conservador con inhibidor de bomba de protones (IBP) y seguimiento endoscópico. A las ocho semanas se realiza seguimiento endoscópico con mejoría de la lesión inicial, biopsias de control nuevamente compatibles con amiloidoma sin cambios respecto a las previas. Se realiza ultrasonografía endoscópica en la que no hay evidencia de compromiso de capas profundas, presencia de adenopatías perilesionales, ni masas subepiteliales. A los siete meses de seguimiento la evolución del paciente es favorable, sin nuevos episodios de sangrado gastrointestinal y con última

endoscopia de hace cuatro semanas sin cambios en la lesión descrita previamente.

La presentación de esta entidad en el tracto gastrointestinal suele ser sistémica. La amiloidosis gastrointestinal localizada sin evidencia de compromiso de otros órganos o una discrasia de células plasmáticas asociada es rara y no suele provocar la muerte⁶. El caso reportado entra dentro de las estadísticas publicadas de otros países, en lo que se diagnosticó un amiloidoma circunscrito al sistema gastrointestinal. En una revisión retrospectiva de 2,334 pacientes con amiloidosis que fueron evaluados en un único centro de referencia durante un período de 13 años, el 3.3% de los casos tenían una afectación del tracto gastrointestinal com-

probada por biopsia⁷. De estos, solo el 21% tenía amiloidosis restringida al tracto gastrointestinal.

La terapia varía significativamente dependiendo de la causa y el tipo de proteína amiloide depositada en los tejidos. Las complicaciones gastrointestinales se tratan con control sintomático. La amiloidosis localizada se caracteriza por el depósito de amiloide AL restringido al tracto gastrointestinal. Para aquellos pacientes asintomáticos, no se requiere de ninguna intervención y la observación es fundamental. Sin embargo, los pacientes con síntomas recurrentes o severos pueden requerir cirugía para escisión localizada del tejido comprometido⁸. El reto es decidir qué pacientes son aptos para seguimiento y cuales se benefician de una intervención quirúrgica temprana. En el caso que presentamos se realizó un análisis con diferentes especialistas y se definió que se beneficiaba de manejo conservador expectante. Lo anterior, debido a que el compromiso gástrico del paciente era muy extenso y de ser llevado a cirugía requeriría una gastrectomía subtotal, que es un procedimiento mayor, con una tasa importante de complicaciones. Se tomó en consideración la evolución favorable con el manejo sintomático con IBP, la no recurrencia de sangrado y su estado asintomático actual. Los resultados del seguimiento hasta ahora han sido favorables.

Consideraciones éticas

Para la elaboración del presente documento se firmó consentimiento informado por parte del paciente. No fue requerida la aprobación del Comité de Bioética de la Pontificia Universidad Javeriana y de acuerdo con la Declaración de Helsinki y en la Resolución 008430 de octubre 4 de 1993, la publicación presentada se considera como investigación sin riesgo.

Financiación

Para la elaboración del presente artículo no se recibió patrocinio de ninguna de las instituciones participantes

Conflicto de intereses

Los autores declaran no tener ningún conflicto de intereses.

Bibliografía

1. Said SM, Grogg KL, Smyrk TC. Gastric amyloidosis: clinicopathological correlations in 79 cases from a single institution. *Hum Pathol.* 2015;46:491–8, <http://dx.doi.org/10.1016/j.humpath.2014.12.009>.

2. Kaiserling E, Kröber S. Massive intestinal hemorrhage associated with intestinal amyloidosis. An investigation of underlying pathologic processes. *Gen Diagn Pathol.* 1995;141:147–54. PMID: 8548595.
3. Hirschfeld GM. Amyloidosis: a clinico-pathophysiological synopsis. *Semin Cell Dev Biol.* 2004;15:39–44, <http://dx.doi.org/10.1016/j.semcdb.2003.12.013>.
4. Menke DM, Kyle RA, Fleming CR, et al. Symptomatic gastric amyloidosis in patients with primary systemic amyloidosis. *Mayo Clin Proc.* 1993;68:763–7, [http://dx.doi.org/10.1016/s0025-6196\(12\)60634-x](http://dx.doi.org/10.1016/s0025-6196(12)60634-x).
5. Kim SH, Kang EJ, Park JW, et al. Gastrointestinal amyloidosis presenting with multiple episodes of gastrointestinal bleeding. *Cardiovasc Intervent Radiol.* 2009;32:577–80, <http://dx.doi.org/10.1007/s00270-008-9429-y>.
6. Correa B, Kibune-Nagasako C, García-Montes C, et al. Localized gastrointestinal amyloidosis presenting with protein-losing enteropathy and massive hemorrhage. *Rev Esp Enferm Dig.* 2017;109:867–9, <http://dx.doi.org/10.17235/reed.2017.5067/2017>.
7. Cowan AJ, Skinner M, Seldin DC, et al. Amyloidosis of the gastrointestinal tract: A 13-year, single-center, referral experience. *Haematológica.* 2013;98:141–6, <http://dx.doi.org/10.3324/haematol.2012.068155>.
8. Dahiya DS, Kichloo A, Singh J, et al. Gastrointestinal amyloidosis: A focused review. *World J Gastrointest Endosc.* 2021;13:1–12, <http://dx.doi.org/10.4253/wjge.v13.i1.1>.

A.C. Hani^a, A. Tobón^{a,*}, M.J. Vargas^b
y O.M. Muñoz^{c,d}

^a *Departamento de Gastroenterología y Endoscopia, Hospital Universitario San Ignacio, Pontificia Universidad Javeriana, Bogotá, Colombia*

^b *Departamento de Patología clínica, Hospital Universitario San Ignacio, Pontificia Universidad Javeriana, Bogotá, Colombia*

^c *Departamento de Epidemiología clínica, Hospital Universitario San Ignacio, Pontificia Universidad Javeriana, Bogotá, Colombia*

^d *Departamento de Medicina Interna, Hospital Universitario San Ignacio, Pontificia Universidad Javeriana, Bogotá, Colombia*

* Autor para correspondencia. Unidad de gastroenterología y endoscopia, área de fisiología digestiva. Hospital Universitario San Ignacio. Pontificia Universidad Javeriana. Código Postal 11001. Bogotá Colombia. Teléfono: (57) 3155645272. *Correo electrónico:* angelica.tobong@javeriana.edu.co (A. Tobón).

<https://doi.org/10.1016/j.rgm.2022.04.001>
0375-0906/ © 2022 Asociación Mexicana de Gastroenterología. Publicado por Masson Doyma México S.A. Este es un artículo Open Access bajo la licencia CC BY-NC-ND (<http://creativecommons.org/licenses/by-nc-nd/4.0/>).