

a Guadalupe Hidalgo 11350, Agua Santa, Puebla, México. 72490.

Correo electrónico: rubenpevelez@hotmail.com
(R. Peña-Vélez).

<https://doi.org/10.1016/j.rgmx.2022.01.004>

0375-0906/ © 2022 Asociación Mexicana de Gastroenterología. Publicado por Masson Doyma México S.A. Este es un artículo Open Access bajo la licencia CC BY-NC-ND (<http://creativecommons.org/licenses/by-nc-nd/4.0/>).

Procedimiento de Puestow modificado laparoendoscópico. Reporte de dos casos



Laparoendoscopic modified Puestow procedure. A report on two cases

La pancreatitis crónica (PC) se caracteriza por inflamación crónica, fibrosis y cicatrización irreversible, que resulta en pérdida de tejido pancreático tanto exocrino (acinar) como endocrino (células de los islotes)¹.

La etiología puede ser tóxico-metabólico (alcohol, tabaco, medicamentos, etc.), idiopático, genético, autoinmune, obstructivo o por episodios de pancreatitis aguda recurrente².

La PC provoca sustitución de parénquima sano por tejido conectivo fibroso, lo que ocasiona aumento de su densidad, atrofia, calcificación, pseudoquistes e irregularidades del conducto pancreático principal (CPP) y sus ramas. Las complicaciones de la PC comprenden estenosis del CPP y/o conductos biliares, pseudoquistes, pancreatocolitis, estenosis duodenal, desnutrición, complicaciones vasculares y dolor recurrente³.

Los cálculos en el CPP provocan un aumento de la presión del parénquima e isquemia y provocan dolor abdominal crónico⁴.

El manejo endoscópico se centra en resolver la obstrucción del CPP mediante dilatación o colocación de stent en caso de estenosis del CPP o mediante la eliminación de cálculos⁵.

Las opciones quirúrgicas se agrupan en procedimiento de drenaje, resectivos, resección con drenaje extendido, denervación pancreática sola o autotrasplante de páncreas; la elección del procedimiento depende de los cambios morfológicos del páncreas (dilatación del CPP, estenosis, litiasis)⁶.

Estudios concluyen que el tratamiento quirúrgico es más eficaz y duradero que el tratamiento endoscópico^{7,8,9}. Al momento se desconoce el momento óptimo de la intervención quirúrgica. Nealon et al. sugirieron que la descompresión quirúrgica temprana del CPP retrasa la destrucción pancreática progresiva⁸.

El procedimiento de Puestow modificado consiste en una pancreaticoyeyunostomía larga latero-lateral, al menos 10 cm, sin resección de la cola pancreática o del páncreas; la indicación es en pacientes con CPP dilatado > 7 mm; «cadena de lagos», sin masa inflamatoria en la cabeza pancreática. Se ha demostrado que el alivio del dolor de esta cirugía es de alrededor del 60-70%¹⁰.

Caso núm. 1

Paciente masculino de 47 años con antecedente de alcoholismo crónico y diabetes mellitus tipo 2, ambas de 10 años de evolución. Presenta riesgo alto de coledocolitiasis, se le realiza colangiopancreatografía retrógrada endoscópica (CPRE), donde observan estenosis del colédoco, por lo que coloca endoprótesis. Posteriormente por dolor se realiza ultrasonido endoscópico (USE), que reporta dilatación CPP (10 mm) con múltiples cálculos intraductales más calcificaciones en el parénquima pancreático, atrofia del cuerpo y cola del páncreas con dilatación de vía biliar intra y extrahepática. Se realiza procedimiento de Puestow modificado laparoendoscópico más colecistectomía. Se inicia dieta ese mismo día y es egresado sin complicaciones a las 48 h poquirúrgicas.

Caso núm. 2

Paciente masculino de 22 años con antecedente de múltiples ingresos hospitalarios por pancreatitis aguda grave de origen biliar desde 2017 a la fecha (ocho ingresos hospitalarios). Se realiza USE que evidencia PC, dilatación de CPP, calcificaciones intraparenquimatosas en cabeza de páncreas, dentro del CPP, cuerpo y cola. (fig. 1A1-A3). Se realiza tomografía de abdomen contrastada, que reporta PC con múltiples calcificaciones (fig. 1B1-B2). El día 2 de septiembre de 2021 se realiza procedimiento de Puestow modificado laparoendoscópico con toma de biopsia pancreática, se confirma PC con fibrosis extensa asociada a inflamación crónica (fig. 1c). La vía oral fue iniciada el mismo día por la tarde y el paciente fue egresado del hospital sin complicaciones a las 48 h poquirúrgicas.

Para el abordaje se coloca puerto óptico supraumbilical de 12 mm, se colocan dos trócares de 12 mm en ambas líneas medio claviculares y dos trócares de 5 mm en línea axilar anterior en ambos flancos (fig. 2A), se inicia con sección de ligamento gastrocólico con bisturí Harmonic Ace® (Ethicon Endo-Surgery Inc.) (fig. 2B), se accede a transcavidad de los epiplones seccionando vasos cortos, se fija cara gástrica posterior a peritoneo parietal para permitir exposición con polipropileno 0 nudo extracorpóreo tipo GEA (fig. 2C), se evidencia páncreas atrófico e indurado (fig. 2D), se punciona conducto pancreático principal evidenciando salida de líquido pancreático (fig. 2E). Se realiza pancreatotomía longitudinal de cuello hasta la cola de 7 cm con destechamiento de conducto pancreático con gancho monopolar (fig. 2F), se realiza pancreatoscopia (fig. 2G) observando cálculos intraductales (fig. 2H) que se retiran, se irriga con solución fisiológica a través de catéter de 5

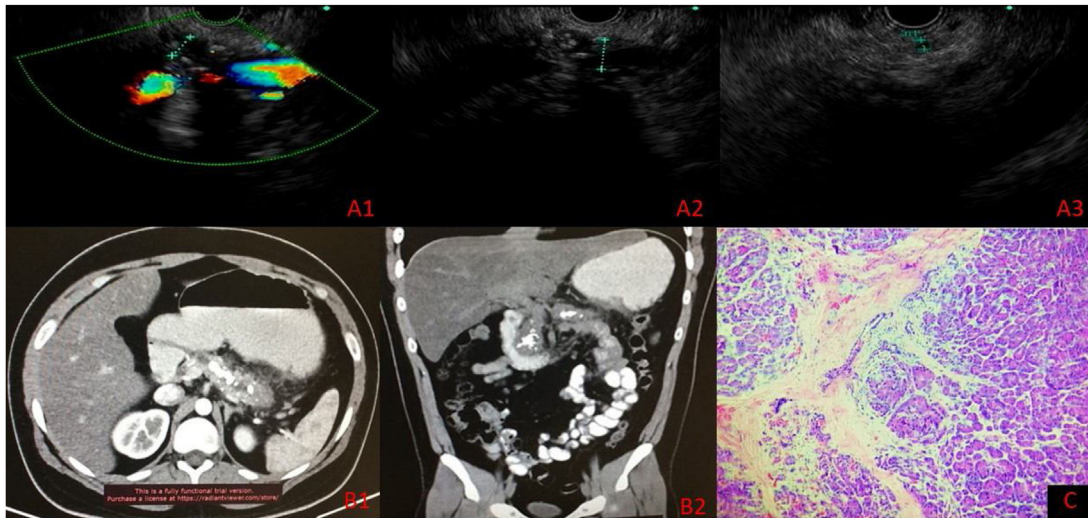


Figura 1 A) Ultrasonido endoscópico, medición de conducto pancreático principal. A1) Cuello 7 mm. A2) Cuerpo 10 mm. A3) Cola 3 mm (calcificaciones intraductales en cuerpo y cola). B1-B2) Tomografía computarizada abdominal contrastada. C) Histopatología: Pancreatitis crónica con fibrosis extensa asociado a inflamación crónica.

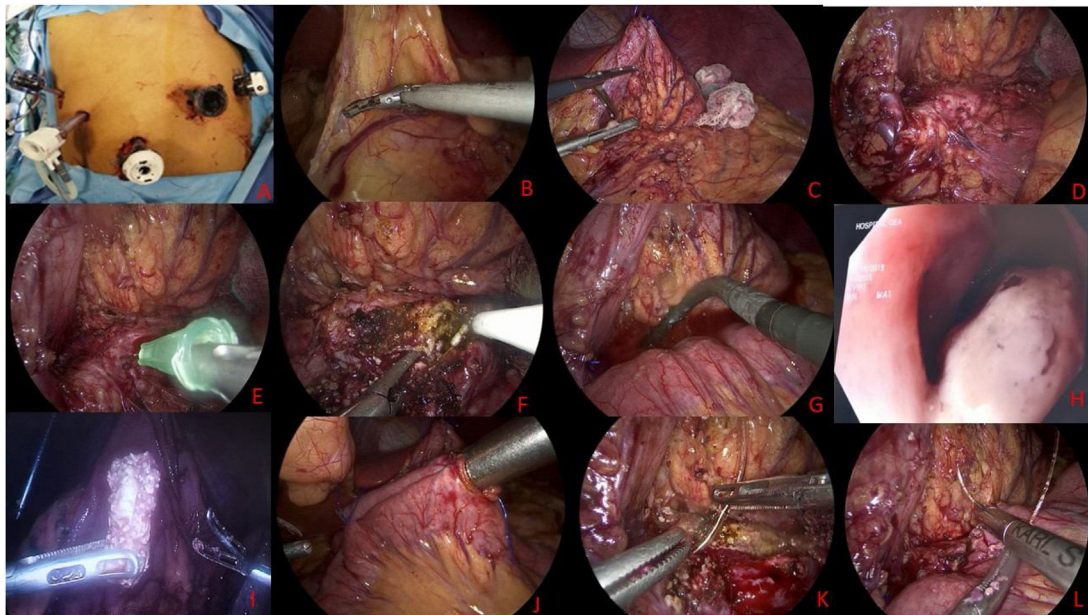


Figura 2 A) Posicionamiento de trocares. B) Apertura de ligamento gastrocólico. C) Estómago fijado a peritoneo para exposición de páncreas. D) Páncreas atrófico. E) Punción de conducto pancreático principal. F) Apertura de conducto pancreático principal. G) Pancreatoscopia. H) Litiasis en conducto pancreático principal. I) Lito posterior a su extracción. J) Formación de Y de Roux. K) Pancreatoyeyunoanastomosis pared posterior. L) Pancreatoyeyunoanastomosis pared anterior.

fr (fig. 2I). Se realiza nueva pancreatoscopia corroborando ausencia de litiasis ductales, se confecciona Y de Roux asa biliar de 60 cm y asa alimentaria de 50 cm mediante engrapadora Endo-GIA™ (Covidien, Minnesota, EE. UU.) de 60 mm (fig. 2J), se asciende asa isoperistáltica de yeyuno de forma ante cólica y se realiza pancreatoyeyunostomía laterolateral manual en dos planos cara posterior mediante surgete con polipropileno 2-0 y reforzamiento con sutura barbada 2-0 (fig. 2K), cara anterior los dos planos en surgete con sutura barbada 2-0 (fig. 2L), se procede a colocar

drenajes Jackson-Pratt hacia cara posterior y anterior de estómago.

Consideraciones éticas

Antes de realizar el procedimiento quirúrgico se solicitó por escrito el consentimiento al paciente y a su familiar encargado, bajo la observación de dos testigos. Al ser reporte de casos y no un protocolo de investigación como tal, no se solicitó autorización del Comité de Ética del Hospital General «Dr. Manuel Gea González». Los autores declaran que este

artículo no contiene información personal de ningún tipo que permita identificar a los pacientes.

Referencias

1. Levy P, Domínguez-Muñoz E, Imrie C, et al. Epidemiology of chronic pancreatitis: burden of the disease and consequences. *United European Gastroenterol J.* 2014;2:345–54, <http://dx.doi.org/10.1177/2050640614548208>.
2. Whitcomb DC. Pancreatitis: TIGAR-O Version 2 risk/etiology checklist with topic reviews, updates, and use primers. *Clin Transl Gastroenterol.* 2019;10:e00027, <http://dx.doi.org/10.14309/ctg.0000000000000027>.
3. Hoffmeister A, Mayerle J, Beglinger C, et al. English language version of the S3-consensus guidelines on chronic pancreatitis: Definition, aetiology, diagnostic examinations, medical, endoscopic and surgical management of chronic pancreatitis. *Z Gastroenterol.* 2015;53:1447–95, <http://dx.doi.org/10.1055/s-0041-107379>.
4. Bhasin DK, Rana SS, Sidhu RS, et al. Clinical presentation and outcome of endoscopic therapy in patients with symptomatic chronic pancreatitis associated with pancreas divisum. *JOP.* 2013;14:50–6, <http://dx.doi.org/10.6092/1590-8577/1218>.
5. Dumonceau J-M, Delhaye M, Tringali A, et al. Endoscopic treatment of chronic pancreatitis: European Society of Gastrointestinal Endoscopy (ESGE) guideline - updated august 2018. *Endoscopy.* 2019;51:179–93, <http://dx.doi.org/10.1055/a-0822-0832>.
6. Beger HG, Büchler M. Duodenum-preserving resection of the head of the pancreas in chronic pancreatitis with inflammatory mass in the head. *World J Surg.* 1990;14:83–7, <http://dx.doi.org/10.1007/BF01670550>.
7. Issa Y, Kempeneers MA, Bruno MJ, et al. Effect of early surgery vs endoscopy-first approach on pain in patients with chronic pancreatitis: The ESCAPE randomized clinical trial. *JAMA.* 2020;323:237–47, <http://dx.doi.org/10.1001/jama.2019.20967>.
8. Nealon WH, Thompson JC. Progressive loss of pancreatic function in chronic pancreatitis is delayed by main pancreatic duct decompression. A longitudinal prospective analysis of the modified Puestow procedure. *Ann Surg.* 1993;217:458–66, <http://dx.doi.org/10.1097/0000658-199305010-00005>.
9. Cahen DL, Gouma DJ, Nio Y, et al. Endoscopic versus surgical drainage of the pancreatic duct in chronic pancreatitis. *N Engl J Med.* 2007;356:676–84, <http://dx.doi.org/10.1056/NEJMoa060610>.
10. D'Haese JG, Cahen DL, Werner J. Current Surgical Treatment Options in Chronic Pancreatitis. *Pancreas: Exocrine Pancreas Knowledge Base.* 2016, <http://dx.doi.org/10.3998/panc.2016.26>.

R.D. Brito-Carmona*, A. Cuendis-Velázquez, C.M. Carrión-Astudillo, K.E. Bozada-Gutiérrez y R.A. García-Manzano

Departamento de Cirugía General y endoscópica, Hospital General «Dr. Manuel Gea González», SSA, Ciudad de México, México

* Autor para correspondencia. Calz. de Tlalpan 4800, Belisario Domínguez Secc 16, Tlalpan, 14080, Ciudad de México, México. Teléfono: 5543152027.

Correo electrónico: ronniedamian@hotmail.com (R.D. Brito-Carmona).

<https://doi.org/10.1016/j.rgm.2022.03.006>

0375-0906/ © 2022 Asociación Mexicana de Gastroenterología. Publicado por Masson Doyma México S.A. Este es un artículo Open Access bajo la licencia CC BY-NC-ND (<http://creativecommons.org/licenses/by-nc-nd/4.0/>).

Sangrado gastrointestinal como primera manifestación de amiloidoma gástrico: reporte de caso



Gastrointestinal bleeding as the first manifestation of gastric amyloidoma: A case report

La palabra amiloidosis hace referencia a un hallazgo patológico, que abarca un espectro heterogéneo de etiologías y presentaciones clínicas. La principal característica de la amiloidosis es el depósito de fragmentos de proteínas extracelulares insolubles dentro de varios órganos, doblados anormalmente de tal manera que los hace resistentes a la digestión¹. Estos depósitos afectan tanto la estructura como la función de los órganos comprometidos.

Dentro del tracto gastrointestinal, el depósito de amiloide se produce en la *muscularis mucosae*, muy cerca de la vasculatura, los nervios y los plexos nerviosos². Esta deposición aumenta la fragilidad de los vasos sanguíneos, dificulta la peristalsis intrínseca y disminuye la distensibilidad de la pared intestinal³. Esto explica los síntomas de la amiloidosis gastrointestinal que incluyen pérdida de peso, diarrea, dolor abdominal, malabsorción, reflujo esofágico y diversos gra-

dos de hemorragia digestiva superior e inferior^{4,5}, siendo el sangrado severo una presentación muy infrecuente⁵. A continuación, se presenta el caso de un paciente con evidencia de amiloidosis gástrica, quien presenta sangrado gastrointestinal.

Se trata de un hombre de 59 años, sin antecedentes médicos de importancia, quien consulta en dos ocasiones al servicio de urgencias, por siete días de dolor epigástrico, melenas, diaforesis y disnea. En la valoración inicial evidencian anemia (hemoglobina: 9.7 g/dl), hemodinámicamente estable, por lo que se decide manejo ambulatorio con omeprazol oral. Reconsulta a las 48 horas por hematocrecia. Le realizan endoscopia de vías digestivas altas, en la que se identifica lesión elevada de 10 x 10 mm de aspecto neoplásico en cuerpo, hacia la curvatura mayor, con mucosa circundante de aspecto infiltrado (fig. 1). Se tomaron múltiples biopsias, con depósito de material extracelular e intersticial rosado pálido de aspecto hialino grueso y craquelado, el cual con la coloración de Rojo Congo se observa de color rosado salmón y con luz polarizada muestra birrefringencia verde manzana (fig. 2).

En conjunto con el servicio de hematología se evaluó la posibilidad de amiloidosis secundaria, sin evidenciarse un pico monoclonal. Llamó la atención un discreto aumento de las cadenas Kappa respecto a Lambda en valores no com-