

Contribuciones de los autores

M.M.M concibió la idea, la desarrolló y fue la principal escritora del manuscrito. P.S.A. proporcionó retroalimentación crítica y colaboró en la escritura del manuscrito. M.P.D.A y R.V.H supervisaron el trabajo. Todos los autores discutieron los resultados y contribuyeron al manuscrito final.

Referencias

1. Yaqub S, Shafique M, Kjæstad E, et al. A safe treatment option for esophageal bezoars. *Int J Surg Case Rep.* 2012;3:366-7, <http://dx.doi.org/10.1016/j.ijscr.2012.04.008>.
2. Gökbulut V, Kaplan M, Kaçar S, et al. Bezoar in upper gastrointestinal endoscopy: A single center experience. *Turk J Gastroenterol.* 2020;31:85-90, <http://dx.doi.org/10.5152/tjg.2020.18890>.
3. Gupta R, Share M, Pineau BC. Dissolution of an esophageal bezoar with pancreatic enzyme extract. *Gastrointest Endosc.* 2001;54:96-9, <http://dx.doi.org/10.1067/mge.2001.115318>.
4. Lin CS, Tung CF, Peng YC, et al. Successful treatment with a combination of endoscopic injection and irrigation with coca cola for gastric bezoar-induced gastric outlet obstruction. *J Chin Med Assoc.* 2008;71:49-52, [http://dx.doi.org/10.1016/S1726-4901\(08\)70073-X](http://dx.doi.org/10.1016/S1726-4901(08)70073-X).

5. Iwamura M, Yunoki N, Tomoda J, et al. Gastric bezoar treatment by endoscopic fragmentation in combination with Pepsi-Cola® Administration. *Am J Case Rep.* 2015;16:445-8, <http://dx.doi.org/10.12659/AJCR.893786>.

M. Muñiz-Muñoz*, P. Segovia-Alonso,
M.P. Delgado-Álvarez
y R. Villanueva-Hernández

Servicio de Aparato Digestivo, Hospital Nuestra Señora de Sonsoles, Complejo Asistencial de Ávila, Ávila, España

* Autor para correspondencia. Marta Muñiz Muñoz. Servicio de Aparato Digestivo, Hospital Nuestra Señora de Sonsoles, Complejo Asistencial de Ávila. Avenida Juan Carlos I, s/n, Ávila, 05004, España. Teléfono: +34651340554. Correo electrónico: martaizoz16@gmail.com (M. Muñiz-Muñoz).

<https://doi.org/10.1016/j.rgm.2022.03.002>

0375-0906/ © 2022 Asociación Mexicana de Gastroenterología. Publicado por Masson Doyma México S.A. Este es un artículo Open Access bajo la licencia CC BY-NC-ND (<http://creativecommons.org/licenses/by-nc-nd/4.0/>).

Fístula gastrocutánea: resolución laparoscópica



Gastrocutaneous fistula: Laparoscopic resolution

Las fístulas gastrocutáneas persistentes o crónicas (FGC) son una complicación difícil de tratar tras la extracción de la sonda de gastrostomía percutánea, con una incidencia estimada de alrededor del 4.5%¹. La duración del uso de la gastrostomía (> 6 meses de duración) y la epitelización resultante del tracto son factores críticos en el desarrollo de FGC²⁻⁴. Si bien la mayoría de los sitios de gastrostomía se cierran espontáneamente en 1 a 3 meses⁴, algunos de ellos se vuelven crónicos. Los defectos que resultan refractarios continúan descargando grandes volúmenes de contenido gástrico que causan una morbilidad considerable en estos pacientes, con complicaciones reconocidas que incluyen lesión cutánea, riesgo de infección, deshidratación, alteración de electrolitos y necesidad de vendajes y bolsas de ostoma frecuentes que alteran notablemente la calidad de vida.

La estrategia inicial más difundida son medidas conservadoras para optimizar la curación, incluidos fármacos como inhibidores de la bomba de protones y análogos de la somatostatina para minimizar las secreciones gástricas, procinéticos para aumentar el vaciamiento gástrico y alimentación postpilórica⁵, pero el gran inconveniente que conlleva esta modalidad, en la mayoría de los casos, es una carga angustiante muy alta debido al tiempo requerido para el cierre sumado a los meses que ya pasaron desde su retiro, por lo que muchos pacientes buscan una solución inmediata y definitiva. Se presenta este caso como una alternativa miniinvasiva para el manejo de dicha patología.

Se presenta el caso de una paciente femenina de 70 años con antecedentes de hipotiroidismo, dislipemia, exfumadora, con cáncer de laringe tratado con radio y quimioterapia, quien requirió de una gastrostomía percutánea para alimentación enteral. Tras un año y cinco meses de su colocación, la paciente tuvo que concurrir en reiteradas oportunidades a consulta por guardia debido a fugas persistentes peristoma y recambio de la misma, con el disconfort que ello conlleva. Por la angustia causada, las limitaciones sociales y una aceptable tolerancia oral se decide retirar la sonda. Cuatro meses posteriores al retiro persisten fugas inmanejables a través del orificio de la misma razón por la que se decide el abordaje quirúrgico.

Técnica quirúrgica. Con paciente en posición de Lloyd Davis, se realiza incisión de 2 cm infraumbilical y neumoperitoneo cerrado con Veress. Se procede a colocación de tres trocares: 12 mm infraumbilical y en flanco izquierdo y 5 mm en flanco derecho. Se identificó el trayecto gastrocutáneo, se reseco el mismo con un disparo de sutura mecánica con cartucho azul, extracción del remanente fistuloso ubicado sobre la pared abdominal anterior con dispositivo de energía, y posteriormente resección del orificio externo mediante un losange de piel y cierre primario con puntos separados de nylon 3-0. El procedimiento fue técnicamente sencillo con una duración de 1 hora y 30 minutos, otorgándole el alta al día siguiente.

Se realizó seguimiento durante tres meses, no presentando recidiva fistulosa y con una satisfacción inmediata por parte de la paciente, dato no menor en este tipo de patología. **fig. 1.**

Si bien en un primer momento parece una alternativa más costosa (debido al tiempo de quirófano y costo de sutura mecánica) que las medidas iniciales que generalmente se realizan (medidas conservadoras, fármacos, cierres endoscópicos, legrado y cauterización, entre otros) la gran mayoría de estos tienen un número de recidiva que

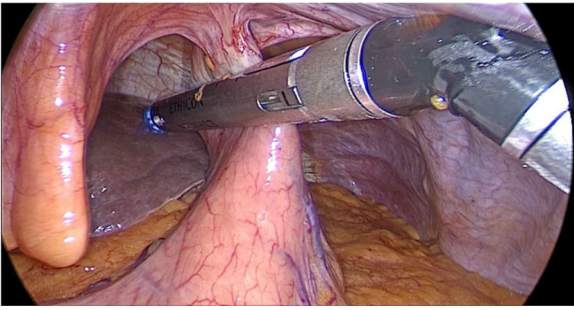


Figura 1 Disparo de sutura mecánica en trayecto de fístula gastrocutánea.

no es despreciable y, en ocasiones, el costo total de la sumatoria de todos estos procedimientos termina siendo mayor que un abordaje quirúrgico inicial.

Por lo anteriormente expuesto, podemos concluir que el abordaje quirúrgico miniinvasivo para el tratamiento de la fístula gastro cutánea persistente podría implementarse como medida inicial en casos seleccionados, ya que es una alternativa segura, rápida, sencilla y fácilmente reproducible para la solución definitiva de esta angustiante complicación.

Consideraciones éticas

Los autores declaran que este artículo no contiene información personal que permita identificar al paciente por lo que no requiere consentimiento informado del mismo.

Este reporte de caso cumple con la normativa vigente en investigación bioética y obtuvo la autorización del comité de ética del Hospital Italiano de Buenos Aires.

Conflictos de intereses

Ninguno de los autores de este manuscrito presenta conflicto de interés alguno.

Fuente de financiación

Ninguno de los autores de este manuscrito tiene ningún incentivo financiero comercial directo o indirecto asociado con la publicación de este artículo.

Referencias

1. Bratu I, Bharmal A. Incidence and Predictors of Gastrocutaneous Fistula in the Pediatric Patient. *ISRN Gastroenterol.* 2011;2011:686803, <http://dx.doi.org/10.5402/2011/686803>.
2. Papavramidis TS, Mantzoukis K, Michalopoulos N. Confronting gastrocutaneous fistulas. *Ann Gastroenterol.* 2011;24:16–9. PMID: 24714282; PMCID: PMC3959466.
3. Gordon JM, Langer JC. Gastrocutaneous fistula in children after removal of gastrostomy tube: incidence and predictive factors. *J Pediatr Surg.* 1999;34:1345–6, [http://dx.doi.org/10.1016/S0022-3468\(99\)90008-8](http://dx.doi.org/10.1016/S0022-3468(99)90008-8).
4. El-Rifai N, Michaud L, Mention K, et al. Persistence of Gastrocutaneous Fistula after Removal of Gastrostomy Tubes in Children: Prevalence and Associated Factors. *Endoscopy.* 2004;36:700–4, <http://dx.doi.org/10.1055/s-2004-825662>.
5. Vasant DH, Lal S, Blackett BD, et al. Closure of a large high-output gastrocutaneous fistula with combined postpyloric feeding and aggressive medical therapy. *BMJ Case Rep.* 2012;2012, <http://dx.doi.org/10.1136/bcr-2012-007267>, bcr2012007267.

E.E. Masino^{a,*}, F.M. Calderón Novoa^a, V. Cano^b, F. Wright^b y A. Duro^b

^a Servicio de Cirugía General, Hospital Italiano de Buenos Aires, Buenos Aires, Argentina

^b Servicio de Cirugía General, Sector de Cirugía Esofagogastroduodenal, Hospital Italiano de Buenos Aires, Buenos Aires, Argentina

* Autor para correspondencia. Servicio de Cirugía General, Hospital Italiano de Buenos Aires, Buenos Aires, Argentina. Juan D. Perón 4190, C1181ACH, Buenos Aires, Argentina. Teléfono: + 54-11-3816325366. Correo electrónico: esteban.masino@hospitalitaliano.org.ar (E.E. Masino).

<https://doi.org/10.1016/j.rgmx.2021.11.003>

0375-0906/ © 2022 Publicado por Masson Doyma México S.A. en nombre de Asociación Mexicana de Gastroenterología. Este es un artículo Open Access bajo la licencia CC BY-NC-ND (<http://creativecommons.org/licenses/by-nc-nd/4.0/>).