



# REVISTA DE GASTROENTEROLOGÍA DE MÉXICO

[www.elsevier.es/rgmx](http://www.elsevier.es/rgmx)



## CARTA CIENTÍFICA

### Primeros dos casos de trasplante hepático dominó en México



### First two cases of domino liver transplantation in Mexico

Ante la escasez de órganos a nivel mundial, la comunidad médica ha desarrollado distintas medidas para incrementar el número de donadores<sup>1–3</sup>, una de las cuales es el trasplante hepático dominó (THD). El primer THD se realizó en 1995 en Portugal por Furtado et al.<sup>4</sup> al trasplantar a un paciente con polineuropatía amiloidótica familiar (PAF) con un hígado de donador fallecido y el hígado del paciente con PAF se asignó en otro paciente de 56 años con cirrosis y carcinoma hepatocelular (CHC).

La PAF es una enfermedad hereditaria autosómica dominante ocasionada por la mutación del gen que codifica la transtiretina (TTR), que se localiza en el cromosoma 18q. Se conocen más de 100 mutaciones y cualquiera de estas conlleva a inestabilidad de la proteína correspondiente y al depósito extracelular de amiloide en varios tejidos (nervios autonómicos y periféricos, pared del tracto gastrointestinal, corazón, etc.). Los síntomas ocurren entre los 25 y 35 años y los más comunes son: polineuropatía de los miembros periféricos, diarrea y diversas arritmias<sup>5</sup>. El amiloide de TTR es predominantemente producido en el hígado y solo el 5% se produce en la retina y los plexos corooides. Por lo tanto, el trasplante hepático (TH) es el tratamiento de elección cuando inician las afecciones sistémicas y antes de que aparezcan síntomas incapacitantes<sup>6,7</sup>. Salvo la presencia de esta alteración genética, el hígado de un paciente con PAF tiene una morfología y función completamente normales, por lo que se puede utilizar para trasplantar a otro paciente con cirrosis, con o sin CHC y con cierta urgencia de recibir TH (fig. 1). A continuación, presentamos los dos primeros THD realizados en México.

El primer caso se realizó en un paciente masculino de 41 años, con diagnóstico de PAF desde el 2012 por mutación TTR Ser50Arg. Presentaba neuropatía segmentaria en ambos nervios medianos en Estadio 1 de discapacidad por neuropatía (*polyneuropathy disability score* [PND]), miocardiopatía infiltrativa por amiloide con *New York Heart Association* (NYHA) Estadio 1, extrasístoles ventriculares y la fracción de eyección ventricular izquierda (FEVI) del 61%. En el 2013, el paciente fue receptor de un hígado de donador fallecido de 20 años. La hepatectomía del paciente con PAF se realizó de manera habitual con exclusión total de la vena cava inferior, salvo las siguientes diferencias: Se dividió la vía biliar, porta y la vena cava suprahepática e infrahepática en un punto equidistante, se dividió la arteria hepática en la bifurca-

ción con la arteria gastroduodenal. El hígado explantado del paciente con PAF fue perfundido con 2 L de Custodiol® (Alemania) por la vena porta y 2 L por la arteria hepática. Para poder utilizar el hígado del paciente con PAF, fue necesario realizar una reconstrucción compleja de las venas suprahepáticas y cava retrohepática con vasos del donador fallecido (fig. 2A, B).

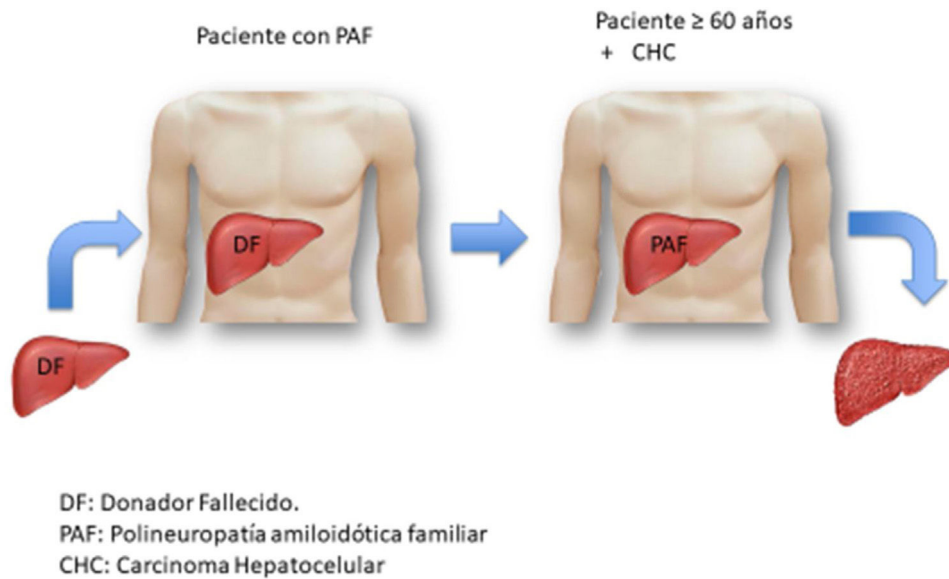
La receptora para este injerto con PAF fue una paciente de 60 años, con diagnóstico de colangitis biliar primaria (CBP), hipertensión portal hemorrágica severa y colocación de derivación portosistémica intrahepática transyugular (TIPS) por ascitis refractaria, *model for end-stage liver disease* (MELD) 15. El TH se realizó de manera habitual con técnica clásica de exclusión total.

El segundo caso se realizó en el 2014, en una paciente de 31 años con diagnóstico de PAF con mutación TTR Ser52Pro desde el 2012. La paciente presentaba parestesias en extremidades superiores con estadio PND 1, infiltración leve por resonancia magnética en el ventrículo izquierdo del corazón, así como en grasa perirrectal, confirmado por biopsia. La donadora fue una mujer con muerte cerebral de 41 años. La hepatectomía de la paciente con PAF se realizó de la misma forma que en el primer caso, sin necesidad de reconstrucción vascular y únicamente se perfundió con Custodiol®. Posteriormente se realizó el TH en una paciente de 59 años con cirrosis criptogénica y CHC dentro de criterios de Milán.

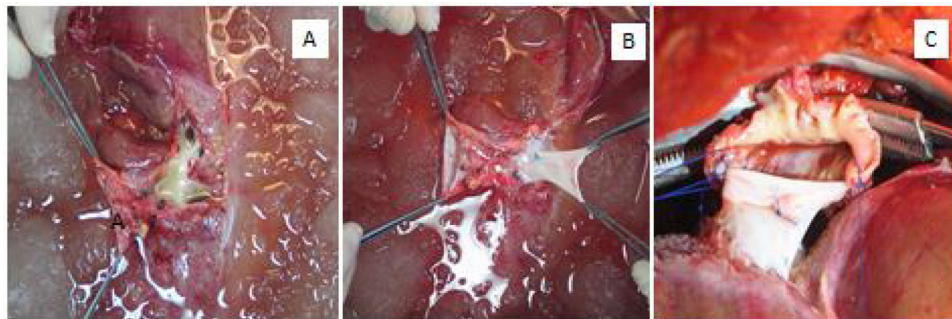
La evolución de los cuatro pacientes fue adecuada y se dieron de alta sin complicaciones.

El receptor de un hígado con PAF, debe presentar una edad cercana a los 60 años, ya que normalmente se estima que el tiempo que pasa posterior al TH y que pueda desarrollarse PAF es entre 10 y 15 años<sup>8</sup>, aunque algunos autores reportan la aparición de síntomas en menos tiempo<sup>9</sup>. En el caso de nuestros pacientes con PAF, presentan mutaciones no Val30Met, y de estas, existen más de 100 mutaciones, con mayor riesgo de presentar progresión de la enfermedad y con una supervivencia media de 7.1 años después del trasplante. La afección cardíaca en estos casos es mayor y es la principal causa de fallecimiento si no son trasplantados del corazón<sup>10</sup>.

Nuestros dos pacientes con PAF, con un tiempo de evolución del diagnóstico al trasplante similar y en el mismo estadio de la enfermedad, presentaron diferente evolución. El paciente masculino con la mutación Ser50Arg presentó progresión de la enfermedad cardíaca grave en cinco años y falleció en espera de un trasplante cardíaco. La paciente con mutación Ser52Pro ha permanecido estable de la enfermedad amiloidea en el mismo periodo de tiempo. La primera receptora de un hígado con PAF no ha presentado manifestaciones de la enfermedad. Sin embargo, la segunda receptora ya presenta infiltración cardíaca leve por amiloide.



**Figura 1** El hígado de un paciente de donador fallecido es trasplantado en un paciente con polineuropatía amiloidótica familiar (PAF). El hígado del paciente con PAF es a su vez trasplantado en un paciente cercano a los 60 años y con una urgencia relativa de trasplante.



**Figura 2** A) Vista posterior del hígado del paciente con PAF después de la perfusión durante la cirugía de banco. Se observa pérdida importante de la vena cava retrohepática y suprahepática y se aprecia la desembocadura de las venas suprahepáticas. B) Reconstrucción de cava retrohepática con cava inferior del donador fallecido. C) Anastomosis de la reparación vascular con la cava suprahepática de la primera receptora.

## Consideraciones éticas

En este trabajo de investigación se solicitó a los pacientes el consentimiento informado para revisión de los expedientes. El trabajo cumple con la normativa vigente en investigación bioética y no es necesario que sea sometido al Comité de Ética, ya que solo se trató de revisión de expedientes y en ningún momento se afecta la privacidad de los pacientes. En las imágenes presentadas en esta publicación, no es posible identificar a ninguno de los pacientes.

## Financiación

Este trabajo no ha recibido ningún tipo de financiación.

## Conflicto de intereses

Los autores declaran no tener ningún conflicto de intereses.

## Referencias

1. Cameron AM, Ghobrial RM, Yersiz H, et al. Optimal utilization of donor grafts with extended criteria: a single-center experience in over 1000 liver transplants. *Ann Surg.* 2006;243:748–53, <http://dx.doi.org/10.1097/01.sla.0000219669.84192.b3>.
2. Bismuth H, Houssin D. Reduced-sized orthotopic liver graft in hepatic transplantation in children. *Surgery.* 1984;95:367–70.
3. Lo CM, Fan ST, Liu CL, et al. Adult-to-adult living donor liver transplantation using extended right lobe graft. *Ann Surg.* 1997;226:261–70, <http://dx.doi.org/10.1097/0000658-199709000-00005>.
4. Furtado A, Tomé L, Oliveira FJ, et al. Sequential liver transplantation. *Transplant Proc.* 1997;29:467–8, [http://dx.doi.org/10.1016/s0041-1345\(96\)00206-0](http://dx.doi.org/10.1016/s0041-1345(96)00206-0).
5. Ando Y, Coelho T, Berk J, et al. Guideline of transthyretin-related hereditary amyloidosis for clinicians. *Orphanet J of Rare Dis.* 2013;8:31, <http://dx.doi.org/10.1186/1750-1172-8-31>.
6. Popescu I, Dima SO. Domino liver transplantation: how far can we push the paradigm? *Liver Transplant.* 2012;18:22–8, <http://dx.doi.org/10.1002/lt.22443>.

7. Holmgren G, Ericzon BG, Groth CG, et al. Clinical improvement and amyloid regression after liver transplantation in hereditary transthyretin amyloidosis. *Lancet*. 1993;341:1113-6, [http://dx.doi.org/10.1016/0140-6736\(93\)93127-m](http://dx.doi.org/10.1016/0140-6736(93)93127-m).
8. Figueras J, Parés D, Munar-Qués M, et al. Experience with domino or sequential liver transplantation in familial patients with amyloid polyneuropathy. *Transplant Proc*. 2002;34:307-8, [http://dx.doi.org/10.1016/s0041-1345\(01\)02776-2](http://dx.doi.org/10.1016/s0041-1345(01)02776-2).
9. Marín-Gómez LM, Gómez-Bravo MA, Barrera-Pulido L, et al. Outcomes of domino liver transplantation: a single institution's experience. *Transplant Proc*. 2010;42:644-6, <http://dx.doi.org/10.1016/j.transproceed.2010.02.012>.
10. Suhr OB, Larsson M, Ericzon BG, et al. Survival after transplantation in patients with mutations other than Val30Met: Extracts from the FAP World Transplant Registry. *Transplantation*. 2016;100:373-81, <http://dx.doi.org/10.1097/TP.0000000000001021>.

M. Vilatobá<sup>a,\*</sup>, A. González-Duarte<sup>b</sup>, R. Cruz-Martínez<sup>a</sup>, I. García-Juárez<sup>c</sup> y R.P. Leal-Villalpando<sup>d</sup>

<sup>a</sup> *Departamento de Trasplantes, Instituto Nacional de Ciencias Médicas y Nutrición Salvador Zubirán, Ciudad de México, México*

<sup>b</sup> *Departamento de Neurología, Instituto Nacional de Ciencias Médicas y Nutrición Salvador Zubirán, Ciudad de México, México*

<sup>c</sup> *Departamento de Gastroenterología, Instituto Nacional de Ciencias Médicas y Nutrición Salvador Zubirán, Ciudad de México, México*

<sup>d</sup> *Departamento de Anestesiología, Instituto Nacional de Ciencias Médicas y Nutrición Salvador Zubirán, Ciudad de México, México*

\* Autor para correspondencia. Departamento de Trasplantes. Instituto Nacional de Ciencias Médicas y Nutrición, Salvador Zubirán. Vasco de Quiroga 15, Col. Belisario Domínguez, Sección XVI, CP 14080, Tlalpan, Ciudad de México, México. Teléfono: +(52)555655-9471, fax: +(52)5556559471. Correo electrónico: [mvilatoba@hotmail.com](mailto:mvilatoba@hotmail.com) (M. Vilatobá).

<https://doi.org/10.1016/j.rgmx.2021.10.006>  
0375-0906/ © 2022 Asociación Mexicana de Gastroenterología. Publicado por Masson Doyma México S.A. Este es un artículo Open Access bajo la licencia CC BY-NC-ND (<http://creativecommons.org/licenses/by-nc-nd/4.0/>).

## Tratamiento laparoendoscópico de necrosis pancreática encapsulada, guiado con verde de indocianina



### Indocyanine green-guided laparoendoscopic treatment of walled-off pancreatic necrosis

Se ha descrito que aproximadamente el 25% de los pacientes con pancreatitis aguda (PA) presentarán la forma grave de la enfermedad, la cual se asocia con complicaciones locales como la necrosis pancreática infectada (NPI), con una mortalidad del 30%<sup>1</sup>.

La necrosis pancreática encapsulada (NPE) es una colección madura de necrosis pancreática y/o peripancreática y tiene una pared inflamatoria bien definida; esta maduración ocurre usualmente más de 4 semanas después del inicio de la pancreatitis necrosante<sup>2</sup>.

La tomografía computarizada (TC) no puede distinguir fácilmente el contenido sólido del líquido y, por esta razón, la necrosis pancreática y peripancreática puede ser mal diagnosticada como pseudoquistes pancreáticos. Para este fin pueden ser necesarios la resonancia magnética, el ultrasonido transabdominal y el ultrasonido endoscópico<sup>2</sup>. Las indicaciones para intervención en la NPE son infección o el deterioro clínico tras la falla del manejo conservador, la persistencia de síntomas como obstrucción gástrica, intestinal o biliar, o dolor debido al efecto de masa<sup>3</sup>.

La necrosectomía tardía (después de 4 semanas) ha demostrado menos complicaciones y mortalidad que la necrosectomía temprana, ya que se necesita de ese tiempo para alcanzar la demarcación del tejido necrótico. Sin embargo, la necrosectomía abierta se asocia con una morbilidad significativa sobre todo con una frecuencia alta de fistulas pancreáticas (40%), fistulas entéricas (20%), hernia incisional (25%), y con una mortalidad que oscila entre el 9 y 25%<sup>1,4</sup>.

En los últimos años se han descrito diversas técnicas de invasión mínima para el drenaje pancreático, tales como drenaje percutáneo, drenaje transgástrico endoscópico, drenaje laparoscópico y el drenaje retroperitoneal asistido por video (VARD). La frecuencia de fracaso del drenaje percutáneo va del 20 al 50%, requiriendo de una necrosectomía formal. La necrosectomía transgástrica laparoscópica (NTL) permite desbridar eficazmente el tejido necrótico en una sola intervención y crea una comunicación controlada que permite el drenaje continuo de la necrosis pancreática, además de reducir el riesgo de fistulas enterocutáneas, pancreáticas y hernias incisionales<sup>4</sup>.

El verde de indocianina tiene una vida media de 2-3 minutos, con una penetración en el tejido de hasta 5 mm. Se elimina sin metabolizar por la bilis después de unos 15-20 minutos y sin experimentar recirculación enterohepática; su toxicidad es baja (0.005% complicaciones)<sup>5</sup>.

La colangiografía de fluorescencia con verde de indocianina es libre de radiación y permite la visualización intraoperatoria en tiempo real del árbol biliar extrahepático en un 72 a 96%, aunque no se ha demostrado que reduzca el tiempo operatorio de identificación de la visión crítica de seguridad (VCS), en comparación con el método convencional<sup>6,7</sup>. Existen pocas publicaciones acerca del uso de verde de indocianina en resección pancreática debido a cáncer de páncreas. Sin embargo, en nuestra revisión no se encontraron artículos acerca del uso de verde de indocianina en necrosectomía pancreática.

Durante nuestra intervención utilizamos colangiografía con verde de indocianina inyectada de manera intravascular permitiendo aumentar la visualización e identificación de vías biliares extrahepáticas, disminuyendo el riesgo de lesión de la vía biliar en comparación con la luz blanca<sup>8</sup>.

Presentamos el caso de una paciente de sexo femenino de 57 años, sin comorbilidades, con dolor abdominal en epigastrio transitorio irradiado en hemicinturón de un mes de evolución con periodos de remisión y exacerbación. Sus estu-