



REVISTA DE GASTROENTEROLOGÍA DE MÉXICO

www.elsevier.es/rgmx




IMAGEN CLÍNICA EN GASTROENTEROLOGÍA

El páncreas intratorácico

The intrathoracic pancreas

M. Mutluoglu* y R. Vandenbulcke



Departamento de Radiología, AZ Delta campus Rumbeke, Deltalaan 1, 8800 Roeselare, Roeselare, Flandez Occidental, Bélgica

Una mujer de 73 años presentó pérdida de apetito y vómito posprandial durante aproximadamente 3 semanas. Se requirió una tomografía computarizada (TC) del abdomen debido a sospecha de una masa intraabdominal.

La TC no mostró masa abdominal, pero reveló una hernia supradiaphragmática completa del estómago, asociada con una hernia intratorácica casi completa del páncreas. Además, se observó asociado un segmento corto de estenosis gastroduodenal al nivel del diafragma (fig. 1 a y b).

La hernia de páncreas en la cavidad torácica es extremadamente inusual¹. Este es un hallazgo importante al cual se le debe dar seguimiento cercano dado que eventualmente podría llevar a pancreatitis, debida a la obstrucción del conducto pancreático². Nuestra paciente no presentó signos de pancreatitis, pero sus molestias se han incrementado gradualmente durante las pasadas semanas, por lo que ha sido programada para reparación laparoscópica de hernia hial.

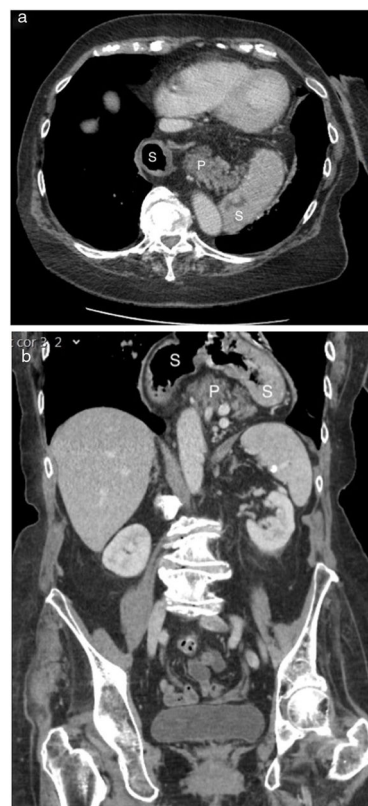

Figura 1 Imágenes de TC del páncreas intratorácico. Imagen de TC axial (a) y coronal (b) donde se muestra la hernia total de estómago (S), asociada con un páncreas casi completamente herniado (P).

* Autor para correspondencia. Departamento de Radiología, AZ Delta campus Rumbeke, Deltalaan 1, 8800 Roeselare, Bélgica. Teléfono: +0032 051 23 71 11.

Correo electrónico: mesut.mutluoglu@azdelta.be (M. Mutluoglu).

Consideraciones éticas

Obtuvimos el consentimiento informado por escrito de la paciente. Este documento se encuentra en posesión del autor de correspondencia.

Financiación

No se recibió financiamiento alguno con relación al presente estudio/artículo.

Conflicto de intereses

Los autores declaran que no existe conflicto de intereses.

Referencias

1. Katz M, Atar E, Herskovitz P. Asymptomatic diaphragmatic hiatal herniation of the pancreas. *J Comput Assist Tomogr.* 2002;26:524–5, <http://dx.doi.org/10.1097/00004728-200207000-00008>.
2. Wang J, Thaker AM, Noor El-Nachef W, et al. Transhiatal herniation of the pancreas: A rare cause of acute pancreatitis. *ACG Case Rep J.* 2017;4:e66, <http://dx.doi.org/10.14309/crj.2017.66>.