



REVISTA DE GASTROENTEROLOGÍA DE MÉXICO

www.elsevier.es/rgmx



IMAGEN CLÍNICA EN GASTROENTEROLOGÍA

La pancreatitis aguda se manifiesta en la piel: paniculitis pancreática

Acute pancreatitis manifesting in the skin: Pancreatic panniculitis

M.M. Díaz-Alcázar^{a,*}, J.L. López-Hidalgo^b y J. Aneiros-Fernández^b

^a Unidad de Gestión Clínica de Aparato Digestivo, Hospital Universitario Clínico San Cecilio, Granada, España

^b Unidad Provincial de Anatomía Patológica de Granada, Hospital Universitario Clínico San Cecilio, Granada, España

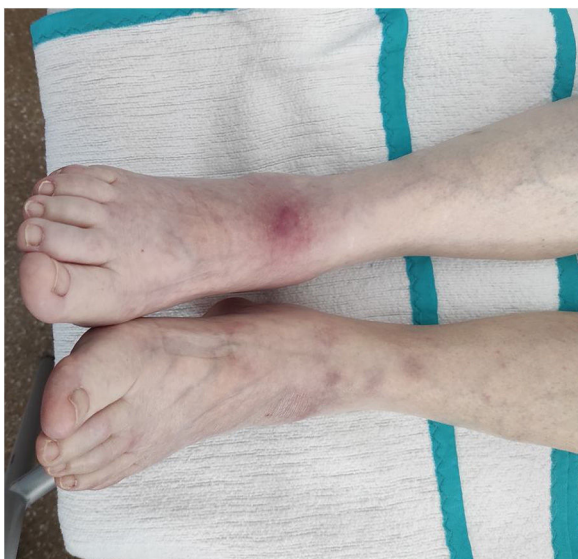

Figura 1 Lesiones subcutáneas nodulares eritematovioláceas, no ulceradas, en miembros inferiores.

Mujer de 83 años ingresada por pancreatitis aguda tras consultar por epigastralgia e hiperamilasemia (13,370 U/l; rango normal 20-120). Dos días después presenta nódulos

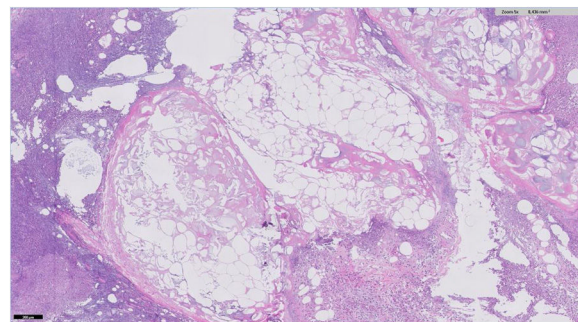


Figura 2 Corte histológico con tinción de hematoxilina-eosina a 50 aumentos en que se observa pancreatitis lobulillar con extensa necrosis de adipocitos y adipocitos sin núcleo con depósito granular fino y basófilo.

subcutáneos eritematovioláceos, no ulcerados y dolorosos en piernas y brazos (fig. 1). La ecografía muestra inflamación del tejido celular subcutáneo. Se biopsia un nódulo, que confirma pancreatitis pancreática (fig. 2). La pancreatitis pancreática o necrosis grasa pancreática es una manifestación cutánea rara (< 3%) de las enfermedades pancreáticas. Puede preceder al diagnóstico de la enfermedad pancreática, por lo que en pacientes sin sintomatología abdominal se debe hacer despistaje de esta. La patogenia es desconocida, aunque se cree que podría relacionarse con la liberación de enzimas pancreáticas. Clínicamente es indistinguible de otras pancreatitis, pero los hallazgos histológicos son patognomónicos: pancreatitis lobulillar con extensa necrosis de adipocitos y «células fantasma» (adipocitos sin núcleo con

* Autor para correspondencia. Avenida de la Investigación, s/n, 18016 Granada, España. Teléfono: +0034 958 02 30 00.

Correo electrónico: mmardiazalcazar@gmail.com (M.M. Díaz-Alcázar).

depósito granular fino y basófilo por acúmulo de calcio). La evolución es paralela a la enfermedad pancreática.

Responsabilidades éticas

Los autores declaran que:

- Se ha solicitado a los pacientes el consentimiento informado para recibir el tratamiento o para participar en la investigación descrita.
- El trabajo cumple con la normativa vigente en investigación bioética y que obtuvo la autorización del Comité de Ética del Hospital Universitario Clínico San Cecilio.

- Este artículo no contiene información personal que permita identificar a los pacientes.
- No se han hecho experimentos en animales ni en humanos.

Financiación

Los autores declaran no haber recibido financiación para la realización del trabajo.

Conflicto de intereses

Los autores declaran no tener ningún conflicto de intereses.