



REVISTA DE GASTROENTEROLOGÍA DE MÉXICO

www.elsevier.es/rgmx



IMAGEN CLÍNICA EN GASTROENTEROLOGÍA

Gastritis inducida por nivolumab en un paciente con melanoma metastásico

Nivolumab-induced gastritis in a patient with metastatic melanoma

D. Martínez-Acitores de la Mata^{a,*}, V. Busto-Bea^a y C. Cerezo-Aguirre^b

^a Departamento de Gastroenterología, Complejo Hospitalario de Navarra, Pamplona, Navarra, España

^b Departamento de Patología, Complejo Hospitalario de Navarra, Pamplona, España

Un hombre de 70 años con melanoma metastásico (T3bN2M1) tratado con nivolumab (62 ciclos, 3 mg/kg cada 14 días) durante 2.5 años fue internado en el hospital con dolor epigástrico, hiporexia y vómitos de un mes de progreso. Los datos de laboratorio y la tomografía computarizada abdominal no mostraron hallazgos significativos. Se realizó una esofagogastroduodenoscopia, que reveló mucosa engrosada, congestión difusa, edema, eritema y friabilidad de la mucosa gástrica (fig. 1). Las biopsias gástricas mostraron infiltración celular inflamatoria en la lámina propia, abscesos de cripta y destrucción glandular (fig. 2), lo cual fue indicativo de posible evento adverso relacionado con la terapia con nivolumab. No existió evidencia de infección por *Helicobacter pylori* (*H. pylori*). El nivolumab fue discontinuado y el paciente recibió terapia con inhibidor de bomba de protones (PPI, por sus siglas en inglés). El paciente fue dado de alta después de 3 semanas de hospitalización y permanece asintomático 6 meses posterior al retiro del nivolumab. Los inhibidores de puntos de control inmunitarios, como el

nivolumab, se asocian frecuentemente con eventos gastrointestinales adversos. La diarrea y la enterocolitis son las presentaciones más comunes y la gastritis y la esofagitis son raras. La gastritis inducida por nivolumab puede mejorar con la detención de la terapia, el uso de PPI y terapia con corticoides. Es necesario hacer prueba para infección por *H. pylori*, ya que dicha bacteria puede empeorar el curso clínico.

Responsabilidades éticas

El paciente proporcionó su consentimiento informado para recibir el tratamiento y participar en la presente investigación, lo cual cumple con las regulaciones actuales de la investigación bioética y fue autorizado por el comité institucional de ética.

Los autores declaran que el presente artículo no contiene información personal que pudiera identificar al paciente.

* Autor para correspondencia. Complejo Hospitalario de Navarra. Calle de Irunlarrea, 3, 31008, Pamplona, Navarra. Teléfono: +34 629744259

Correo electrónico: Diegoacitores132@hotmail.com
(D. Martínez-Acitores de la Mata).

<https://doi.org/10.1016/j.rgmx.2020.07.012>

0375-0906/© 2020 Asociación Mexicana de Gastroenterología. Publicado por Masson Doyma México S.A. Este es un artículo Open Access bajo la licencia CC BY-NC-ND (<http://creativecommons.org/licenses/by-nc-nd/4.0/>).



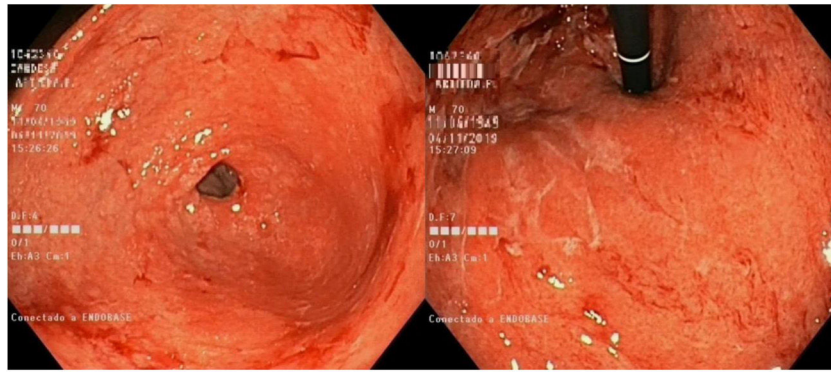


Figura 1 La esofagogastroduodenoscopia muestra exudaciones de mucosa gruesas con congestión difusa, edema y eritema, al igual que atrofia gástrica.

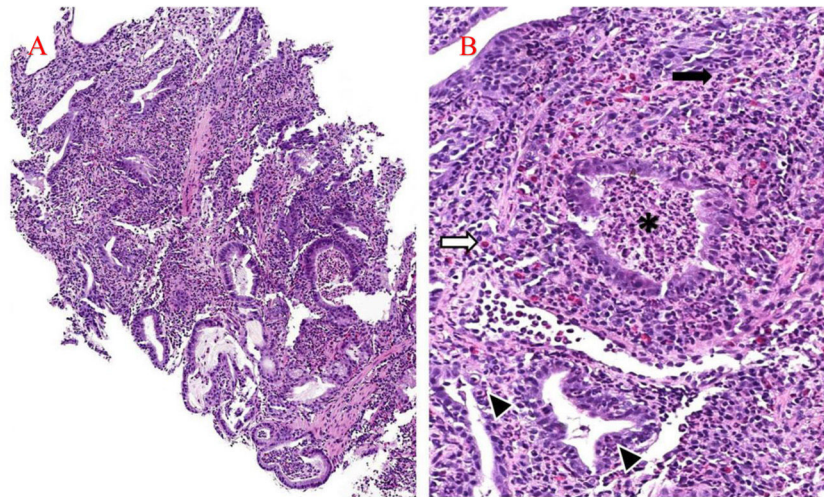


Figura 2 A) La biopsia gástrica muestra marcada distorsión arquitectónica secundaria a la presencia de infiltración inflamatoria densa dentro de la lámina propia (H&E \times 100). B) La infiltración inflamatoria se compone principalmente de neutrófilos (flecha negra) pero también hay presentes eosinófilos (flecha blanca). La criptitis (puntas de flecha) y los abscesos de cripta (asterisco) son prominentes (H&E \times 200).

Financiación

No se recibió financiamiento alguno con relación a este estudio/artículo.

Conflicto de intereses

Los autores declaran que no existió conflicto de intereses.