

3. Huonker M, Schumacher YO, Ochs A, et al. Cardiac function and haemodynamics in alcoholic cirrhosis and effects of the transjugular intrahepatic portosystemic stent shunt. *Gut*. 1999;44:743–8, <http://dx.doi.org/10.1136/gut.44.5.743>.
 4. Kovács A, Schepke M, Heller J, et al. Short-term effects of transjugular intrahepatic shunt on cardiac function assessed by cardiac MRI: Preliminary results. *Cardiovasc Intervention Radiol*. 2010;33:290–6, <http://dx.doi.org/10.1007/s00270-009-9696-2>.
 5. Wannhoff A, Hippchen T, Weiss CS, et al. Cardiac volume overload and pulmonary hypertension in long-term follow-up of patients with a transjugular intrahepatic portosystemic shunt. *Aliment Pharmacol Ther*. 2016;43:955–65, <http://dx.doi.org/10.1111/apt.13569>.
 6. Cazzaniga M, Salerno F, Pagnozzi G, et al. Diastolic dysfunction is associated with poor survival in patients with cirrhosis with transjugular intrahepatic portosystemic shunt. *Gut*. 2007;56:869–75, <http://dx.doi.org/10.1136/gut.2006.102467>.
 7. Pudil R, Praus R, Hulek P, et al. Transjugular intrahepatic portosystemic shunt is associated with significant changes in mitral inflow parameters. *Ann Hepatol*. 2013;12:464–70.
 8. Modha K, Kapoor B, Lopez R, et al. Symptomatic heart failure after transjugular intrahepatic portosystemic shunt placement: incidence. Outcomes and predictors. *Cardiovascular Intervention Radiol*. 2018;41:564–71, <http://dx.doi.org/10.1007/s00270-017-1848-1>.
 9. Badano LP, Muraru D, Enriquez-Sarano M, et al. Assessment of functional tricuspid regurgitation. *Eur Heart J*. 2013;34:1875–85, <http://dx.doi.org/10.1093/eurheartj/ehs474>.
- B. Valdivia-Correa^a, V. Reynier-Garza^b, N. Chávez-Tapia^a, G. Alanis-Estrada^b y D. Araiza-Garaygordobil^{b,*}
- ^a *Departamento de Gastroenterología, Clínica y Fundación Médica Sur, Ciudad de México, Ciudad de México, México*
^b *Unidad Coronaria, Instituto Nacional de Cardiología Ignacio Chávez, Ciudad de México, México*
- * Autor para correspondencia. Juan Badiano 1, Sección XVI Tlalpan, Ciudad de México. Teléfono: 55 2895 6977. Correo electrónico: dargaray@gmail.com (D. Araiza-Garaygordobil).
- <https://doi.org/10.1016/j.rgmx.2020.04.009>
 0375-0906/ © 2020 Asociación Mexicana de Gastroenterología. Publicado por Masson Doyma México S.A. Este es un artículo Open Access bajo la licencia CC BY-NC-ND (<http://creativecommons.org/licenses/by-nc-nd/4.0/>).

Carcinoma hepatocelular asociado con el uso de la terapia antiviral de acción directa para virus de hepatitis C: reporte de dos casos



Hepatocellular carcinoma associated with direct-acting antiviral therapy for hepatitis C virus: A report of two cases

El carcinoma hepatocelular (CHC) es la quinta neoplasia más común a nivel mundial, y el virus de la hepatitis C (VHC) es la causa principal, condicionando un riesgo del 3 al 7% por año, en pacientes con cirrosis hepática (CH)¹. En la era del interferón pegilado (PEG-IFN), la respuesta viral sostenida (RVS) era de aproximadamente el 50%, y se asociaba a una disminución del 0.5 al 1% por año en la incidencia del CHC en pacientes con CH que alcanzaron RVS².

La introducción de la terapia con antivirales de acción directa (AAD) se asoció con una tasa de RVS mayor al 90%, con un impacto positivo en el curso de la enfermedad, lo cual redujo los efectos adversos en pacientes en una etapa más avanzada de la enfermedad³. A pesar de los resultados prometedores de la terapia con AAD, algunos reportes sugieren que podría incrementar el riesgo de ocurrencia y recurrencia de CHC⁴, motivo para presentar los 2 casos siguientes (tabla 1).

Caso 1

Masculino de 66 años con CH secundaria a VHC diagnosticada en 2014. En una resonancia magnética (RM) realizada ese año, se detectó una lesión de 7.3 cm en el segmento VII, mostrando comportamiento típico de CHC, por lo que fue sometido a embolización transarterial (TAE, por sus siglas en inglés). En el año 2015, requirió nuevamente TAE, después

de la cual tuvo una respuesta radiológica completa (RRC) (fig. 1a-c) y permaneció en observación. En marzo de 2017, el paciente logró RVS con la terapia de AAD. Un estudio de imagen de control posterior a la RVS mostró que la lesión había progresado, con invasión vascular (fig. 1d-f).

Caso 2

Femenino de 74 años con diagnóstico de CH secundaria a VHC diagnosticada en 2016. Recibió terapia con AAD, sin evidencia de lesiones en ultrasonido previo a iniciar terapia. Tras lograr RVS cursó con colecistitis aguda, por lo cual se le realizó una tomografía que reveló 2 lesiones, una de 7 mm que presentaba comportamiento típico de CHC y otra de 1.7 cm sin forzamiento con medio de contraste (fig. 1). Se realizó una biopsia a la lesión de mayor tamaño que reportó CHC. La paciente se sometió a ablación por radiofrecuencia (RFA, por sus siglas en inglés), y 2 meses después, la lesión creció de 7 mm a 2.5 cm (fig. 1h).

A pesar de que el desarrollo y la recurrencia del CHC observados en los reportes de nuestros casos parecen estar asociados con la terapia AAD, la evidencia de estudios recientes no ha mostrado dicha asociación. En un estudio de cohorte que incluyó 33,137 pacientes, Mun et al. evaluaron el riesgo para desarrollar CHC *de novo* posterior a la terapia, y concluyeron que no existían diferencias significativas en el riesgo para CHC tras el tratamiento con AAD⁵. Dichos resultados fueron consistentes con los casos *de novo* y recurrencia en una revisión sistemática y metaanálisis de Rutledge et al. que incluyó 138 estudios (n = 177,512)⁶.

Se evaluó el impacto de los AAD en pacientes sometidos a trasplante hepático, en cohortes de centros europeos y latinoamericanos, en ambos estudios no se reportó evidencia de incremento en la progresión de pacientes en lista de espera o incremento en la recurrencia después del trasplante^{7,8}.

Tabla 1 Resumen de casos clínicos

Caso	Edad	Sexo	Genotipo VHC	PCR IU/ml	AAD	Duración del tratamiento	RVS	Tamaño de tumor	TLR
1	66	M	1b	2,900,000	Sofosbuvir Ledipasvir	24 semanas	Sí	7.3 cm segmento VIII	TAERFA
2	74	F	1b	3,292,886	Sofosbuvir Ledipasvir	12 semanas	Sí	1.7 cm segmento VI 0.7 cm segmento V	RFA

AAD: antivirales de acción directa; F: femenino; M: masculino; PCR: reacción en cadena de la polimerasa; RFA: ablación por radiofrecuencia; RVS: respuesta viral sostenida; TAE: embolización transarterial; TLR: terapia locorregional; VHC: virus de la hepatitis C.

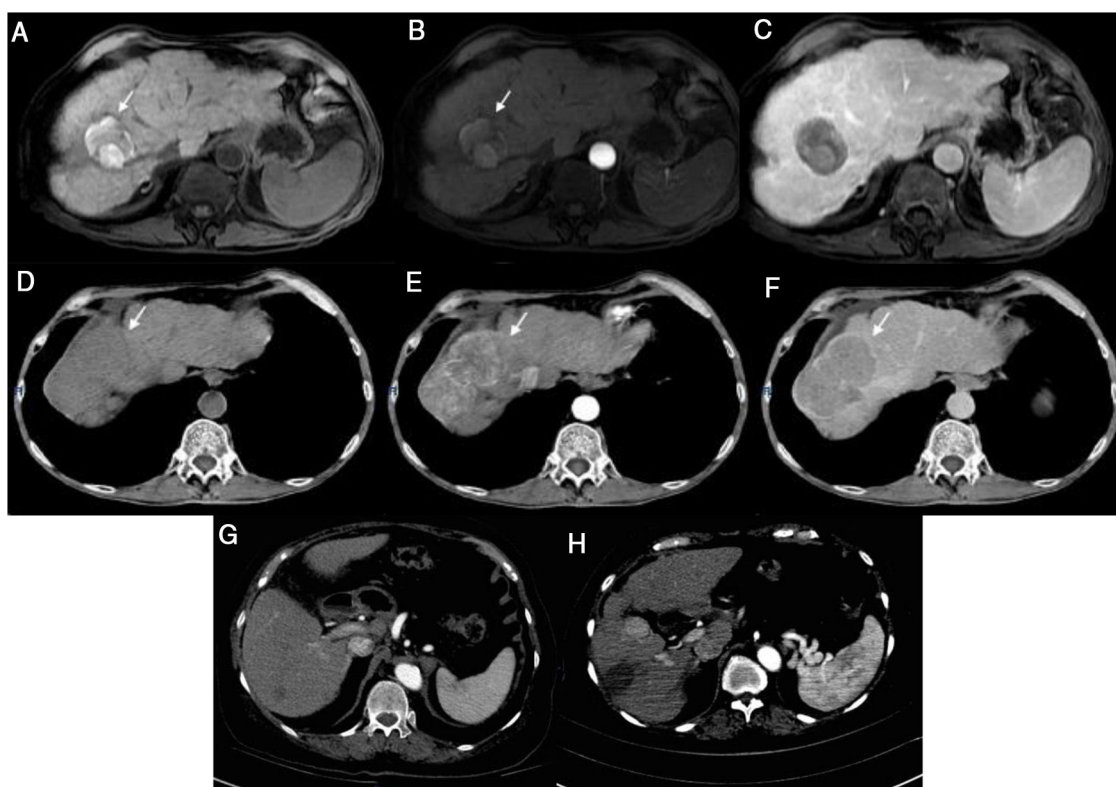


Figura 1 Caso 1) Imagen por resonancia magnética (RM: T1 imagen Fat-Sat muestra hiperintensidad del tumor en segmento VII secundaria a necrosis sin reforzamiento en fase arterial, y sin evidencia de nuevas lesiones en fase venosa (a-c). El tumor observado en la RM previa, muestra ahora actividad e incremento en el tamaño (d-f). Caso 2) Tomografía computarizada (TC): lesión de 7 mm con realce y una lesión de 17 mm con comportamiento típico (g). La imagen de control 2 meses posterior a la ablación por radiofrecuencia muestra crecimiento de 7 a 25 mm, con una imagen típica de CHC (h).

La controversia derivada de análisis previos parece estar relacionada con el diseño metodológico de los estudios.

Actualmente, el beneficio de tratar a pacientes con AAD es claro y se ha asociado con disminución en la mortalidad por todas las causas⁹. Incluso se han desarrollado puntajes de propensión con la finalidad de estratificar el riesgo de CHC en pacientes que se han sometido a terapia con AAD¹⁰.

Responsabilidades éticas

La presente carta científica cumple con las regulaciones bioéticas de investigación. El artículo fue autorizado por el Comité de Ética del Instituto Nacional de Ciencias Médicas y Nutrición Salvador Zubirán. Los pacientes no pueden ser identificados o reconocidos por medio de las imágenes o datos contenidos en el presente artículo.

Financiación

No se recibió financiación para la realización de este artículo.

Conflicto de intereses

Los autores declaran que no existió conflicto de intereses.

Referencias

1. Jemal A, Ward EM, Johnson CJ, et al. Annual report of the nation on the status of Cancer, 1975-2014, featuring survival. *J Natl Cancer Inst.* 2017;109:djx030, <http://dx.doi.org/10.1093/jnci/djx030>.
2. D'Ambrosio R, Della Corte C, Colombo M. Hepatocellular carcinoma in patients with a sustained response to anti-hepatitis C therapy. *Int J Mol Sci.* 2015;16:19698–712, <http://dx.doi.org/10.3390/ijms160819698>.
3. Grandhe S, Frenette CT. Occurrence and recurrence of hepatocellular carcinoma after successful direct-acting antiviral therapy for patients with chronic hepatitis C virus infection. *Gastroenterol Hepatol (N Y).* 2017;13:421–5.
4. Reig M, Mariño Z, Perelló C, et al. Unexpected early tumor recurrence in patients with HCV-related HCC undergoing interferon-free therapy. *J Hepatol.* 2016;65:719–26, <http://dx.doi.org/10.1016/j.jhep.2016.04.008>.
5. Mun EJ, Green P, Berry K, et al. No difference between direct-acting antivirals for hepatitis C in hepatocellular carcinoma risk. *Eur J Gastroenterol Hepatol.* 2019;31:47–52.
6. Rutledge SM, Zheng H, Li DK. No evidence for higher rates of hepatocellular carcinoma after direct-acting antiviral treatment: A meta-analysis. *Hepatoma Res.* 2019;5:31, <http://dx.doi.org/10.20517/2394-5079.2019.19>.
7. Belli LS, Perricone G, Adam R, et al. Impact of DAAs on liver transplantation: Major effects on the evolution of indications and results. An ELITA study based on the ELTR registry. *J Hep.* 2018;69:810–7, <http://dx.doi.org/10.1016/j.jhep.2018.06.010>.

8. Piñero F, Boin I, Chagas A, et al. Direct-Acting antivirals and hepatocellular carcinoma: No evidence of higher wait-list progression or posttransplant recurrence. *Liver Transpl.* 2020;26:640–50, <http://dx.doi.org/10.1002/lt.25744>.
9. Carrat F, Fonatine H, Dorival C, et al. Clinical outcomes in patients with chronic hepatitis C after direct-acting antiviral treatment: A prospective cohort study. *Lancet.* 2019;393:1453–64, [http://dx.doi.org/10.1016/S0140-6736\(18\)32111-1](http://dx.doi.org/10.1016/S0140-6736(18)32111-1).
10. Tani J, Morishita A, Sakamoto T, et al. Simple scoring system for prediction of hepatocellular carcinoma occurrence after hepatitis C virus eradication by direct-acting antiviral treatment: All Kagawa liver disease group study. *Oncol Lett.* 2019;19:2205–12, <http://dx.doi.org/10.3892/ol.2020.11341>.

R. Tapia-Sosa^a, F. Hernández-Cabral^a, A. Gabutti^b, V.M. Páez-Zayas^c e I. García-Juárez^{a,*}

^a *Departamento de Gastroenterología, Instituto Nacional de Ciencias Médicas y Nutrición Salvador Zubirán, Ciudad de México, México*

^b *Departamento de Imagenología, Instituto Nacional de Ciencias Médicas y Nutrición Salvador Zubirán, Ciudad de México, México*

^c *Departamento de Donación y Trasplantes, Hospital General de México «Dr. Eduardo Liceaga», Ciudad de México, México*

* Autor para correspondencia. Vasco de Quiroga 15, Colonia Belisario Domínguez, Sección XVI. C.P. 14080. Ciudad de México. Teléfono: 55 5487 0900.

Correo electrónico: drinter77@gmail.com (I. García-Juárez).

<https://doi.org/10.1016/j.rgm.2020.04.008>
0375-0906/ © 2020 Asociación Mexicana de Gastroenterología. Publicado por Masson Doyma México S.A. Este es un artículo Open Access bajo la licencia CC BY-NC-ND (<http://creativecommons.org/licenses/by-nc-nd/4.0/>).

Síndrome de ligamento arcuato medio como causa poco frecuente de dolor abdominal crónico



Median arcuate ligament syndrome as a rare cause of chronic abdominal pain

Presentamos el caso de un varón de 66 años con antecedente quirúrgico de funduplicatura laparoscópica en 1995 y colecistectomía laparoscópica en 1996. Acudió al departamento de urgencias por presentar dolor en epigastrio, el cual refiere como tipo transfixivo, pulsátil de moderada intensidad y de predominio, náusea, vómito, dolor asociado a la ingesta de alimentos, malestar general o cambio en el patrón evacuatorio. Refirió haber presentado el mismo dolor desde hace 20 años, por lo cual fue valorado en múltiples ocasiones por diversos gastroenterólogos, a través de procedimientos endoscópicos y tomografías sin llegar a un diagnóstico certero, siendo la última vez hace 2 años. A la exploración física presentó signos vitales normales, se encontró un soplo

en región epigástrica, sin ningún dato de irritación peritoneal. Se realizó una angiogramografía contrastada, donde se observó una disminución en el calibre del origen del tronco celiaco de segmento corto con angulación superior casi total del tronco celiaco a expensas de ligamento arcuato medio (figs. 1A y B) Se realizó posteriormente un ultrasonido doppler, donde se observó una velocidad sistólica de 582 cm/s en la exhalación (valor normal: menor de 350 cm/s), así como una diferencia en la velocidad de flujo en la inspiración. Se realizó inicialmente canulación endovascular del tronco celiaco a través de arteria humeral por parte del servicio de cirugía vascular, identificando angulación importante del tronco celiaco (fig. 2A), posteriormente, por parte de cirugía general se realizó procedimiento laparoscópico encontrando fibrosis y adherencias a nivel de los pilares diafragmáticos. Se disecó hasta identificar el tronco celiaco el cual se encontraba comprimido extrínsecamente por ligamento arcuato medio (fig. 2B). Se liberó observando su trifurcación y se corroboró por arteriografía su correcta liberación y mejoría en el flujo. El paciente fue egresado en su segundo día postoperatorio, tolerando la vía oral, sin dolor y con una mejora