

Resección laparoscópica-endoscópica transgástrica (intraluminal) de lesiones subepiteliales cardiales. Serie de casos



Laparoscopic-endoscopic transgastric (intraluminal) resection of subepithelial lesions in the cardia. A case series

Alrededor de una quinta parte de las lesiones subepiteliales (LS) gástricas se corresponden con leiomiomas¹. Las de ubicación cardial o próximas a la unión esófago-gástrica (UEG) son quirúrgicamente exigentes, asociándose a riesgos de estenosis, fugas o alteraciones fisiológicas postoperatorias. En la actualidad, gran parte de estas lesiones pueden ser resecadas empleando disección endoscópica submucosa (DES), técnica iniciada en Asia y posteriormente difundida al resto del mundo. En Latinoamérica la experiencia con este procedimiento continúa en desarrollo. La morbilidad asociada a la resección de LS empleando DES va del 6.7 a 55.4%, incluyendo hemorragias, perforaciones, enfisema subcutáneo, neumomediastino y fístulas secundarias a falla en el cierre de los planos incididos². De igual forma, la manipulación de lesiones mayores a 40 mm puede resultar compleja y terminar en resecciones incompletas^{3,4}. La combinación de la videoendoscopia flexible (VEF) y la laparoscopia transgástrica intraluminal (LTGI) plantea una alternativa terapéutica y una estrategia de especial interés para su tratamiento.

Describimos la técnica empleada y evaluamos los resultados de la resección de LS cardiales, en tres pacientes intervenidos entre junio 2012 y octubre 2017. Expresamos las variables en valores absolutos y calculamos la media aritmética y el rango de las variables continuas. Describimos las variables categóricas en frecuencia. Incluimos evaluación clínica preoperatoria, videoendoscopia digestiva, TC-Abdominal trifásica, ultrasonido endoscópico y citología por punción, esta última compatible con leiomiomas en los casos 2 y 3. Las características de cada paciente se detallan en la [tabla 1](#). Otros factores puntuales que motivaron la indicación quirúrgica, fueron la duda diagnóstica en la citología por punción, sin posibilidad de costear los gastos de su repetición (caso 1) y ante la posibilidad de crecimiento, la insistencia de los pacientes en la resección de una lesión «tumoral» de localización «difícil», decisión respaldada por el gastroenterólogo tratante.

Bajo anestesia general, colocamos tres puertos abdominales y realizamos laparoscopia exploradora. Verificamos endoscópicamente la localización de las lesiones, fijamos el estómago a la pared abdominal con riendas de sutura y bajo control endoscópico, mediante transiluminación, introducimos los trócares transgástricos evitando los vasos de su pared. Empleamos diatermia en la disección, extrajimos las lesiones a través de la boca y rafiamos la mucosa con sutura sintética absorbible. Al finalizar, realizamos prueba neumática y verificamos endoscópica y laparoscópicamente el cierre de los portales gástricos. Todas las lesiones fueron de crecimiento endofítico y el resultado de la inmunohistoquímica fue compatible con leiomiomas (anticuerpos Caldesmon y Actina positivos) ([fig. 1](#)). El tiempo quirúrgico

fue de 131.6 minutos promedio y la pérdida hemática de 16.6 cc. Observamos un evento adverso en un caso ([tabla 1](#)). Los esofagogramas postoperatorios descartaron fugas, posterior a lo cual se inició la vía oral y se indicó el egreso. No observamos complicaciones postoperatorias tempranas o tardías y el seguimiento fue de 57 meses en promedio.

Los abordajes quirúrgicos de mínimo acceso han sido adaptados a la localización y características propias de cada órgano y tipo de lesión en particular. Diversos grupos han empleado la combinación de la VEF y la LTGI demostrando beneficios adicionales a los ofrecidos por las resecciones quirúrgicas o totalmente endoscópicas⁵, sobre todo en aquellas lesiones grandes, las localizadas en el cardias, curva menor o antro u originadas en las capas profundas de la pared gástrica⁶; así como también, resulta una alternativa terapéutica en centros en donde la experiencia en endoscopia de tercer espacio no ha sido desarrollada (como en nuestro caso). La combinación de ambos abordajes contribuye a ampliar la perspectiva del cirujano al contar con una visión simultánea interna y externa del órgano. La triangulación de los instrumentos laparoscópicos en el interior de la cámara gástrica permite controlar las maniobras de disección y resección y brinda seguridad durante la rafia de los defectos, efectuándose del mismo modo el sellado de vasos o el cierre con clips, suturas o autosuturas. A su vez y ante una eventual perforación o hemorragia, el tratamiento puede realizarse empleando laparoscopia o endoscopia.

Según Ntourakis y Mavrogenis⁵, las técnicas de uso simultáneo de la videoendoscopia y la laparoscopia se agrupan en tres categorías, de acuerdo al papel desempeñado por estos métodos: a) resección videoendoscópica asistida por laparoscopia, b) resección laparoscópica asistida por videoendoscopia y c) resección combinada laparoscópica-endoscópica. Incluimos el procedimiento realizado en nuestros pacientes dentro del segundo grupo anteriormente mencionado, técnica inicialmente descrita por Ohashi⁷ y en la cual los puertos laparoscópicos transgástricos pueden utilizarse en número variable, emplearse un puerto único o combinar la videoendoscopia flexible con el uso del robot, logrando beneficios adicionales a los ofrecidos por la cirugía robótica. En los pacientes descritos la combinación de la VEF y la LTGI resultó una estrategia eficaz y segura para la resección de LS cardiales. El empleo conjunto de ambos procedimientos potenció las ventajas de su uso individual.




Responsabilidades éticas

El procedimiento quirúrgico fue explicado a cada uno de los pacientes. Obtuvimos consentimiento informado, tanto para el acto quirúrgico, como para la publicación de imágenes (estos documentos obran en poder del autor de correspondencia), siguiendo los protocolos de nuestro centro de trabajo sobre publicación de datos de pacientes, preservándose su anonimato. Declaramos no haber realizado experimentos en seres humanos.

Financiación

Los autores no recibimos ningún tipo de financiación para la realización del presente trabajo.

Tabla 1 Serie de pacientes con resección laparoscópica-endoscópica de lesiones subepiteliales cardiales. Características clínicas, hallazgos en estudios de extensión y resultados postoperatorios

Paciente	Sexo/edad	IMC (kg/m ²)	Ultrasonido endoscópico	Indicación quirúrgica	Procedimientos adicionales	Esquema de ubicación de la lesión	Tiempo quirúrgico	Pérdida hemática	Eventos adversos intraoperatorios	Seguimiento (meses)
1	M 45°a.	31	Lesión subepitelial. Origen: muscular propia, 20°mm. No afecta submucosa, ni serosa	Duda diagnóstica en la citología por punción (sin posibilidad de repetir)	Colecistectomía Lap. Hernioplastia umbilical	Hora 5 ≤°1°cm de UEG 	160°min	25°cc	No	80
2	F 58°a.	36	Lesión mesenquimática, calcificada, Origen: muscular propia, 19°mm	Duplicación del tamaño de la lesión (último año seguimiento)	No	Hora 9 2°cm UEG 	90°min	5°cc	Hematoma en curva menor gástrica (autolimitado)	75
3	F 53°a.	29	Lesión submucosa. Origen: muscular propia, con área de necrosis en su interior, 40°×°20°mm Extensión: hasta la serosa (sin infiltrarla)	Disfagia. Tamaño de la lesión	Retiro endoscópico de prótesis pancreática	Hora 3 Sobre la UEG 	145°min	20°cc	No	16

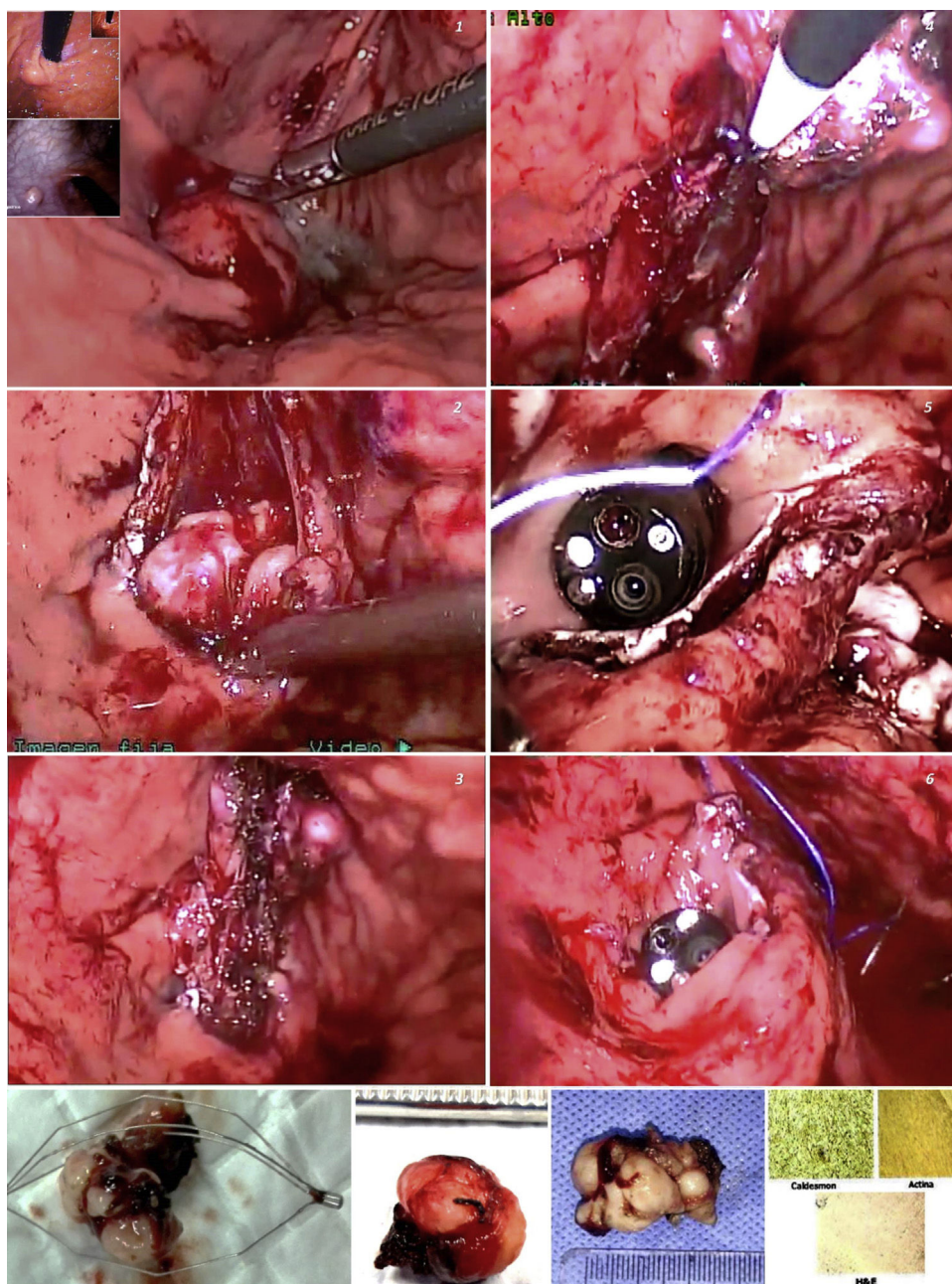


Figura 1 Resección de lesiones subepiteliales cardiales empleando cirugía láparo-endoscópica transgástrica, intraluminal A) Lesiones extraídas e inmunohistoquímica B).

Conflicto de intereses

Declaramos no tener conflicto de intereses.

Referencias

1. Barajas-Gamboa JS, Acosta G, Savides TJ, et al. Laparo-endoscopic transgastric resection of gastric submucosal tumors. *Surg Endosc.* 2015;29:2149–57, <http://dx.doi.org/10.1007/s00464-014-3910-2>.
2. Peng W, Tan S, Huang S, et al. Efficacy and safety of submucosal tunneling endoscopic resection for upper gastrointestinal submucosal tumors with more than 1-year'

follow-up: a systematic review and meta-analysis. *Scand J Gastroenterol.* 2019;54:397–406, <http://dx.doi.org/10.1080/00365521.2019.1591500>.

3. Dellatore P, Bhagat V, Kahaleh M. Endoscopic full thickness resection versus submucosal tunneling endoscopic resection for removal of submucosal tumors: a review article. *Transl Gastroenterol Hepatol.* 2019;4:45.
4. ASGE Technology Committee Aslanian HR, Sethi A, et al. ASGE guideline for endoscopic full-thickness resection and submucosal tunnel endoscopic resection. *VideoGIE.* 2019;4:343–50, <http://dx.doi.org/10.1016/j.vgje.2019.03.010>.
5. Ntourakis D, Mavrogenis G. Cooperative laparoscopic endoscopic and hybrid laparoscopic surgery for upper gastrointestinal tumors: current status. *World*

- J Gastroenterol. 2015;21:12482–97, <http://dx.doi.org/10.3748/wjg.v21.i43.12482>.
6. Balde AI, Chen T, Hu Y, et al. Safety analysis of laparoscopic endoscopic cooperative surgery versus endoscopic submucosal dissection for selected gastric gastrointestinal stromal tumors: a propensity score-matched study. *Surg Endosc.* 2017;31:843–51, <http://dx.doi.org/10.1007/s00464-016-5042-3>.
7. Ohashi S. Laparoscopic intraluminal (intra-gastric) surgery for early gastric cancer. A new concept in laparoscopic surgery. *Surg Endosc.* 1995;9:169–71, <http://dx.doi.org/10.1007/BF00191960>.

F. Pereira Graterol^{a,*}, F. Salazar Marcano^a,
Y. Venales Barrios^a y A. Caceres Cauro^b

^a *Unidad de Cirugía de Mínimo Acceso y Servicio de Cirugía General. Hospital Universitario Dr. Luis Razetti, Barcelona, Venezuela*

^b *Centro de Investigaciones en Ciencias de la Salud (CICS), Núcleo de Anzoátegui, Universidad de Oriente, Barcelona, Venezuela*

* Autor para correspondencia. Day Hospital # 5. Av. Principal de Lechería. Edo. Anzoátegui. CP: 6016. Venezuela. Teléfono: +58 4166138797. Correo electrónico: freddypereiragraterol@gmail.com (F. Pereira Graterol).

<https://doi.org/10.1016/j.rgmx.2020.05.010>
0375-0906/ © 2020 Asociación Mexicana de Gastroenterología. Publicado por Masson Doyma México S.A. Este es un artículo Open Access bajo la licencia CC BY-NC-ND (<http://creativecommons.org/licenses/by-nc-nd/4.0/>).

Síndrome de rumiación y gastroparesia: ¿entidades ligadas?



Rumination syndrome and gastroparesis: Linked entities?

El síndrome de rumiación (SR) es un trastorno funcional gastrointestinal caracterizado por una regurgitación repetitiva y sin esfuerzo de los alimentos ingeridos del estómago a la cavidad oral, seguidos ya sea de la re deglución o de escupir¹. Esto es producido por un incremento en la presión intragástrica que es generada por una contracción de la pared abdominal voluntaria y no intencionada¹. El SR parece ser subdiagnosticado debido a la falta de conocimiento por parte de los médicos, y podría ser más común en las mujeres². Fue descrito por primera vez asociado a un desarrollo mental deficiente, más en niños que en adultos³, pero ahora se reconoce como una entidad clínica no relacionada al estatus mental o la edad. La mayoría de los pacientes presentan síntomas en un rango de 10 min después de terminar una comida². La regurgitación es el síntoma más común, razón por la cual la enfermedad de reflujo gastroesofágico (ERGE) es el principal diagnóstico diferencial. A menudo se describe al reflujo con un sabor similar al del alimento recién ingerido. No se reporta dolor general, pero se han reportado síntomas posprandiales como dispepsia en hasta el 50% de los pacientes². Se ha observado pérdida de peso en aproximadamente el 40% de los pacientes, pero complicaciones como perturbaciones de electrolitos y desnutrición son mucho menos comunes². Frecuentemente, la falta de mejoría en síntomas prolongados después de terapia para ERGE, desalienta a los pacientes. El diagnóstico de SR en adultos se basa en los criterios de ROMA IV. Aunque la sospecha clínica es importante, la manometría de impedancia de alta resolución posprandial esofágica (MAR) complementa el diagnóstico, y muestra que las presiones gástricas que exceden los 30 mmHg que están asociadas con relajación esofágica superior e inferior simultánea, están aparentemente relacionadas con el retorno del material ingerido al esófago y a la boca, al igual que con síntomas del paciente¹. Se han identificado variantes de la rumiación y pueden ser

diferenciadas por patrones específicos⁴. El incremento en la presión intragástrica seguido de regurgitación es la característica más importante que distingue la rumiación de otros trastornos, como el reflujo gastroesofágico. El tratamiento debería ser multidisciplinario y basado en 3 puntos: una explicación de la condición y su mecanismo subyacente, la respiración diafragmática, y la retroalimentación visual de la actividad de los músculos relevantes en el electro-miograma (EMG). Respecto al abordaje farmacológico, los medicamentos que afectan el tono en reposo del esfínter esofágico inferior (EEI) y suprimen las relajaciones del EEI, tales como el baclofeno y un agonista GABA-B, podrían tener un rol potencialmente terapéutico. Finalmente, se ha sugerido la funduplicatura para casos refractarios⁵.

La gastroparesia se caracteriza por un vaciado gástrico retardado en ausencia de obstrucción mecánica. Los síntomas típicos son náusea y vómito⁶. La patogénesis puede resultar de una neuropatía autonómica, que afecta nervios de excitación e inhibición intrínsecos o las células intersticiales de Cajal, o de enfermedades miopáticas. Las causas más comunes son los trastornos neuropáticos tales como la diabetes, la cirugía posvagotomía y las enfermedades del tejido conectivo como la esclerodermia⁷. Cuando la afección no está justificada por una enfermedad sistémica, se le llama «gastroparesia idiopática». Las bases del tratamiento son la restauración de la hidratación, los electrolitos y la nutrición, además del tratamiento farmacológico con procinéticos y antieméticos. En los casos más severos, la nutrición enteral, la gastrostomía percutánea para vaciar el estómago o la estimulación electrogástrica podrían considerarse. Más recientemente, la piloromiotomía endoscópica por vía oral ha surgido como una nueva técnica endoscópica para tratar la gastroparesia refractaria⁸.

Presentamos el caso de una paciente de 31 años con regurgitación posprandial de largo plazo y saciedad temprana de más de 2 años. Había tenido varias hospitalizaciones previas debido a requerimientos de nutrición enteral por desnutrición. La paciente no tenía historia de trastornos alimenticios, pero su entorno familiar era conflictivo. En estudios complementarios (TC y RMI cerebral, esofagograma con bario, RMI intestinal) no se identificaron anomalías. La endoscopia esofágica superior reveló