

Figura 1 A-C) Imágenes extraídas del estudio con VCE en el que se observan multitud de pólipos de distinto tamaño y estadio evolutivo en antro, yeyuno y colon respectivamente.

la VCE como un método diagnóstico simple, eficaz, libre de radiación y con baja tasa de complicaciones en el estudio de pacientes con síndromes de poliposis gastrointestinal, a completar posteriormente con técnicas más específicas que permitan establecer un diagnóstico lo más preciso posible.

Responsabilidades éticas

Los autores declaran haberse cumplido todas las responsabilidades éticas en cuanto a protección de datos, derecho a la privacidad y consentimiento informado.

Financiación

El presente manuscrito no ha sido sometido a financiación por parte de ninguna entidad.

Conflicto de intereses

Los autores declaran no encontrarse bajo ningún conflicto de intereses.

Bibliografía

1. Beggs A, Latchford A, Vasen H, et al. Peutz-Jeghers syndrome: A systematic review and recommendations for management. *Gut*. 2010;59:975–86.
2. Tomas C, Soyer P, Dohan A, et al. Update on imaging of Peutz-Jeghers syndrome. *World J Gastroenterol*. 2014;20:10864–75.

J. García-Márquez^{a,*}, M. Valenzuela-de Damas^b
y A.M. Caballero-Mateos^a

^a Hospital Universitario San Cecilio, Granada, España

^b Hospital Universitario Virgen Macarena, Sevilla, España

* Autor para correspondencia. Hospital Universitario San Cecilio, Avenida de la Investigación s/n, 18016, Granada, España. Teléfono: 618242443
Correo electrónico: joagarmar@hotmail.com
(J. García-Márquez).

<https://doi.org/10.1016/j.rgmx.2019.10.004>

0375-0906/ © 2019 Asociación Mexicana de Gastroenterología.

Publicado por Masson Doyma México S.A. Este es un artículo Open Access bajo la licencia CC BY-NC-ND (<http://creativecommons.org/licenses/by-nc-nd/4.0/>).

Colitis ulcerosa con estenosis: un caso de progresión rápida de la enfermedad



Stricturing ulcerative colitis: a case of rapid disease progression

La colitis ulcerosa crónica inespecífica (CUCI) es considerada una enfermedad idiopática del intestino grueso que consiste en la inflamación crónica de la mucosa debida a la interacción compleja entre una predisposición genética y factores ambientales. Se reporta que la incidencia se ha mantenido estable en Norteamérica (19.2 por cada 100,000 personas) y en Europa (24.3 por cada 100,000 personas), mientras que, en áreas de incidencia baja, específicamente en países en vías de desarrollo, parece que se ha experimentado un incremento en Enfermedad Intestinal Inflamatoria (EII) que muy probablemente se debe a la industrialización¹. Los datos epidemiológicos sobre CUCI son escasos en dichos

países y es el caso en México. En un estudio nacional de cohorte recientemente publicado, el cual cubre más de 15 años (2000-2017), se reportó una incidencia de 0.16 por cada 100,000 personas-año y una prevalencia de 1.45 por cada 100,000 personas-año para CUCI en México, lo cual revela un incremento de 5.3 veces². El alcance y el curso clínico de la enfermedad pueden variar, yendo desde involucramiento rectal a pancolitis de manera continua, y la enfermedad se caracteriza por un curso de recaída y remisión. El fenotipo al momento del diagnóstico en pacientes con CUCI generalmente se divide en partes iguales entre proctitis, colitis izquierda y pancolitis. Ambos subtipos de EII, es decir la CUCI y la Enfermedad de Crohn (EC), son enfermedades crónicas que consisten en inflamación crónica con subsiguiente reparación constante de tejido. La EC presenta afectación transmural con activación de células mesenquimales y un curso subsiguiente de estenosis, mientras que en la CUCI prolongada, la cicatrización y fibrosis se limitan usualmente a la mucosa, incluyendo pseudopoliposis y fibrosis en puente⁴. Se ha reconocido un incremento en el riesgo de cáncer colorrec-

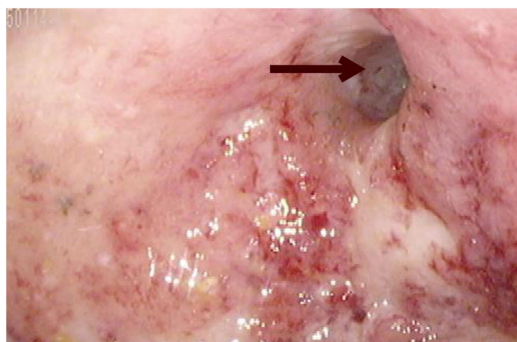


Figura 1 Estenosis de colon en colonoscopia, con mucosa ulcerada, sangrado espontáneo y pérdida de patrones vasculares y haustrales. Se identifica una estenosis que inhibe el paso del colonoscopio (flecha).

tal para CUCI, en particular con una incidencia acumulativa de 2% en 10 años, 8% en 20 años y 18% en 30 años⁵. Estos datos señalan el por qué con el diagnóstico de estenosis de colon la primera sospecha debe ser de neoplasia. Sin embargo, Edwards y Truelove, en sus artículos originales de 1964, reportaron estenosis benignas en pacientes con CUCI en 6.3% de los casos⁶. Los autores de una serie de casos grande donde estudiaron a 1156 pacientes en el Hospital Mount Sinaí entre 1959 y 1983, encontraron estenosis benignas en 42 casos (3.6%) que en su mayoría se localizaban en el colon izquierdo (68% en el recto)⁷. Más recientemente, en un estudio realizado en Portugal sobre EII los autores identificaron una prevalencia de estenosis de colon benignas del 3%⁸.

Presentamos aquí el caso de una paciente de 28 años de edad con una historia de pancolitis y dependencia de esteroides con pobre adherencia al tratamiento médico con mesalazina y azatioprina. Su historia clínica incluye múltiples brotes de CUCI, que se le diagnosticó cuando tenía 26 años de edad, requiriendo varios cursos de corticoesteroides. Su respuesta a las tiopurinas fue subóptima, aunque principalmente debido a la pobre adherencia al tratamiento. Nunca se documentó un episodio de remisión. Clínicamente, la paciente continuó presentando > cuatro evacuaciones por día, al igual que hematoquezia, por lo que requirió transfusiones de sangre en varias ocasiones. Se consideró la terapia biológica, pero antes de comenzarla, por medio de una colonoscopia de seguimiento se identificó una estenosis en el colon descendente que evitaba el paso del colonoscopio (fig. 1), complicando el curso de la enfermedad. Una enterografía por TAC reveló el estrechamiento colorrectal con pérdida de pliegues transversales y engrosamiento de la circunferencia de las paredes del colon leve y difuso, incluido el recto, el colon descendente y el colon transverso, con aumento en la densidad de grasa mesocolica y vasos hinchados. Se identificó las estenosis en el colon transverso y descendente, con una medida de 6 y 2.6 cm respectivamente. Se realizó una proctocolectomía total con ileostomía y las dos estenosis descritas anteriormente fueron observadas macroscópicamente (fig. 2). Tras el examen histopatológico se observó un infiltrado predominantemente plasmocitario con neutrófilos en las criptas. La paciente tuvo una progresión posoperatoria favorable. Actualmente la paciente vacía su bolsa de

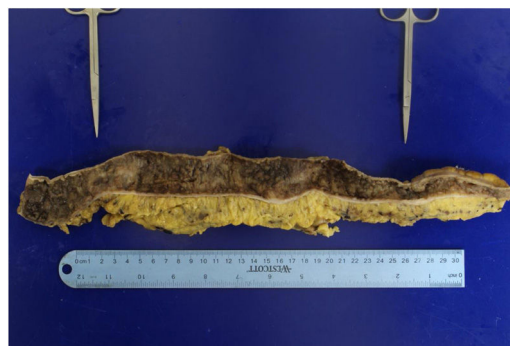

Figura 2 Colon macroscópico diseccionado. Ambas estenosis están indicadas por los forceps de metal en el colon transverso y descendente respectivamente.

recolección tres-cuatro veces por día, tolera una dieta normal y ha tenido una recuperación de peso adecuada.

La CUCI prolongada de naturaleza progresiva puede presentar complicaciones malignas en hasta 60% de los pacientes⁹. Aunque no son comunes, se ha descrito que las estenosis benignas se desarrollan hasta en 6.3% de los casos de CUCI⁶. Debido a la dificultad para descartar la malignidad, esos casos son referidos a evaluación quirúrgica. La patogénesis de estenosis en EC incluye inflamación transmural que incita la proliferación celular mesenquimal en la capa muscular. A diferencia de esto, el mecanismo en CUCI es muy probablemente causado por el engrosamiento de la mucosa muscular inducida por neutrófilos inflamatorios b-FGF-positivos¹⁰. Actualmente, el enfoque de tratamiento de pacientes con EII ha incorporado un abordaje de «tratar por objetivos», con lo cual se ha cambiado a dar mayor énfasis en los objetivos endoscópicos e histológicos y menos en los clínicos o sintomáticos. Los agentes biológicos han jugado un papel muy importante para evitar complicaciones a largo plazo³. Anteriormente, se reportaba una duración media del tiempo del comienzo de la enfermedad a la formación de estenosis de 15.6 ± 8.6 años, y una mayor duración de la enfermedad estaba asociada con malignidad^{7,10}. Nuestra paciente presentaba progresión severa de la enfermedad, con formación de estenosis benigna a solo dos años del comienzo de la enfermedad. Debido a la actual falta de marcadores para la CUCI con estenosis, el presente caso subraya la importancia de la identificación temprana y tratamiento agresivo, incluidas la información y educación del paciente, lo cual a su vez promueve la adherencia al tratamiento.

Todos los autores escribieron, editaron y aprobaron la versión final de este artículo. Se obtuvo el consentimiento informado verbal de la paciente para el reporte de caso. No se obtuvo el consentimiento informado por escrito debido a que el presente manuscrito no incluye información personal que pudiera identificar a la paciente.

Conflicto de intereses

Los autores declaran no tener ningún conflicto de intereses.

Referencias

1. Molodecky NA, Soon IS, Rabi DM, et al. Increasing incidence and prevalence of the inflammatory bowel diseases with time, based on systematic review. *Gastroenterology*. 2012;142:46–54, e42; quiz e30.
2. Yamamoto-Furusho JK, Sarmiento-Aguilar A, Toledo-Mauriño JJ, et al. Incidence and prevalence of inflammatory bowel disease in Mexico from a nationwide cohort study in a period of 15 years (2000-2017). *Medicine (Baltimore)*. 2019;98, e16291.
3. Moran C, Sheehan D, Shanahan F. The Changing Phenotype of Inflammatory Bowel Disease. *Gastroenterol Res Pract*. 2016;2016, 1619053.
4. De Dombal FT, Watts JM, Watkinson G, et al. Local complications of ulcerative colitis: stricture, pseudopolyposis, and carcinoma of colon and rectum. *Br Med J*. 1966;1:1442–7.
5. Kinugasa T, Akagi Y. Status of colitis-associated cancer in ulcerative colitis. *World J Gastrointest Oncol*. 2016;8:351–7.
6. Edwards FC, Truelove SC. The Course and Prognosis of Ulcerative Colitis. *Gut*. 1963;4:299–315.
7. Gumaste V, Sachar DB, Greenstein AJ. Benign and malignant colorectal strictures in ulcerative colitis. *Gut*. 1992;33:938–41.
8. Massinha P, Portela F, Campos S, et al. Ulcerative colitis: are we neglecting its progressive character. *GE Port J Gastroenterol*. 2018;25:74–9.
9. Herrinton LJ, Liu L, Levin TR, et al. Incidence and mortality of colorectal adenocarcinoma in persons with inflammatory bowel disease from 1998 to 2010. *Gastroenterology*. 2012;143:382–9.
10. Yamagata M, Mikami T, Tsuruta T, et al. Submucosal fibrosis and basic-fibroblast growth factor-positive neutrophils correlate with colonic stenosis in cases of ulcerative colitis. *Digestion*. 2011;84:12–21.

S.I. Scharrer-Cabello^{a,*}, A.A. Baeza-Zapata^a,
G. Herrera-Quiñones^a, C.G. Luna-Limón^b
y D.E. Benavides-Salgado^a

^a *Departamento de Gastroenterología y Endoscopia, Hospital Universitario «Dr. José E. González», Monterrey, México*

^b *Departamento de Patología Clínica, Hospital Universitario «Dr. José E. González», Monterrey, México*

* Autor para correspondencia. Hospital Universitario «Dr. José E. González», Madero y Gonzalitos S/N, 64460 Monterrey NL, México.

Correo electrónico: susanna.scharrer@gmail.com (S.I. Scharrer-Cabello).

<https://doi.org/10.1016/j.rgmx.2019.11.008>

0375-0906/ © 2020 Asociación Mexicana de Gastroenterología.

Publicado por Masson Doyma México S.A. Este es un artículo Open Access bajo la licencia CC BY-NC-ND (<http://creativecommons.org/licenses/by-nc-nd/4.0/>).