



IMAGEN CLÍNICA EN GASTROENTEROLOGÍA

La importancia de reconocer la gastritis enfisematosa a tiempo



The importance of recognizing emphysematous gastritis in time

A. Roa-Colomo*, A.M. Caballero-Mateos y P. Martínez-Tirado

Unidad de Gestión Clínica de Aparato Digestivo, Hospital Universitario Clínico San Cecilio, Granada, España

Varón de 82 años con distensión y dolor abdominal generalizado, acompañado de vómitos oscuros de aspecto retencionista y deposiciones diarreicas. En radiografía simple de abdomen (fig. 1) existe aire en pared gástrica y dilatación de asas intestinales, por lo que se solicita TC abdominal (fig. 2) donde se observa gas intramural asociado a dilatación gástrica, neumoperitoneo (fig. 3) y gas en vena porta (fig. 4). Se realiza laparotomía exploradora y se observa un estómago distendido con burbujas de gas en su serosa, sin signos de necrosis transmural ni perforación. La gastroscopia intraoperatoria muestra una mucosa necrótica-ulcerada sin sangrado espontáneo en cara posterior, cuerpo y curvatura mayor. Dados estos hallazgos se opta por no realizar ningún acto quirúrgico más. Se aísla *Lactobacillus jensenii* en hemocultivos y se trata con meropenem + linezolid. El paciente evoluciona favorablemente con mejoría en TC abdominal de control, recibiendo el alta hospitalaria. La gastritis enfisematosa es una patología rara producida por la translocación de microorganismos productores de gas dentro de las paredes gástricas. Hasta en un 42.4%¹ de los casos no es posible aislar el causante y conlleva una mortalidad de hasta el 60%². El TC es la prueba diagnóstica de elección, siendo fundamental el diagnóstico precoz y un tratamiento de soporte vital con antibioterapia

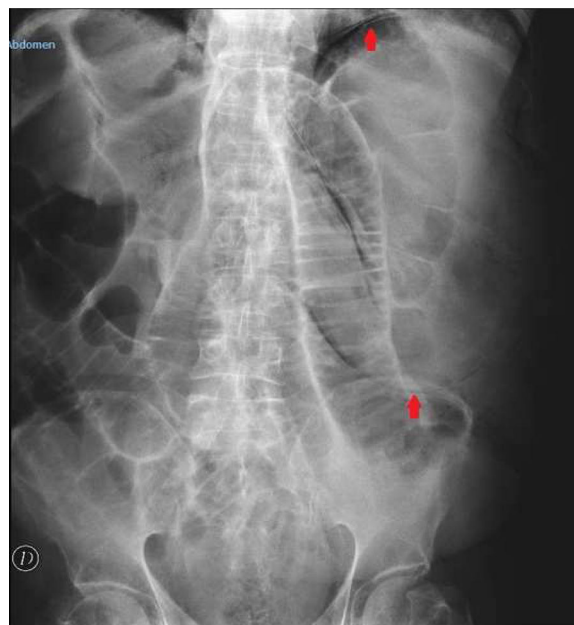


Figura 1 Radiografía simple de abdomen: se observa dilatación gástrica con gas intramural (flechas) y dilatación de asas de intestino delgado.

* Autor para correspondencia. Hospital Universitario Clínico San Cecilio. Av. De la Investigación, s/n, 18016 Granada (España)
Correo electrónico: amparo.roa.colomo@gmail.com
(A. Roa-Colomo).

de amplio espectro. Se reserva la cirugía cuando existe falta de respuesta al tratamiento conservador, sepsis severa o perforación gástrica³.

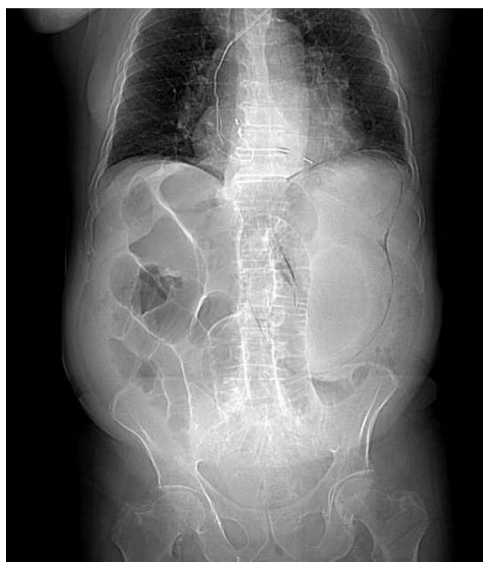

Figura 2 Luminograma de TC abdominal con contraste iv. Se observa gas intraparietal que dibuja la silueta del estómago dilatado, así como dilatación de asas intestinales.

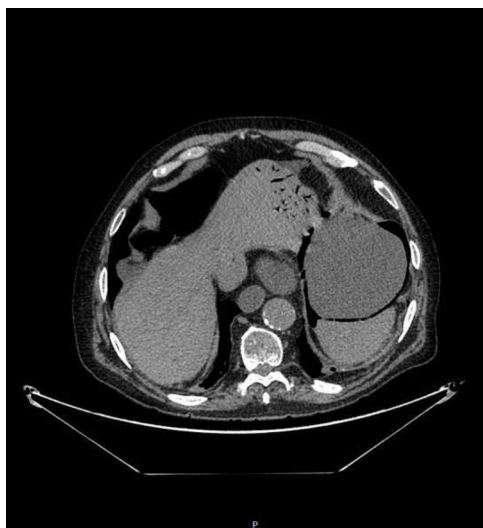


Figura 3 Corte axial de TC abdominal con contraste iv: se observa gas intraparietal en el estómago en abundante cuantía. Dilatación de asas de intestino delgado con un calibre máximo de 4.3 cm. Neumoperitoneo en moderada cantidad adyacente a cuerpo gástrico y pared abdominal anterior.

Consideraciones éticas

Los autores declaran que para esta investigación no se han realizado experimentos en seres humanos ni en animales, y se han seguido los protocolos de su centro de trabajo sobre la publicación de datos de pacientes y que se ha preservado en todo momento su anonimato haciendo valer que el

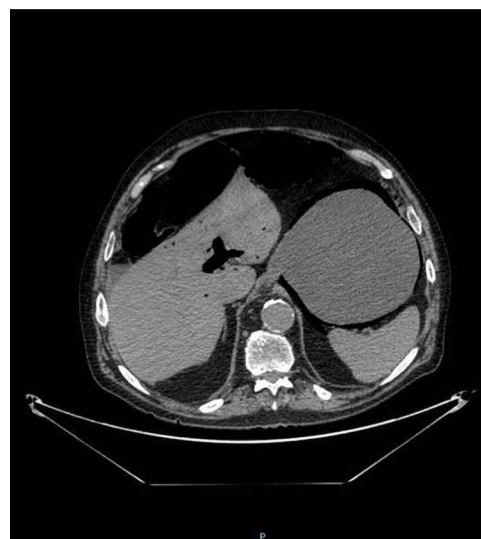


Figura 4 Corte axial de TC abdominal con contraste iv: se visualiza abundante gas en vena porta (neumatosis portal).

artículo presentado no contiene información personal que permita identificar a los pacientes. Los autores han obtenido el consentimiento informado del paciente referido en el artículo. Este documento obra en poder del autor de correspondencia. Asimismo, la investigación cumple con la normativa vigente en investigación bioética, se ha actuado atendiendo a los protocolos y de acuerdo con el paciente y su familia.

Financiación

El presente manuscrito no ha sido sometido a financiación por parte de ninguna entidad.

Conflicto de intereses

Los autores declaran no encontrarse bajo ningún conflicto de intereses.

Referencias

1. Nasser H, Ivanics T, Leonard-Murali S, et al. Emphysematous gastritis: a case series of three patients managed conservatively. *Int J Surg Case Rep.* 2019;64:80–4, <http://dx.doi.org/10.1016/j.ijscr.2019.09.046>.
2. Asharaf A, Desai P, Sanati M. Emphysematous gastritis. *J Am Osteopath Assoc.* 2019;119:848, <http://dx.doi.org/10.7556/jaoa.2019.140>.
3. Nemaakayala DR, Rai MP, Rayamajhi S, et al. Role of conservative management in emphysematous gastritis. *BMJ Case Rep.* 2018;2018, <http://dx.doi.org/10.1136/bcr-2017-222118>, bcr-2017222118.