

5. Chen H, Siwo EA, Khu M, et al. Current trends in the management of Mirizzi syndrome: A review of literature. *Medicine (Baltimore)*. 2018;97:e9691, <http://dx.doi.org/10.1097/MD.0000000000009691>.
6. Ödemiş B, Arhan M, Parlak E, et al. Endoscopic removal of gallstones through a cholecystoduodenal fistula. *Gastrointest Endosc*. 2009;69:339–40, <http://dx.doi.org/10.1016/j.gie.2008.09.006>.
7. Bhandari S, Bathini R, Sharma A, et al. Usefulness of single-operator cholangioscopy-guided laser lithotripsy in patients with Mirizzi syndrome and cystic duct stones: Experience at a tertiary care center. *Gastrointest Endosc*. 2016;84:56–61, <https://doi.org/10.1016/j.gie.2015.12.025>.
8. Nuño-Guzmán CM, Marin-Contreras ME, Figueroa-Sanchez M, et al. Gallstone ileus, clinical presentation, diagnostic and treatment approach. *World J Gastrointest Surg*. 2016;8:65, [10.4240/wjgs.v8.i1.65](https://doi.org/10.4240/wjgs.v8.i1.65).

A.A. Baca-Arzaga^a, A. Navarro-Chávez^b,
A. Galindo-Jiménez^b, J. Garza-Vega^b
y E. Flores-Villalba^{a,b,c,*}

^a *Escuela de Medicina, Tecnológico de Monterrey, Monterrey, México*

^b *Departamento de Cirugía General, Hospital Regional ISSSTE, Monterrey, México*

^c *Escuela Nacional de Ingeniería, Tecnológico de Monterrey, Monterrey, México*

* Autor para correspondencia. Av. Batallón de San Patricio 112, Real San Agustín, 66278 San Pedro Garza García, N.L. 81 8888 0310
Correo electrónico: eduardofloresvillalba@tec.mx
(E. Flores-Villalba).

<https://doi.org/10.1016/j.rgm.2020.01.003>

0375-0906/ © 2020 Asociación Mexicana de Gastroenterología. Publicado por Masson Doyma México S.A. Este es un artículo Open Access bajo la licencia CC BY-NC-ND (<http://creativecommons.org/licenses/by-nc-nd/4.0/>).

Gastroenterostomía guiada por ultrasonido endoscópico en obstrucción al flujo de salida gástrico (con vídeo)



Endoscopic ultrasound-guided gastroenterostomy in gastric outlet obstruction (with video)

Recientemente, la gastroenterostomía guiada por ultrasonido endoscópico (GE-USE) se ha convertido en un procedimiento alternativo a la cirugía en el tratamiento de la obstrucción al tracto de salida gástrico (OTSG), principalmente en pacientes que no son candidatos a cirugía o a la colocación endoscópica de una prótesis duodenal¹.

Presentamos el caso de un hombre de 56 años de edad con diagnóstico de cáncer de páncreas avanzado y con intolerancia a la vía oral secundaria a estenosis duodenal por infiltración tumoral. Se le realizó una gastroyeyunostomía guiada por ultrasonido endoscópico (GY-USE) como parte de su tratamiento paliativo.

Inicialmente con un gastroscopio terapéutico se aspiró el contenido gástrico y se identificó el sitio de estenosis, por lo que con un catéter introductor 8.5Fr (Oasis® One Action Stent Introduction System, Cook Medical, EE. UU.) se introdujo una guía hidrofílica 0.035'' (Jagwire™ Straight Tip, Boston Scientific, EE. UU.) a través de la estenosis (fig. 1A). Cuando la guía avanzó por delante del ángulo de Treitz, se retiraron el catéter introductor y el gastroscopio, dejando la guía hidrofílica en yeyuno. A través de esta, se introdujo una sonda de drenaje nasobiliar 7 Fr (Cook Medical, EE. UU.) para instilar aproximadamente 800 cc de agua inyectable (fig. 1 B). Se administraron 20 mg de butilioscina intravenosa para disminuir el movimiento peristáltico y se introdujo el ecoendoscopio lineal (GF-UCT180 Olympus Medical Systems, Tokio, Japón). Mediante el rastreo ecoendoscópico transgástrico se identificó el asa yeyunal con agua en su interior y se corroboró mediante fluoroscopia su cer-

canía con el drenaje nasobiliar. Finalmente, se instilaron 30 cc de medio de contraste con azul de metileno para opacar el asa yeyunal diana. Se realizó la gastroyeyunostomía con la prótesis de aposición luminal con electrocauterio (Hot AXIOS™ Stent 20 × 10 mm, Boston Scientific, EE. UU.) mediante punción directa (sin guía) y con diatermia (fig. 1 C y D). Se corroboró la salida de azul de metileno por visión endoscópica (fig. 2 A y B) y finalmente por fluoroscopia (figs. 2 C y D).

Fritscher-Ravens et al., en 2002, presentaron por primera vez la técnica de GE-USE en un modelo animal², pero el desarrollo de dicho procedimiento y la aplicación en humanos se pudo completar hasta la creación de dispositivos especiales algunos años después. En 2012, Binmoeller y Shah, utilizando una prótesis de aposición luminal, publicaron la factibilidad del procedimiento en 5 cerdos³. En años recientes se han descrito 2 técnicas principales para su realización, la punción directa y la asistida por balón (es)^{1,4}. En un estudio multicéntrico que incluyó a 74 pacientes compararon ambas técnicas, siendo igualmente efectivas, pero con menor duración del procedimiento para la técnica directa⁵.

Actualmente, la principal indicación para la GE-USE es la OTSG por obstrucción de la región antro-pilórica, así como de la primera, segunda y tercera porción del duodeno. Las contraindicaciones son: obstrucción en el cuerpo gástrico, obstrucción de la primera porción del yeyuno o cuarta porción del duodeno si el yeyuno proximal no puede ser alcanzado, ascitis de gran volumen e incluso várices perigástricas que no permitan una ventana adecuada^{4,6}.

Nosotros usamos una técnica híbrida, producto de la experiencia del grupo de Manuel Pérez-Miranda en Valladolid, España. En ella, avanzamos un catéter de drenaje nasobiliar (sin balón) a través de una guía hidrofílica hasta el asa diana para permitir su llenado con agua o solución salina. Finalmente, adicionamos medio de contraste y azul de metileno como métodos de seguridad. El uso de un catéter nasobiliar puede incrementar costos, pues se puede instilar agua, medio de contraste y azul de metileno direc-

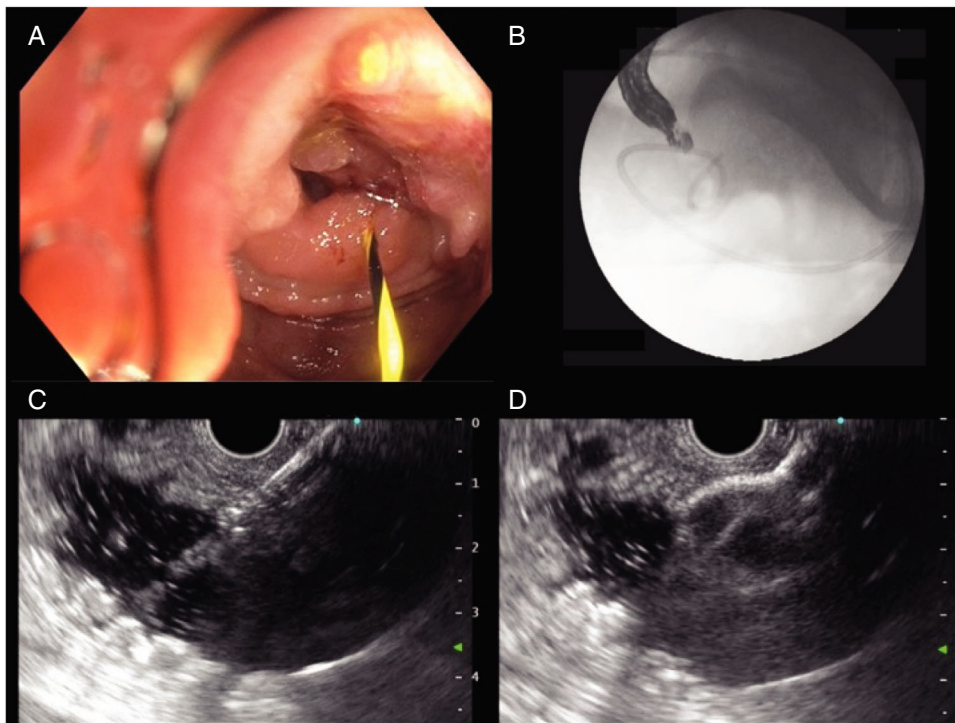


Figura 1 A) Avance de guía hidrofílica a través de la estenosis duodenal maligna. B) Colocación de catéter de drenaje nasobiliar por delante del ángulo de Treitz, guiado por fluoroscopia. C) Punción del asa diana guiada por ultrasonido endoscópico. D) Liberación de la primera copa de la prótesis de aposición luminal.

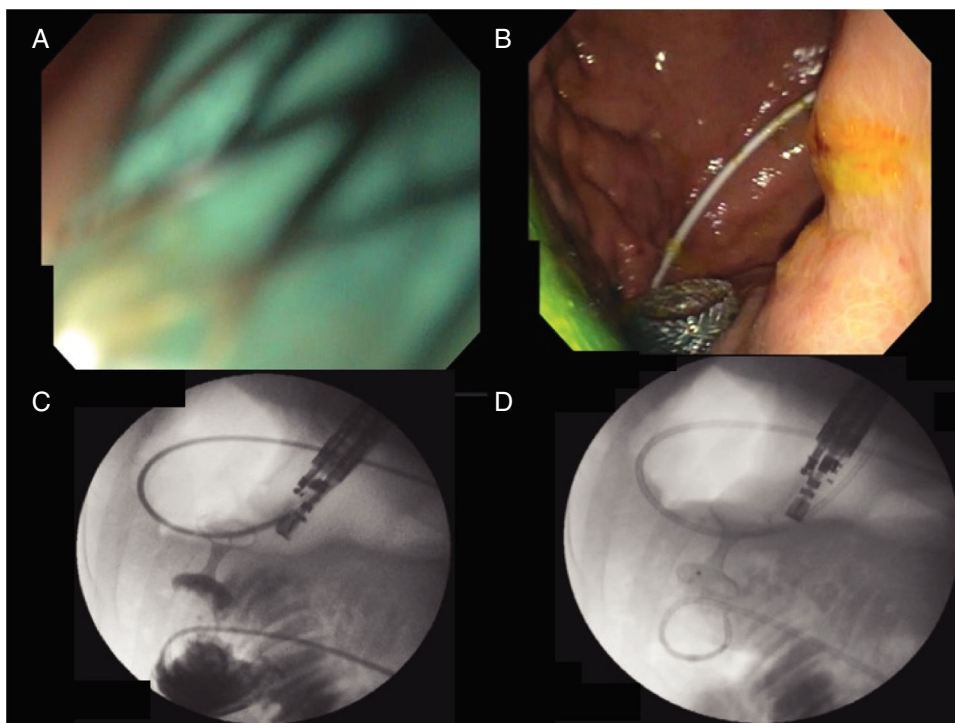


Figura 2 A) Liberación de la segunda copa dentro del canal. B) Confirmación de la liberación de la segunda copa por endoscopia (nótese la presencia de azul de metileno). C) Reflujo del medio de contraste del asa yeyunal hacia el estómago a través de la prótesis. D) Lavado del medio de contraste del estómago hacia el asa yeyunal.

tamente con el gastroscopio; sin embargo, nos parece que permite un mejor control de la visión fluoroscópica, pues evita una distribución errática del medio de contraste en el intestino delgado. La técnica de liberación de la prótesis de aposición luminal fue directa (sin guía o *free hand*) solo con la ayuda del cauterio de la punta^{1,4}.

En 2017 Khashab et al. publicaron los primeros 10 casos de GE-USE en EE. UU.⁶. Posteriormente, en 2 estudios multicéntricos, se comparó esta técnica con el estándar de referencia, la gastroenteroanastomosis quirúrgica. Tanto en el estudio del grupo de Perez-Miranda et al. como en el de Khashab, se demostró la eficacia y la seguridad de este procedimiento, situándolo como una opción terapéutica en el paciente con OTSG^{7,8}. En el estudio de Chen et al. compararon la GE-USE con la colocación de prótesis enterales, demostrando que la GE-USE es una opción efectiva y con menor número de reintervenciones en OTSG de etiología maligna⁹. Este es el primer caso de GE-USE reportado en México, consideramos que es un procedimiento que, con los recursos humanos y materiales adecuados, puede llevarse a cabo con altas tasas de éxito y con pocos efectos adversos.

Responsabilidades éticas

Los autores declaran que este artículo no contiene información personal que permita identificar al paciente. Se cumple con la normativa vigente en investigación bioética y se solicitó el consentimiento informado al paciente.

Autoría

Rodrigo Soto-Solis, Mario R. Pineda-De Paz, Mario A. Gallardo-Ramirez y Adriana Diaz-Coppe contribuyeron con la concepción, diseño, revisión de la literatura y redacción del manuscrito. Georgina Osorno-Diaz y Rodrigo Soto-Solis realizaron la edición del video. Rodrigo Soto-Solis y Mario R. Pineda-De Paz adquirieron los datos y las imágenes y revisaron el manuscrito para verificar el contenido intelectual. Todos los autores tuvieron acceso al manuscrito y aprobaron la versión final.

Financiación

La presente investigación no ha recibido ayudas específicas provenientes de agencias del sector público, sector comercial o entidades sin ánimo de lucro.

Conflicto de intereses

Los autores declaran no tener ningún conflicto de intereses para la realización de este trabajo.

Material adicional

Se puede consultar material adicional a este artículo en su versión electrónica disponible en doi:<https://doi.org/10.1016/j.rgmx.2020.02.001>.

Referencias

1. Rimbaz M, Larghi A, Costamagna G. Endoscopic ultrasound-guided gastroenterostomy: Are we ready for prime time? *Endosc Ultrasound*. 2017;6:235–40, http://dx.doi.org/10.4103/eus.eus.47_17. PMID: 28820145.
2. Fritsher-Ravens A, Mosse CA, Mills TN, et al. A through-the-scope device for suturing and tissue approximation under EUS control. *Gastrointest Endosc*. 2002;56:737–42, <http://dx.doi.org/10.1067/mge.2002.129084>. PMID: 12397289.
3. Binmoeller KF, Shah JN. Endoscopic ultrasound-guided gastroenterostomy using novel tools designed for transluminal therapy: A porcine study. *Endoscopy*. 2012;44:499–503, <http://dx.doi.org/10.1055/s-0032-1309382>. PMID: 22531985.
4. Irani S, Baron TH, Itoi T, et al. Endoscopic gastroenterostomy: Techniques and review. *Curr Opin Gastroenterol*. 2017;33:320–9, <http://dx.doi.org/10.1097/MOG.0000000000000389>.
5. Chen YI, Kunda R, Storm AC, et al. EUS-guided gastroenterostomy: A multicenter study comparing the direct and balloon-assisted techniques. *Gastrointest Endosc*. 2018;87:1215–21, <http://dx.doi.org/10.1016/j.gie.2017.07.030>.
6. Khashab MA, Kumbhari V, Grimm IS, et al. EUS-guided gastroenterostomy: The first U.S. clinical experience (with video). *Gastrointest Endosc*. 2015;82:932–8, <http://dx.doi.org/10.1016/j.gie.2015.06.017>. PMID: 26215646.
7. Perez-Miranda M, Tyberg A, Poletto D, et al. EUS-guided gastrojejunostomy versus laparoscopic gastrojejunostomy. *J Clin Gastroenterol*. 2017;51:896–9, <http://dx.doi.org/10.1097/MCG.0000000000000887>. PMID: 28697151.
8. Khashab M, Bukhari M, Baron T, et al. International multicenter comparative trial of endoscopic ultrasonography-guided gastroenterostomy versus surgical gastrojejunostomy for the treatment of malignant gastric outlet obstruction. *Endosc Int Open*. 2017;5:E274–81, <http://dx.doi.org/10.1055/s-0043-101695>. PMID: 28382326.
9. Chen YI, Itoi T, Baron TH, et al. EUS-guided gastroenterostomy is comparable to enteral stenting with fewer re-interventions in malignant gastric outlet obstruction. *Surg Endosc*. 2017;31:2946–52, <http://dx.doi.org/10.1007/s00464-016-5311-1>. PMID: 27834024.

R. Soto-Solis^{a,b,*}, M.R. Pineda-De Paz^a, G. Osorno-Diaz^a, M.A. Gallardo-Ramirez^b y A. Diaz-Coppe^a

^a *Servicio de Endoscopia, Centro Médico Nacional 20 de Noviembre, ISSSTE, Ciudad de México, México*

^b *Departamento de Gastroenterología, Hospital Ángeles Pedregal, Ciudad de México, México*

* Autor para correspondencia. Camino a Santa Teresa 1055, Torre Ángeles, consultorio 650, Héroes de Padierna, Magdalena Contreras, CP 10700, Ciudad de México, México. Teléfono: 52(55)51355982.

Correo electrónico: rodrigosotomd@hotmail.com (R. Soto-Solis).

<https://doi.org/10.1016/j.rgmx.2020.02.001>
0375-0906/ © 2020 Publicado por Masson Doyma México S.A. en nombre de Asociación Mexicana de Gastroenterología. Este es un artículo Open Access bajo la licencia CC BY-NC-ND (<http://creativecommons.org/licenses/by-nc-nd/4.0/>).