

CARTAS CIENTÍFICAS

Colocación incidental transhepática de una sonda de gastrostomía endoscópica percutánea. Presentación de una complicación poco frecuente y revisión de la literatura



Incidental transhepatic placement of a percutaneous endoscopic gastrostomy tube. Presentation of a rare complication and a literature review

Se presenta el caso de un paciente femenino de 17 años con diagnóstico de linfoma T/NK tipo nasal estadio clínico IV con afección extensa del macizo facial documentada por tomografía axial computarizada (TAC). Posteriormente a recibir el primer esquema de quimioterapia desarrolló falla orgánica múltiple, con una estancia intrahospitalaria prolongada. Debido a la presencia de odinofagia e intolerancia a la vía oral se solicitó la colocación de una gastrostomía endoscópica percutánea para la alimentación.

El procedimiento se realizó con la paciente en decúbito dorsal bajo sedación. Durante la endoscopia se evidenció una lesión infiltrativa en el paladar comunicada hacia la nasofaringe, sin ninguna otra alteración en el resto del estudio. Después de una adecuada transiluminación endoscópica y digitopresión, se ubicó el sitio de punción en la pared abdominal. Durante el procedimiento la paciente presentó disnea, por lo que se modificó la posición inclinando la camilla a 80° y se completó el procedimiento mediante técnica de tracción, sin complicaciones inmediatas.

Ocho horas tras el procedimiento se inició nutrición sin resistencia a través de la sonda; la paciente presentó dolor abdominal intenso a la exploración, sin respuesta inflamatoria sistémica ni signos de irritación peritoneal. Los laboratorios no mostraron descenso de hemoglobina ni leucocitosis, únicamente trombocitopenia ya conocida (88,000 plaquetas). Al persistir con síntomas se solicitó TAC de abdomen, identificando el trayecto de la sonda a través del segmento III hepático y con el botón interno intragástrico, no se observaron datos de sangrado ni perforación (figs. 1 y 2).

Por el riesgo de sangrado y el pronóstico de la enfermedad de base, se decidió no retirar la sonda. La paciente permaneció estable y sin dolor, por lo que una semana después se realizó una TAC abdominal con contraste a través de la sonda, sin evidencia de fugas y con adecuado paso del mismo hacia la cámara gástrica (fig. 3).

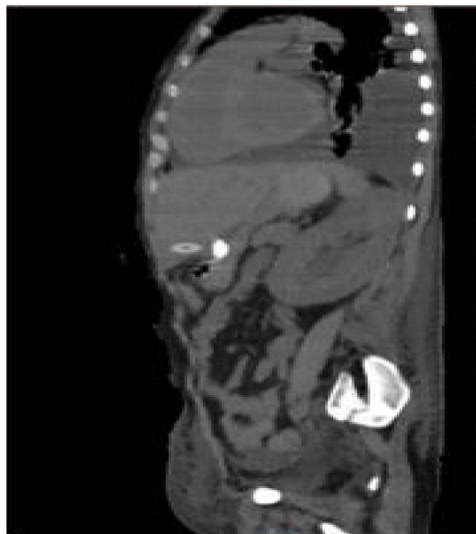

Figura 1 TAC en corte sagital donde se aprecia el trayecto de la sonda a través del segmento III hepático.

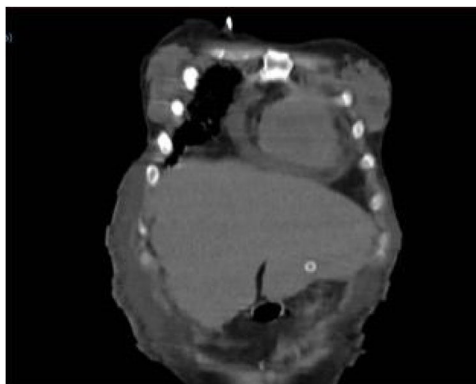


Figura 2 TAC en corte coronal donde persiste imagen del trayecto de la sonda a través del segmento III hepático.

Se decidió iniciar dieta a través de la gastrostomía con buena tolerancia y 3 días después la paciente fue egresada a su domicilio sin complicaciones.

La gastrostomía endoscópica percutánea es el método de elección para establecer un acceso enteral a largo plazo en pacientes con la función intestinal conservada e incapacidad para la alimentación por vía oral. Desde 1980 Gauderer et al. describen su eficacia como alternativa a la colocación por laparotomía¹. Actualmente tiene un éxito técnico superior

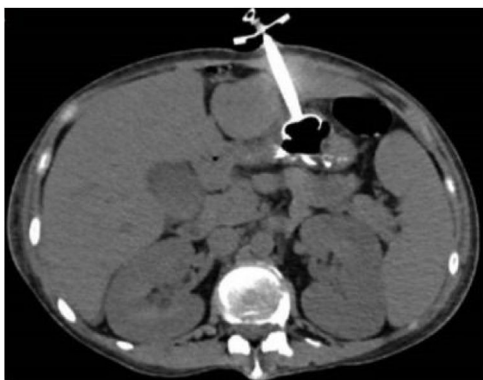

Figura 3 TAC en corte axial con botón interno intragástrico sin fuga de medio de contraste.

al 95%. Las indicaciones más frecuentes son los trastornos neurológicos, seguidos de tumores de cabeza y cuello². Las contraindicaciones son: coagulopatía, ascitis marcada, infección de la pared abdominal, oclusión intestinal, carcinomatosis, várices gástricas o interposición de un órgano³.

En Estados Unidos se colocan alrededor de 250,000 sondas de gastrostomía endoscópica cada año⁴. Se reporta una tasa de complicaciones del 16%, de las cuales el 81% son consideradas como menores⁵. Las complicaciones mayores son sangrado significativo, fascitis necrosante, síndrome del botón enterrado, siembra tumoral y la lesión de órganos adyacentes⁶.

La lesión incidental al hígado es extremadamente rara. Chhparia et al., en el 2018, reportaron un total de 7 casos descritos hasta ese año⁷.

En todos los casos reportados se realizó técnica por tracción y no se reportaron complicaciones inmediatas. En un 85% el diagnóstico se realizó después del cuarto día del procedimiento, con un rango entre 4-75 días⁸⁻¹¹.

En el 42% de los casos el dato pivote fue dolor abdominal, 28% asintomáticos, 14% tuvieron disfunción de la sonda tras 60 días de la colocación, 14% choque hipovolémico y 14% elevación de transaminasas, fiebre y escalofríos. En el 42% de los casos el diagnóstico se realizó por ultrasonido abdominal, 42% por TAC y 14% con radiografía abdominal y administración de contraste a través de la sonda⁸⁻¹¹.

El manejo fue decidido por la evolución clínica del paciente. En 2 de los 3 casos que se manifestaron solamente con dolor abdominal, el manejo fue conservador sin necesidad de retiro de la sonda y sin secuelas relacionadas con el paso transhepático de la misma. En el caso restante se realizó laparotomía exploradora, retiro de la sonda y colocación de nueva sonda tras una semana; el mismo manejo fue implementado en el caso que presentó disfunción de la sonda al cabo de 2 meses y medio de su colocación. Los pacientes con síndrome de respuesta inflamatoria sistémica o sangrado requirieron manejo quirúrgico^{8,10,12}.

En nuestro conocimiento, este es el octavo caso reportado hasta el momento en la literatura. Un probable factor predisponente en nuestro caso fue la elevación de la cabecera a 80° posteriormente a la transluminación de la pared abdominal; esta posición genera descenso del borde hepático por debajo de la parrilla costal y podría contribuir a la colocación transhepática de la sonda, por lo que recomendamos se evite esta postura o, si fuera necesario

cambiar de posición al paciente durante el procedimiento, verificar nuevamente el sitio de punción mediante digitopresión y transluminación. Dada la heterogeneidad en los casos descritos, no es posible estandarizar un algoritmo de diagnóstico o tratamiento. Proponemos un manejo conservador siempre y cuando las condiciones del paciente lo permitan, pudiendo incluso utilizarle en caso de que se mantenga funcional. Si el paciente persiste sintomático o presenta datos de inestabilidad hemodinámica o sepsis, la sonda deberá ser retirada, preferentemente mediante abordaje quirúrgico para controlar los daños al parénquima hepático, y de ser necesario, planear su recolocación posteriormente.

Consideraciones éticas

Se solicitó a los pacientes el consentimiento informado para recibir el tratamiento o para participar en la investigación descrita. Este artículo no contiene información personal que permita identificar a los pacientes.

Este artículo cumple con la normativa vigente en investigación bioética.

Financiación

No existe ninguno tipo de financiación.

Conflicto de intereses

Ninguno de los autores tiene conflictos de interés para la publicación de este artículo.

Referencias

- Gauderer MW, Ponsky JL, Izant RJ. Gastrostomy without laparotomy: a percutaneous endoscopic technique. *J Pediatr Surg.* 1980;15:872-5.
- Itkin M, DeLegge MH, Fang JC, et al. Multidisciplinary Practical Guidelines for Gastrointestinal Access for Enteral Nutrition and Decompression From the Society of Interventional Radiology and American Gastroenterological Association (AGA) Institute, With Endorsement by Canadian Interventional Radiological Association (CIRA) and Cardiovascular and Interventional Radiological Society of Europe (CIRSE). *Gastroenterology.* 2011;141:742-65.
- Rahnemai-Azar AA, Rahnemai-Azar AA, Naghshizadian R, et al. Percutaneous endoscopic gastrostomy: indications, technique, complications and management. *World J Gastroenterol.* 2014;20:7739-51.
- Gauderer MWL. Percutaneous endoscopic gastrostomy - 20 Years later: A historical perspective. *J Pediatr Surg.* 2001;36:217-9.
- Taylor CA, Larson DE, Ballard DJ, et al. Predictors of outcome after percutaneous endoscopic gastrostomy: A community-based study. *Mayo Clin Proc.* 1992;67:1042-9.
- Hucl T, Spicak J. Complications of percutaneous endoscopic gastrostomy. *Best Pract Res Clin Gastroenterol.* 2016;30:769-81.
- Chhparia A, Hammami MB, Bassuner J, et al. Trans-hepatic percutaneous endoscopic gastrostomy tube placement: A case report of a rare complication and literature review. *Gastroenterol Res.* 2018;11:145-9.
- Chaer RA, Rekkas D, Trevino J, et al. Intra-hepatic placement of a PEG tube. *Gastrointest Endosc.* 2003;57:763-5.
- Gubler C, Wildi SM, Bauerfeind P. Liver injury during PEG tube placement: report of two cases. *Gastrointest Endosc.* 2005;61:346-8.

10. Burke DT, Geller AI. Peritonitis secondary to the migration of a trans-hepatically-placed percutaneous endoscopic gastrostomy tube: a case report. *Arch Phys Med Rehabil.* 2009;90:354-7.
11. Herta T, Hecker M, van Boemmel F, et al. Sonographic diagnosis of transhepatic placement of a percutaneous endoscopic gastrostomy (PEG) tube. *Endoscopy.* 2015;47 Suppl. 1:E453-4.
12. Wiggins TF, Kaplan R, DeLegge MH. Acute hemorrhage following transhepatic PEG tube placement. *Dig Dis Sci.* 2007;52:167-9.

K. Picazo-Ferrera*, D.M. Escobedo-Paredes, M.A. Herrera-Servín, A.I. Hernández-Guerrero y M.E. Ramírez-Solis

Departamento de Endoscopia Gastrointestinal, Instituto Nacional de Cancerología, Ciudad de México, México

* Autor para correspondencia. Dirección: Avenida San Fernando 22, Belisario Domínguez Secc 16, 14080 Ciudad de México, CDMX. Teléfono: 5628 0400 Ext. 52105. Correo electrónico: mersolis@hotmail.com (K. Picazo-Ferrera).

<https://doi.org/10.1016/j.rgmx.2019.08.008>

0375-0906/ © 2019 Publicado por Masson Doyma México S.A. en nombre de Asociación Mexicana de Gastroenterología. Este es un artículo Open Access bajo la licencia CC BY-NC-ND (<http://creativecommons.org/licenses/by-nc-nd/4.0/>).

Enfermedad de Crohn con compromiso esofagogastroduodenal



Crohn's disease with esophagogastroduodenal involvement

La enfermedad inflamatoria intestinal es considerada como una entidad inmunomediada que compromete especialmente el tracto digestivo, pero con frecuencia se presentan manifestaciones extradigestivas. La enfermedad de Crohn suele presentar un compromiso profundo transmural y puede afectar cualquier parte del tubo digestivo, desde la cavidad oral hasta el ano. Al momento del diagnóstico, la mayoría de estos pacientes presentan enfermedad predominantemente inflamatoria. El compromiso esofagogastroduodenal es infrecuente, con una baja incidencia estimada entre el 0.5 y el 4% de los casos de enfermedad de Crohn¹, por lo cual se considera un reto diagnóstico. El diagnóstico se basa en la sumatoria de hallazgos clínicos, endoscópicos, histológicos y radiológicos, donde se debe excluir, primero, una larga lista de diagnósticos diferenciales que incluyen el linfoma, el adenocarcinoma y la tuberculosis².

Presentamos una paciente de 24 años, proveniente de área rural, previamente sana, quien consultó a su sitio de atención primaria por un cuadro clínico de 6 meses de evolución de dolor abdominal tipo cólico, con frecuencia diaria, con incremento posprandial, de moderada intensidad, asociado a náuseas y vómitos posprandiales frecuentes. También refirió que 3 meses previos a la consulta presentó diarrea acuosa en promedio de 4-6 veces al día, de consistencia entre 6 y 7 en la clasificación de Bristol; mencionó que tenía episodios recurrentes de melena y una pérdida de 17 kg. Al examen físico, estaba en regular estado general, caquéctica, con una talla de 154 cm, peso corporal 32 kg (con un peso usual de 49 kg) para un IMC de 13.5 kg/m², con dolor abdominal de tipo cólico, de intensidad moderada, sin irritación peritoneal.

Se le realizaron estudios endoscópicos iniciales en los que se describió: pobre distensión de las paredes gástricas, presencia de abundantes líquidos y restos alimentarios de retención. Además, lesión ulcerada infiltrante que afectaba casi la totalidad del cuerpo y antro gástrico, con estenosis pilórica, por lo cual le hicieron un diagnóstico probable de cáncer gástrico. En dicho procedimiento tomaron

biopsias, que mostraron severos cambios inflamatorios dados por infiltrado linfoplasmocitario y representación de material ulcerado. Por la sospecha endoscópica inicial de cáncer gástrico se le realizó estadificación con tomografía axial computarizada de abdomen en la que se identificó severo engrosamiento parietal que envolvía toda la pared gástrica, con mayor compromiso corporoantral y múltiples adenopatías, que se interpretaron como adenopatías perigástricas de presunto origen neoplásico. Las primeras biopsias no mostraron malignidad, por lo cual se solicitó nueva endoscopia, en la que se describió el mismo patrón endoscópico y, ante la alta sospecha de neoplasia, le volvieron a tomar múltiples biopsias, incluso con técnica de biopsia sobre biopsia. Los resultados fueron similares a las primeras biopsias descritas. Por esta razón, solicitaron una endosonografía gástrica para evaluar las paredes gástricas y eventual punción/aspiración con aguja fina transmural y de las adenopatías perigástricas. La punción/aspiración con aguja fina gástrica y los ganglios tuvieron una muestra insuficiente y descrita como negativa para malignidad.

Fue evaluada por cirugía general, que recomendó realizarle diagnóstico y estadificación del supuesto cáncer gástrico con biopsias tomadas por laparoscopia del peritoneo y de los ganglios perigástricos (resultados que también fueron negativos). En este escenario, se remitió a nuestra institución para completar su diagnóstico y con fines de ofrecer manejo paliativo.

Al ingreso, se identificó una paciente en malas condiciones generales, con palidez cutaneomucosa marcada y sensación de masa en epigastrio. En los laboratorios de ingreso fue llamativa la alteración en reactantes de fase aguda: PCR 18.51 mg/dl (VR hasta 1 mg/dl); velocidad de sedimentación globular de 83 mm/h; un hemograma con leucocitosis de 12,700 mm³; neutrofilia del 81.6% (absolutos 10,400 mm³); hemoglobina de 7.8 g/dl; hematocrito de 23.7%, con trombocitosis de 747,000 mm³, hipoalbuminemia severa en 2.3 mg/dl y ELISA para VIH no reactiva.

Se le realizó una nueva endoscopia digestiva, la cual mostró en el esófago muescas de Kerckring (*fig. 1A*); en el estómago, múltiples úlceras profundas de bordes irregulares, segmentarias, con un compromiso extenso en antro y cuerpo (*fig. 1B-C*); en el duodeno tenía severos cambios inflamatorios segmentarios, con un mayor compromiso en la segunda porción duodenal (*fig. 1D*), por lo cual de inmediato sospechamos de una enfermedad inflamatoria.