

* Autor para correspondencia. Hospital General Universitario Gregorio Marañón, C/ Doctor Esquerdo, 46, CP 28007 Madrid. Teléfono: 617164609
 Correo electrónico: ralonso_92@hotmail.com
 (R. Alonso-Beato).

<https://doi.org/10.1016/j.rgmx.2019.05.010>
 0375-0906/ © 2020 Asociación Mexicana de Gastroenterología.
 Publicado por Masson Doyma México S.A. Este es un artículo Open Access bajo la licencia CC BY-NC-ND (<http://creativecommons.org/licenses/by-nc-nd/4.0/>).

Tres reportes de caso de canastilla de extracción de cálculo biliar impactada



Three case reports of impacted biliary stone extraction basket

La colangiopancreatografía retrógrada endoscópica (CPRE) es un procedimiento ampliamente realizado para el tratamiento de la coledocolitiasis y más del 90% de los cálculos de conducto biliar pueden ser extraídos por endoscopia¹. Los litotriptores biliares son utilizados comúnmente para capturar y extraer los cálculos, al igual que para la realización de la litotripsia mecánica².

Hay fallas que pueden ocurrir en la litotripsia mecánica cuando existe una discrepancia entre el tamaño del cálculo en el conducto biliar y el diámetro del conducto biliar distal³ o cuando el cálculo es grande (> 10 mm) y duro⁴. Algunas de las complicaciones posibles son la impactación de la canastilla de extracción, la rotura del cable de tracción, el mal funcionamiento de la manivela o lesión del conducto, lo cual ocurre en el 0.6-5.9% de los procedimientos⁵.

La recuperación rápida de una canastilla de extracción de cálculos biliares impactada es obligatoria para evitar una lesión en los conductos biliares o en el intestino. Más del 94% de los procedimientos de litotripsia mecánica son un éxito endoscópico⁵, pero la intervención quirúrgica es necesaria en algunos de los pacientes²⁻⁵.

Aquí describimos 3 casos en los que una canastilla de extracción de cálculos impactada fue recuperada.

Caso 1

Un varón de 64 años fue hospitalizado con ictericia, dolor abdominal superior y náusea. Una tomografía computarizada abdominal reveló *situs inversus totalis* y un cálculo de conducto biliar grande. Se realizó una CPRE con una rotación de 180° del duodenoscopio en la segunda porción del duodeno y la colangioscopia reveló 3 cálculos gigantes en el conducto común (el mayor de 27 mm) (fig. 1A). Se intentó la litotripsia mecánica, pero fue complicada debido a una fractura en el cable de tracción. Se utilizaron fórceps de recuperación para desalojar el conjunto de cálculo y canastilla. El litotriptor impactado fue recuperado sin eventualidades y se colocó una prótesis plástica de vía biliar. Tres días después, se realizaron con éxito una colangioscopia intraductal realizada con el sistema SpyGlass® DS (Boston Scientific Inc., Marlborough, Massachusetts, EE. UU.) y una litotripsia con láser.

Caso 2

Un varón de 64 años fue evaluado inicialmente en otro hospital por ictericia de una semana de progresión. Una tomografía computarizada abdominal mostró conducto biliar intrahepático dilatado y conducto biliar común extrahepático secundario a un cálculo de 13 mm. Se intentó realizar una CPRE, pero falló y se colocó una prótesis biliar. El paciente fue referido a nuestro hospital para manejo definitivo. Se realizó la CPRE y se retiró la prótesis con un asa. La colangiografía reveló un cálculo grande en el conducto biliar común. Después de esfinterotomía y dilatación con globo biliar, los intentos por remover el cálculo con un catéter de globo no tuvieron éxito. Se avanzó la canastilla del litotriptor mecánico y se capturó el cálculo. El cálculo no pudo ser extraído al duodeno y el cable de tracción de la canastilla se fracturó cerca del mango. Se intentó una litotripsia mecánica Soehendra® y ocurrió otra fractura de cable de tracción. El conjunto del cálculo y el litotriptor se atoraron en el conducto biliar común. La pieza proximal de la canastilla se tomó con unos fórceps de recuperación y se retiró con éxito (figs. 1B y C, video complementario: demostración de la recuperación del duodeno de una canastilla de extracción de cálculos biliares impactada, utilizando fórceps de recuperación). El procedimiento de la CPRE se completó con la inserción de una prótesis biliar plástica. Una semana posterior, en la CPRE de seguimiento, se observó que la prótesis plástica y el cálculo se habían salido espontáneamente del conducto biliar.

Caso 3

Una mujer de 66 años fue enviada a nuestro hospital debido a riesgo moderado de coledocolitiasis. Un ultrasonido endoscópico identificó dilatación del conducto biliar intra y extrahepática, asociada con múltiples cálculos en el conducto biliar común. Se intentó una CPRE. La colangiografía reveló múltiples cálculos, de los cuales el mayor tenía un diámetro de 32 × 65 mm. Se realizó una esfinterotomía con esfinteroplastia de balón. Se extrajeron siete cálculos hacia el duodeno con un catéter de balón. Se intentó una litotripsia con canastilla de extracción biliar para el cálculo de mayor tamaño sin éxito, quedando impactado en el conducto biliar. Se intentó la litotripsia mecánica Soehendra®, pero se complicó por la fractura del cable de tracción, haciendo imposible la extracción. Después de cubrir la vaina metálica con una de plástico, la paciente fue enviada a cirugía para la extracción del litotriptor (fig. 1D).

La impactación con canastilla es una complicación poco común pero reconocida en la extracción de cálculo por

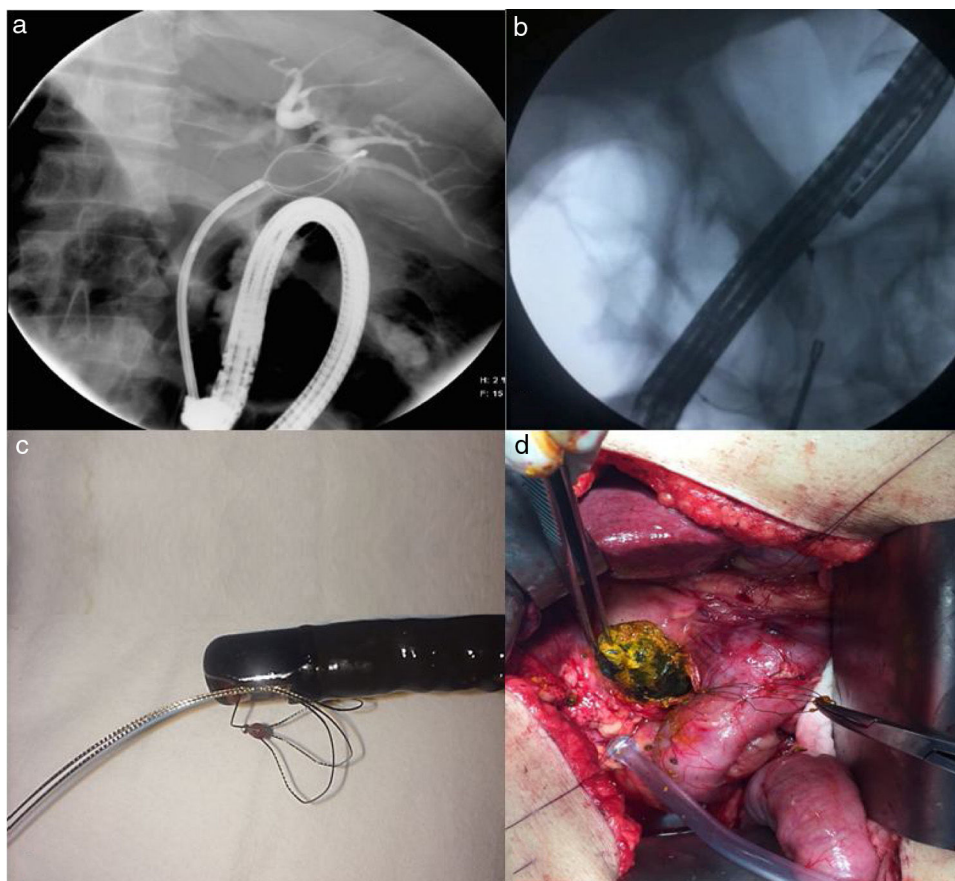


Figura 1 A) Una imagen de colangiografía muestra un cálculo capturado con la canastilla de extracción de cálculos biliares en un paciente con *situs inversus totalis* (caso 1). B) Una imagen de colangiografía muestra los fórceps de recuperación utilizados para retirar la canastilla de extracción de cálculos biliares (caso 2). C) Fotografía de la canastilla de extracción de cálculos biliares después de retirarla del paciente (caso 2). D) Fotografía de la cirugía en un paciente con una canastilla de extracción de cálculos biliares impactada.

CPRE, y es una emergencia médica³. La utilidad de ciertas maniobras para recuperar la canasta es anecdótica. Algunas técnicas exitosas han sido el uso de un litotriptor mecánico de Soehendra®, la litotripsia extracorpórea por ondas de choque², la tracción con fórceps de biopsia⁶, la litotripsia endoscópica electrohidráulica intracorpórea por ondas de choque¹, la litotripsia endoscópica con láser⁷, la técnica poscorte con un cuchillo de aguja⁸, «voltear la punta» de la canasta impactada con otra canasta, la utilización de fórceps con diente de ratón y la colocación de una prótesis en el cable fracturado afuera de la boca con cubiertas de metal más cortas^{3,4}.

Estos métodos de rescate no siempre son exitosos. En ocasiones se puede seguir una estrategia de espera en observación, después de realizar un drenado biliar o manejo por medio de un abordaje percutáneo transhepático^{9,10}, mientras que otros pacientes llegan a quirófano. Casos como estos son un reto terapéutico. Hasta donde sabemos, el caso de recuperación exitosa de la canastilla de extracción de cálculo impactada utilizando fórceps de recuperación sin complicaciones en el paciente con *situs inversus totalis*, a pesar de la dificultad técnica debido a dicha anatomía, es el primero en ser reportado. El segundo caso fue resuelto de la misma manera. La cirugía podría ser la única opción

después de una litotripsia de recuperación fallida, cuando no hay otras posibilidades disponibles para la extracción de cálculo, como ocurrió con el tercer paciente.

Independientemente de la técnica utilizada, los procedimientos de extracción presentan un riesgo de sangrado y perforación, al igual que de exposición a una mayor dosis de radiación fluoroscópica, y la realización exitosa depende de la pericia del endoscopista^{2,8}.

Responsabilidades éticas

Se obtuvieron los consentimientos informados por parte de todos los pacientes para la realización del procedimiento.

Dado el diseño del estudio, no se requirió la aprobación de un comité de ética.

En el presente artículo no se presenta información confidencial de los pacientes.

Financiación

No recibió ningún tipo de apoyo financiero para el presente artículo.

Conflicto de intereses

Los autores declaran que no existió ningún conflicto de interés.

Anexo. Material adicional

Se puede consultar material adicional a este artículo en su versión electrónica disponible en [doi:10.1016/j.rgmx.2019.05.008](https://doi.org/10.1016/j.rgmx.2019.05.008).

Referencias

1. Attila T, May GR, Kortan P, et al. Nonsurgical management of an impacted mechanical lithotripter with fractured traction wires: Endoscopic intracorporeal electrohydraulic shock wave lithotripsy followed by extra-endoscopic mechanical lithotripsy. *Can J Gastroenterol*. 2008;22:699–702.
2. Sauter G, Sackmann M, Holl J, et al. Dormia baskets impacted in the bile duct: Release by extracorporeal shock-wave lithotripsy. *Endoscopy*. 1995;27:384–7.
3. Chan CH, Donnellan F, Chan G, et al. A novel two-step approach for retrieval of an impacted biliary extraction basket. *Case Rep Gastrointest Med*. 2012;2012, <http://dx.doi.org/10.1155/2012/435050>, 435050.
4. Benatta MA, Desjeux A, Barthet M, et al. Impacted and Fractured Biliary Basket: A Second Basket Rescue Technique. *Case Rep Med*. 2016;2016, <http://dx.doi.org/10.1155/2016/6210646>, 6210646.
5. Thomas M, Howell DA, Carr-Locke D, et al. Mechanical lithotripsy of pancreatic and biliary stones: complications and available treatment options. Collected from expert centers. *Am J Gastroenterol*. 2007;102:1896–902.
6. Tahtaci M, Ibis M, Koruk I, et al. Endoscopic removal of fractured basket. traction wire. *Turk J Gastroenterol*. 2014;25:324–5.
7. Neuhaus H, Hoffmann W, Classen M. Endoscopic laser lithotripsy with an automatic stone recognition system for basket impaction in the common bile duct. *Endoscopy*. 1992;24:596–9.
8. Liu W, Zhang LP, Xu M, et al. Post-cut: An endoscopic technique for managing impacted biliary stone within an entrapped extraction basket. *Arab J. Gastroenterol*. 2018;19:37–41.
9. Kwon JH, Lee JK, Lee JH, et al. Percutaneous transhepatic release of an impacted lithotripter basket and its fractured traction wire using a goose-neck snare: A case report. *Korean J Radiol*. 2011;12:247–51.
10. Maple JT, Baron TH. Biliary-basket impaction complicated by in vivo traction-wire fracture: Report of a novel management approach. *Gastrointest. Endosc*. 2006;64:1031–3.

A. Tepox-Padrón, F. Romano-Munive, A.I. Ramírez-Polo y F.I. Téllez-Ávila*

Departamento de Endoscopia Gastrointestinal, Instituto Nacional de Ciencias Médicas y Nutrición Salvador Zubirán, Ciudad de México, México

* Autor para correspondencia. Departamento de Endoscopia Gastrointestinal, Instituto Nacional de Ciencias Médicas y Nutrición Salvador Zubirán, Vasco de Quiróga #15, Sección XVI Tlalpan, Zip Code 14080, Ciudad de México, México. *Correo electrónico: felixelleza@gmail.com* (F.I. Téllez-Ávila).

<https://doi.org/10.1016/j.rgmx.2019.05.008>

0375-0906/ © 2019 Asociación Mexicana de Gastroenterología. Publicado por Masson Doyma México S.A. Este es un artículo Open Access bajo la licencia CC BY-NC-ND (<http://creativecommons.org/licenses/by-nc-nd/4.0/>).