

\* Autor para correspondencia. Calzada de Tlalpan 4800, Belisario Domínguez Sección 16, 14080 Tlalpan, CDMX, México. Teléfono: +525534133330  
 Correo electrónico: judan\_digar@hotmail.com  
 (J.D. Díaz-García).

<https://doi.org/10.1016/j.rgmx.2019.01.003>  
 0375-0906/ © 2019 Asociación Mexicana de Gastroenterología. Publicado por Masson Doyma México S.A. Este es un artículo Open Access bajo la licencia CC BY-NC-ND (<http://creativecommons.org/licenses/by-nc-nd/4.0/>).

## Drenaje percutáneo endoscópico transabdominal en la necrosis pancreática encapsulada infectada: reporte de caso



### Infected walled-off pancreatic necrosis managed with percutaneous-endoscopic transabdominal drainage: A case report

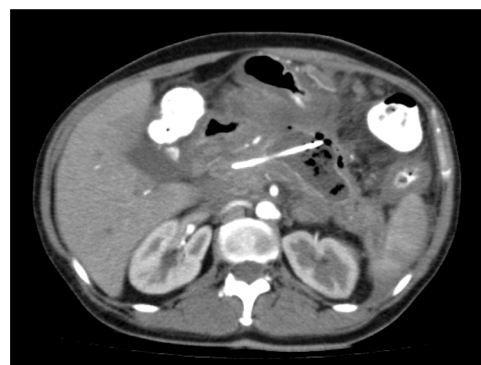El manejo de la necrosis pancreática encapsulada (*walled-off*) es un desafío en la actualidad. En los últimos años se han desarrollado técnicas mínimamente invasivas, innovadoras, con excelentes resultados cuando se comparan con las técnicas quirúrgicas tradicionales, tales como el drenaje percutáneo guiado por imágenes con catéteres *pigtail* o el drenaje endoscópico transgástrico con o sin el uso de ultrasonografía endoscópica<sup>1-3</sup>. Sin embargo, en caso de una falla terapéutica o contraindicación ante el uso de estas opciones, el manejo de esta condición suele decantarse hacia el abordaje por vía laparoscopia y/o laparotomía, los cuales se consideran mayormente invasivos y cursan con una morbimortalidad nada despreciable. Actualmente han empezado a surgir trabajos que muestran el abordaje percutáneo-endoscópico retroperitoneal y transabdominal como una nueva opción terapéutica antes de llegar a estos procedimientos de mayor agresividad, siendo el porcentaje de éxito de estos, satisfactorio<sup>4-7</sup>. Se presenta un caso en donde se mostrará un abordaje terapéutico con drenaje percutáneo endoscópico transabdominal usando una prótesis esofágica autoexpandible metálica completamente cubierta para el abordaje y el desbridamiento de la necrosis pancreática infectada.

Se trata de una mujer de 53 años de edad, quien presenta un cuadro de dolor epigástrico tipo cólico, acompañado de emesis, de 7 h de evolución, irradiado a la región lumbar, con reporte de amilasa elevada más de 3 veces su valor usual (754 U/l). En el momento del ingreso cursaba con una puntuación de Ranson de 2, Atlanta leve y reporte de tomografía con doble contraste en donde se evidencian cambios compatibles con pancreatitis aguda Balthazar E, mostrando además un foco de pancreatitis necrosante sobreinfectada multiseptada que comprometía más del 50% del parénquima pancreático. Se encontraba también una posible comunicación del conducto pancreático a la colección, edema importante alrededor de todo el páncreas y líquido peripancreático, por lo que inicialmente se realizó manejo clínico y endoscópico. Se indicó la realización de una colangiopancreatografía retrógrada endoscópica por el alto riesgo de coledocolitiasis presentado en el momento de la valoración (bilirrubina total 4,8 mg/dl; bilirrubina directa

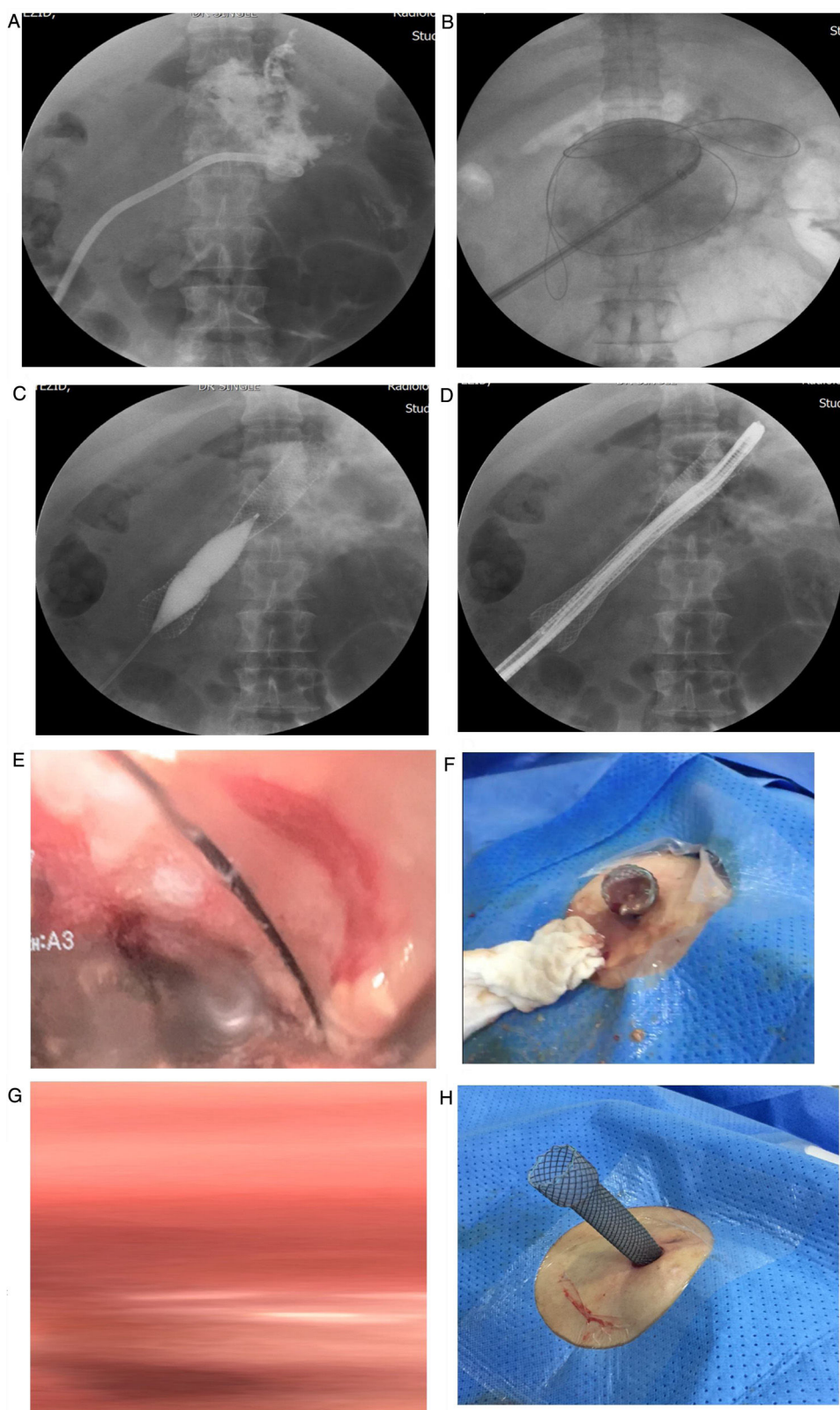
4,2 mg/dl; AST 74 mg/dl; ALT 56 mg/dl) y la posible comunicación del conducto pancreático con la necrosis infectada evidenciada previamente en la tomografía.

En la colangiopancreatografía retrógrada endoscópica se realiza canulación de la vía biliar y conducto pancreático con esfinterotomía. Por la alta sospecha de fístula del conducto de Wirsung a nivel del cuerpo pancreático, se inserta un *stent* pancreático plástico de 5 F, con salida de material purulento. Se realiza además la extracción de coledocolitiasis con canastilla de Dormia.

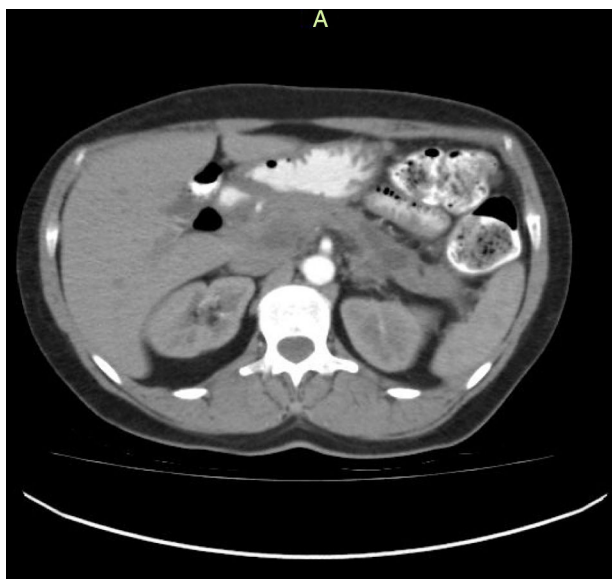En el momento de la valoración, la paciente tiene hospitalización prolongada, cursando diagnóstico reciente de diabetes mellitus de forma intrahospitalaria, requiriendo manejo con insulino terapia. Ha cursado con deterioro del cuadro clínico, hay síndrome de respuesta inflamatoria sistémica activa y está en tratamiento con antibiótico de amplio espectro, indicado por el Servicio de Infectología. Radiología Intervencionista decide realizar drenaje percutáneo de las lesiones descritas, obteniendo solo una mejoría parcial. La paciente presenta persistencia de drenaje sanguinopurulento en abundante cantidad (1.000 ml/24 h), por lo que se realiza Junta Médica entre los servicios de Cirugía Digestiva, Gastroenterología y Radiología Intervencionista, y aunque en la literatura existe ya evidencia de que el abordaje ideal para este tipo de casos es el realizado por vía ecoendoscópica, en su momento no se cuenta con la disponibilidad del recurso ni la experiencia institucional para su realización segura para la paciente. Se considera entonces realizar un abordaje percutáneo endoscópico que permita el desbridamiento del tejido necrótico como una alternativa al manejo convencional.



**Figura 1** Tomografía abdominal previa a la intervención en múltiples cortes. Se aprecia colección pancreática necrosante encapsulada, con drenaje percutáneo con catéteres *pigtail*. Se documenta además interrupción abrupta del conducto de Wirsung por la presencia de colección pancreática.



**Figura 2** Imágenes fluoroscópicas y endoscópicas durante el procedimiento. A. Se contrasta la cavidad pancreática necrosada. B. Antes del avance de la guía hidrofílica, se inserta una prótesis metálica autoexpansible completamente cubierta de esófago. C. Dilatación con balón hidrostático en el cuerpo de la prótesis esofágica para permitir el paso del endoscopio hacia la cavidad necrosada pancreática. D. Avance del endoscopio hacia la cavidad necrosada pancreática. E. Visión endoscópica del área de necrosis. F. Salida del material necrótico tras el lavado endoscópico. G. Imagen posterior al primer lavado endoscópico. H. Prótesis expuesta para lavados posteriores.



**Figura 3** Tomografía abdominal de control con contraste 3 meses después del evento. Se aprecia una disminución del edema y el compromiso pancreático inflamatorio, con colección única residual sin signos radiológicos de sobreinfección asociada. En el momento de la toma, la paciente estaba completamente asintomática.

## Procedimiento

1. Bajo anestesia general, se contrasta el catéter percutáneo previamente insertado por Radiología Intervencionista, donde se evidencia bajo visión fluoroscópica un trayecto fistuloso entre la piel y la necrosis pancreática infectada.
2. Sobre el catéter se avanza guía hidrofílica 0.035'' × 150 cm.
3. Dilatación neumática de la pared con balón de manera secuencial 10, 14, 16 y 20 atmósferas.
4. Bajo visión fluoroscópica y sobre la guía hidrofílica se inserta una prótesis esofágica, cuya copa distal queda en la cavidad necrótica infectada y la copa proximal en la piel del flanco izquierdo.
5. Sobre la prótesis esofágica, en el trayecto correspondiente a la pared abdominal, se realiza dilatación con balón de alta presión Atlas de 18 × 40 mm, insuflándose a 28 atmósferas, lo que permite el paso del equipo de endoscopia a través de la luz de la prótesis esofágica.
6. A través de la prótesis esofágica se inserta un endoscopio frontal de 9 mm marca Olympus 180, con el que se explora la cavidad y se realiza desbridamiento del tejido necrótico con canastilla de Dormia y lavados con solución salina (fig. 1 A-H). La porción proximal se dejaba descubierta entre lavados considerando una cavidad sucia por hallazgos endoscópicos e imagenológicos. Se realizaron lavados interdiarios previa asepsia local, en la cama de la paciente, con buena tolerancia durante aproximadamente un mes. La evolución clínica y radiológica fue satisfactoria en el seguimiento (figs. 2 y 3).

La necrosis encapsulada sobreinfectada tradicionalmente se ha manejado con laparotomía exploratoria, abdomen

abierto, lavados sucesivos y necrosectomía<sup>8,9</sup>. El manejo combinado con el uso de catéteres y drenajes permite el lavado continuo y el desbridamiento del tejido necrótico con buenas tasas de éxito<sup>7-10</sup>. Sin embargo, existe una alta morbimortalidad con estos procedimientos, produciendo complicaciones como sangrado, evisceración y fístulas intestinales, entre otros<sup>5-7</sup>. En los últimos años el desarrollo de técnicas de mínima invasión ha permitido un mismo concepto quirúrgico, pero con una menor morbilidad. El uso de drenajes percutáneos realizados por Radiología Intervencionista es un método con el cual se ha logrado una mejoría en los pacientes, asociada en parte al hecho de ser poco invasivo. Su desventaja radica principalmente en no poder retirar el abundante tejido necrótico en una necrosis encapsulada pancreática extensa, por lo que un manejo mediante un drenaje endoscópico percutáneo transabdominal es una alternativa con la cual se pueden manejar colecciones complicadas manteniendo un rango de acción local, permitiendo la recuperación y la mejoría de los síntomas del paciente de manera efectiva<sup>7</sup>.

Este procedimiento demostró ser un método efectivo en la resolución de una necrosis pancreática encapsulada infectada. Se propone como un procedimiento seguro y mínimamente invasivo, realizado junto a la cama del paciente y que provoca solo un ligero dolor en el momento de reavanzar los lavados sucesivos. Por último, se puede destacar el bajo costo del procedimiento comparado con otros más intensivos.

## Responsabilidades éticas

Los autores manifestamos que el presente trabajo siguió los principios éticos médicos globales. Se realizó toma detallada del consentimiento informado a la paciente para cada procedimiento, y la posterior publicación académica del caso. Adicionalmente, se recibió autorización por parte del comité pertinente institucional para la realización de los procedimientos descritos previamente en seguimiento de la normativa nacional (Ley 8430 de 1993). En ninguna de las imágenes o descripciones dadas es posible la identificación de la paciente, por lo que se ha preservado completamente su anonimato.

## Financiación

No se recibió patrocinio de ningún tipo para llevar a cabo este artículo.

## Conflicto de intereses

Los autores declaran no tener ningún conflicto de intereses.

## Referencias

1. Díaz C, Garzón S, Morales C, et al. Pancreatitis aguda grave. *Rev Colomb Cir.* 2012;27:281-9.
2. Köller J, Valenzuela V. Necrosectomía pancreática endoscópica. *Rev Gastroenterol.* 2013;33:329-34.



3. Coronel E, Czul F, Gelrud A. Manejo endoscópico de las complicaciones de la pancreatitis. *Rev Gastroenterol.* 2013;33:237-45.
4. Cunha EF, Rocha MS, Pereira FP, et al. Walled-off pancreatic necrosis and other current concepts in the radiological assessment of acute pancreatitis. *Radiol Bras.* 2014;47:165-75.
5. Vila JJ, Ruiz-Clavijo D, Gonzalez B. Manejo endoscópico de las colecciones pancreáticas. *Enfermedades comunes del páncreas.* 2015;18:17-36.
6. Poves I, Burdío F, Dorcaratto D, et al. Minimally invasive techniques in the treatment of severe acute pancreatitis. *Cent Eur J Med.* 2014;9:580-7.
7. Navarrete C, Richter H, Osorio J, et al. Wide percutaneous access to retroperitoneal pancreatic necrosis through fully covered self-expandable metal stent. *Gastrointest Endosc.* 2016;83:17-24.
8. Uhl W, Warshaw A, Imrie C, et al. IAP guidelines for the surgical management of acute pancreatitis. *Pancreatol.* 2002;2:565-73.
9. Fernández-Cruz L, Lozano-Salazar RR, Olvera C, et al. Pancreatitis aguda grave: alternativas terapéuticas. *Rev Cir Esp.* 2006;80:64-71.
10. Li JW, Ang TL. Is endoscopic necrosectomy the way to go? *Int J Gastrointest Interv.* 2016;5:193-8.

J. Mendoza<sup>a</sup>, G. Tovar<sup>b</sup>, M. Galvis<sup>c</sup>, M. Mendoza<sup>d</sup> y C. Lozano<sup>e,\*</sup>

<sup>a</sup> Departamento de Cirugía Gastrointestinal, Clínica Foscal y Clínica Foscal Internacional, Floridablanca, Santander, Colombia

<sup>b</sup> Departamento de Gastroenterología Clínica, Clínica Foscal y Clínica Foscal Internacional, Floridablanca, Santander, Colombia

<sup>c</sup> Departamento de Radiología, Clínica Foscal y Clínica Foscal Internacional, Floridablanca, Santander, Colombia

<sup>d</sup> Departamento Clínico, Clínica Foscal y Clínica Foscal Internacional, Floridablanca, Santander, Colombia

<sup>e</sup> Clínica Foscal, Universidad de Cartagena, Floridablanca, Santander, Colombia

\* Autor para correspondencia. Carrera 28 # 40-64, Bucaramanga, Santander, Colombia. Teléfono: +57 321 455 7352. Correo electrónico: [camilolozanocirugia@hotmail.com](mailto:camilolozanocirugia@hotmail.com) (C. Lozano).

<https://doi.org/10.1016/j.rgmx.2019.02.010>

0375-0906/ © 2019 Asociación Mexicana de Gastroenterología.

Publicado por Masson Doyma México S.A. Este es un artículo Open Access bajo la licencia CC BY-NC-ND (<http://creativecommons.org/licenses/by-nc-nd/4.0/>).

## Liquen plano con afectación esofágica



### Lichen planus with esophageal involvement

El liquen plano es una enfermedad inflamatoria de etiología desconocida y que afecta al epitelio escamoso de piel y mucosas, siendo menos frecuente la afectación esofágica<sup>1</sup>. El liquen plano con afectación oral supone un factor de riesgo para el desarrollo de carcinoma epidermoide, no obstante su potencial malignización en la afectación esofágica está menos descrita.

Mujer de 69 años no fumadora ni bebedora habitual, que consulta por disfagia. Ha sido diagnosticada de liquen plano en distintas localizaciones mucosas presentando estenosis de uretra secundaria que requirió intervención. Desde hace varios años en seguimiento en otro centro por disfagia, observando varias estenosis esofágicas secundarias a liquen plano que requirieron de sucesivas dilataciones endoscópicas. Se inició tratamiento con corticoides debiendo suspenderlos por intolerancia a los mismos, por lo que se realizó únicamente seguimiento endoscópico. Durante las endoscopias de control se aprecia en tercio distal la presencia de papilomas escamosos realizando resección endoscópica de los mismos y tratamiento con argón plasma. La paciente suspende el seguimiento y acude a nuestro centro seis meses después por disfagia tanto para sólidos como para líquidos. Se realiza endoscopia apreciándose a 30 cm de arcada dentaria neoformación mamelonada, de consistencia aumentada que estenosa la luz e impide el paso del endoscopio (fig. 1A-C). Se toman varias biopsias con diagnóstico de lesión papilomatosa escamosa con áreas de displasia severa/carcinoma escamoso intraepitelial (fig. 2A).

Se solicita a su vez PCR de virus de papiloma humano (VPH) en las biopsias obtenidas siendo negativo. Se completa estudio con TC toracoabdominal donde se muestra la presencia de engrosamiento de las paredes del esófago distal y fundus gástrico sin otras alteraciones reseñables (fig. 2B). Ante estos hallazgos, se decidió en comité multidisciplinar administrar terapia neoadyuvante con quimiorradioterapia y posteriormente realizar tratamiento quirúrgico mediante esofagectomía. En la pieza anatomopatológica no se evidencian datos sugestivos de malignidad.

La aparición de liquen plano esofágico suele asociarse con afectación cutánea u oral, aunque puede presentarse de forma aislada<sup>2</sup>. La mayoría de los pacientes con liquen plano esofágico son mujeres de edad media. Fox et al. estudian a 72 pacientes con liquen plano esofágico siendo el 87% mujeres con una edad media de 61.9 años<sup>1</sup>. La disfagia es el síntoma predominante en la mayoría de los pacientes<sup>3</sup>. El tratamiento médico puede incluir el uso de corticoides así como la utilización de otros inmunosupresores, aunque no está bien estandarizado. En el estudio endoscópico la afectación puede ser tanto en esófago proximal como distal, siendo más frecuente la afectación proximal<sup>1</sup>. En el caso que se presenta, también una mujer con liquen plano oral y cutáneo de larga evolución y que comienza con disfagia, sin embargo la estenosis es en esófago distal. Los hallazgos endoscópicos pueden incluir mucosa friable, pápulas blanquecinas, erosiones y estenosis que pueden ser múltiples<sup>4</sup>. Si se encuentran estenosis, como en nuestro caso, el tratamiento endoscópico con dilataciones podría ser necesario. El potencial maligno del liquen plano en otras localizaciones como la cavidad oral es algo conocido desde hace varios años<sup>5</sup>, sin embargo se han reportado menos casos de transformación maligna del liquen plano con afectación esofágica<sup>6</sup>. La presencia de papilomatosis esofágica es un raro hallazgo endoscópico,