

3. Coronel E, Czul F, Gelrud A. Manejo endoscópico de las complicaciones de la pancreatitis. *Rev Gastroenterol.* 2013;33:237-45.
4. Cunha EF, Rocha MS, Pereira FP, et al. Walled-off pancreatic necrosis and other current concepts in the radiological assessment of acute pancreatitis. *Radiol Bras.* 2014;47:165-75.
5. Vila JJ, Ruiz-Clavijo D, Gonzalez B. Manejo endoscópico de las colecciones pancreáticas. *Enfermedades comunes del páncreas.* 2015;18:17-36.
6. Poves I, Burdío F, Dorcaratto D, et al. Minimally invasive techniques in the treatment of severe acute pancreatitis. *Cent Eur J Med.* 2014;9:580-7.
7. Navarrete C, Richter H, Osorio J, et al. Wide percutaneous access to retroperitoneal pancreatic necrosis through fully covered self-expandable metal stent. *Gastrointest Endosc.* 2016;83:17-24.
8. Uhl W, Warshaw A, Imrie C, et al. IAP guidelines for the surgical management of acute pancreatitis. *Pancreatol.* 2002;2:565-73.
9. Fernández-Cruz L, Lozano-Salazar RR, Olvera C, et al. Pancreatitis aguda grave: alternativas terapéuticas. *Rev Cir Esp.* 2006;80:64-71.
10. Li JW, Ang TL. Is endoscopic necrosectomy the way to go? *Int J Gastrointest Interv.* 2016;5:193-8.

J. Mendoza^a, G. Tovar^b, M. Galvis^c, M. Mendoza^d y C. Lozano^{e,*}

^a Departamento de Cirugía Gastrointestinal, Clínica Foscal y Clínica Foscal Internacional, Floridablanca, Santander, Colombia

^b Departamento de Gastroenterología Clínica, Clínica Foscal y Clínica Foscal Internacional, Floridablanca, Santander, Colombia

^c Departamento de Radiología, Clínica Foscal y Clínica Foscal Internacional, Floridablanca, Santander, Colombia

^d Departamento Clínico, Clínica Foscal y Clínica Foscal Internacional, Floridablanca, Santander, Colombia

^e Clínica Foscal, Universidad de Cartagena, Floridablanca, Santander, Colombia

* Autor para correspondencia. Carrera 28 # 40-64, Bucaramanga, Santander, Colombia. Teléfono: +57 321 455 7352. Correo electrónico: camilolozanocirugia@hotmail.com (C. Lozano).

<https://doi.org/10.1016/j.rgmx.2019.02.010>

0375-0906/ © 2019 Asociación Mexicana de Gastroenterología.

Publicado por Masson Doyma México S.A. Este es un artículo Open Access bajo la licencia CC BY-NC-ND (<http://creativecommons.org/licenses/by-nc-nd/4.0/>).

Liquen plano con afectación esofágica



Lichen planus with esophageal involvement

El liquen plano es una enfermedad inflamatoria de etiología desconocida y que afecta al epitelio escamoso de piel y mucosas, siendo menos frecuente la afectación esofágica¹. El liquen plano con afectación oral supone un factor de riesgo para el desarrollo de carcinoma epidermoide, no obstante su potencial malignización en la afectación esofágica está menos descrita.

Mujer de 69 años no fumadora ni bebedora habitual, que consulta por disfagia. Ha sido diagnosticada de liquen plano en distintas localizaciones mucosas presentando estenosis de uretra secundaria que requirió intervención. Desde hace varios años en seguimiento en otro centro por disfagia, observando varias estenosis esofágicas secundarias a liquen plano que requirieron de sucesivas dilataciones endoscópicas. Se inició tratamiento con corticoides debiendo suspenderlos por intolerancia a los mismos, por lo que se realizó únicamente seguimiento endoscópico. Durante las endoscopias de control se aprecia en tercio distal la presencia de papilomas escamosos realizando resección endoscópica de los mismos y tratamiento con argón plasma. La paciente suspende el seguimiento y acude a nuestro centro seis meses después por disfagia tanto para sólidos como para líquidos. Se realiza endoscopia apreciándose a 30 cm de arcada dentaria neoformación mamelonada, de consistencia aumentada que estenosa la luz e impide el paso del endoscopio (fig. 1A-C). Se toman varias biopsias con diagnóstico de lesión papilomatosa escamosa con áreas de displasia severa/carcinoma escamoso intraepitelial (fig. 2A).

Se solicita a su vez PCR de virus de papiloma humano (VPH) en las biopsias obtenidas siendo negativo. Se completa estudio con TC toracoabdominal donde se muestra la presencia de engrosamiento de las paredes del esófago distal y fundus gástrico sin otras alteraciones reseñables (fig. 2B). Ante estos hallazgos, se decidió en comité multidisciplinar administrar terapia neoadyuvante con quimiorradioterapia y posteriormente realizar tratamiento quirúrgico mediante esofagectomía. En la pieza anatomopatológica no se evidencian datos sugestivos de malignidad.

La aparición de liquen plano esofágico suele asociarse con afectación cutánea u oral, aunque puede presentarse de forma aislada². La mayoría de los pacientes con liquen plano esofágico son mujeres de edad media. Fox et al. estudian a 72 pacientes con liquen plano esofágico siendo el 87% mujeres con una edad media de 61.9 años¹. La disfagia es el síntoma predominante en la mayoría de los pacientes³. El tratamiento médico puede incluir el uso de corticoides así como la utilización de otros inmunosupresores, aunque no está bien estandarizado. En el estudio endoscópico la afectación puede ser tanto en esófago proximal como distal, siendo más frecuente la afectación proximal¹. En el caso que se presenta, también una mujer con liquen plano oral y cutáneo de larga evolución y que comienza con disfagia, sin embargo la estenosis es en esófago distal. Los hallazgos endoscópicos pueden incluir mucosa friable, pápulas blanquecinas, erosiones y estenosis que pueden ser múltiples⁴. Si se encuentran estenosis, como en nuestro caso, el tratamiento endoscópico con dilataciones podría ser necesario. El potencial maligno del liquen plano en otras localizaciones como la cavidad oral es algo conocido desde hace varios años⁵, sin embargo se han reportado menos casos de transformación maligna del liquen plano con afectación esofágica⁶. La presencia de papilomatosis esofágica es un raro hallazgo endoscópico,

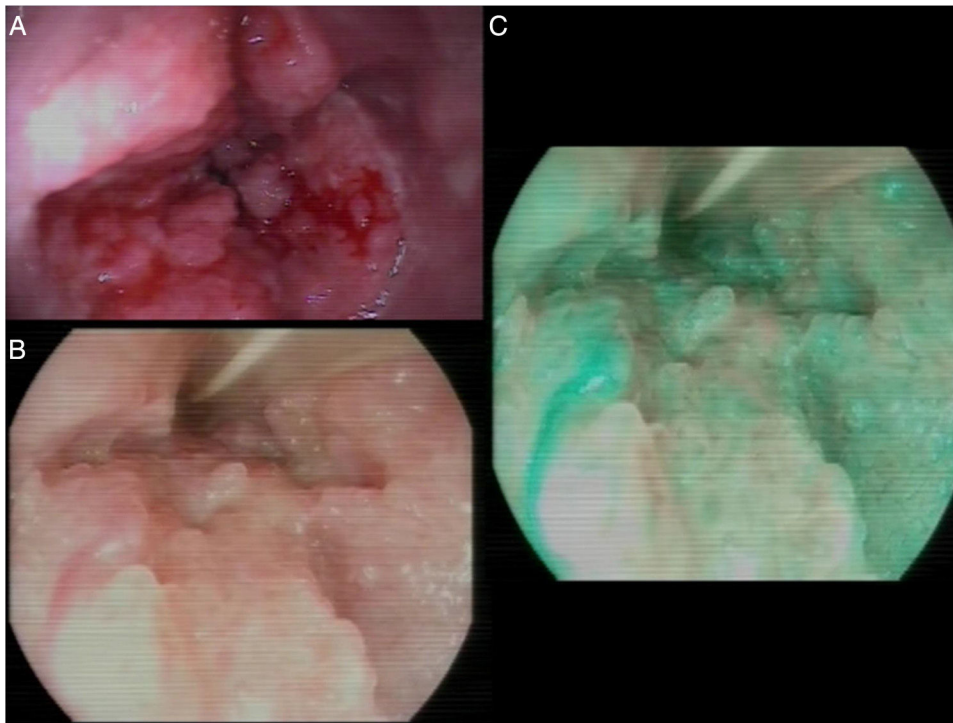


Figura 1 A) Hallazgos endoscópicos al diagnóstico, neoformación estenosante. B) Detalle de la superficie mucosa de aspecto papilomatoso. C) Detalle de la superficie mucosa visto con cromoscopy virtual, I-Scan 3.

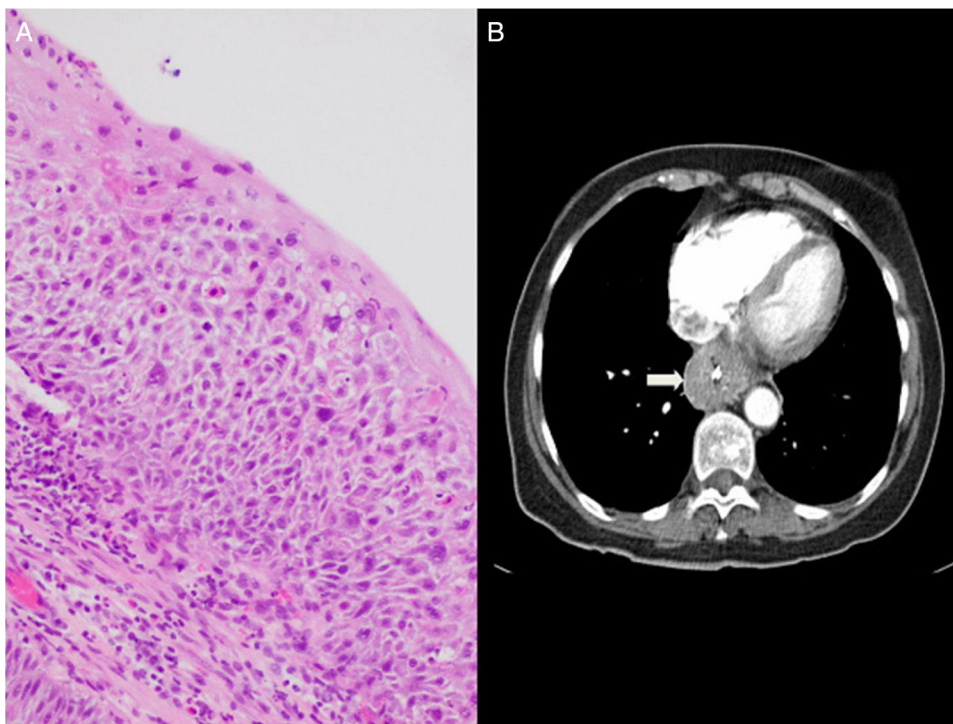


Figura 2 A) Hallazgos histológicos, displasia severa/carcinoma escamoso intraepitelial. B) Hallazgos radiológicos, imagen de TC toracoabdominal. Flecha: engrosamiento de esófago distal.

siendo su origen la presencia de reflujo gastroesofágico, la presencia de virus de papiloma humano (VPH) o agresiones continuas sobre la mucosa. En nuestro caso se descartó la presencia de VPH, pudiéndose considerar la afectación por

liquen plano como un agente irritante crónico que predispusiera al desarrollo de papilomatosis esofágica, no obstante no hay descritos casos similares en la literatura. El tratamiento endoscópico de los papilomas es controvertido,

pero se acepta la extirpación de lesiones aisladas mediante técnicas endoscópicas habituales (pinza de biopsia, asa de polipectomía, fulguración)⁷. No obstante, el tratamiento de múltiples lesiones no está bien establecido y algunos autores emplean terapias como la radiofrecuencia⁸. La recurrencia de papilomas una vez extirpados es baja⁹, no obstante nuestra paciente presentó recurrencia de los mismos pese a múltiples intentos previos de extirpación. Ante el hallazgo de carcinoma escamoso de esófago se deben tener en cuenta factores etiológicos como tabaco, alcohol e infección por VPH¹⁰. Nuestra paciente no presentaba estos factores de riesgo, teniendo como único factor etiológico reconocible la presencia de liquen plano. La endoscopia podría tener un papel en el seguimiento de estos pacientes para la detección precoz de carcinoma escamoso, usando tanto la cromoendoscopia como la magnificación. La detección de displasia en muestras de mucosa con infiltrado liquenoide puede no ser detectada en todos los casos. En nuestro caso sí que se pudo identificar claramente áreas de displasia severa/carcinoma escamoso intraepitelial. La paciente inició tratamiento con quimiorradioterapia de forma neoadyuvante, lo que podría explicar la ausencia de tejido displásico/carcinoma escamoso intraepitelial en el material remitido tras la esofagectomía.

En conclusión, el liquen plano con afectación esofágica es una entidad rara que se debe de sospechar en mujeres de edad media con disfagia y antecedente de liquen plano en otras localizaciones. Aunque poco frecuente, es una entidad con potencial maligno, tal y como ocurre en el caso presentado y en los pocos casos publicados, lo que podría justificar un seguimiento endoscópico.

Responsabilidades éticas

El paciente firmó un consentimiento informado previo al envío del artículo.

El trabajo cumple la normativa de bioética vigente. No se ha remitido a un comité ético puesto que el paciente ha sido informado sobre el uso de datos clínicos (de forma anónima) así como imágenes endoscópica y radiológicas en la que no se le puede reconocer, y además ha firmado un consentimiento informado para ello.

Los autores declaran que este artículo no contiene información personal que permita identificar a los pacientes.

Financiación

No se recibió patrocinio de ningún tipo para llevar a cabo este artículo.

Conflicto de intereses

Los autores declaran no tener ningún conflicto de intereses.

Referencias

1. Fox LP, Lightdale CJ, Grossman ME. Lichen planus of the esophagus: what dermatologists need to know. *J Am Acad Dermatol*. 2011;65:175–83.
2. Aubert, Hammel A, Perniceni Tet al. Epidermoid carcinoma complicating esophageal lichen planus without cutaneous or oral involvement. *Gastrointest Endosc*. 2011;74:221–3.
3. Katzka DA, Smyrk TC, Bruce AJ, et al. Variations in presentations of esophageal involvement in lichen planus. *Clin Gastroenterol Hepatol*. 2010;8:777–82.
4. Chrysostalis A, Gaudric M, Terris B, et al. Esophageal lichen planus: A series of eight cases including a patient with esophageal verrucous carcinoma: a case series. *Endoscopy*. 2008;40:764–8.
5. Moncarz V, Ulmansky M, Lustmann J. Lichen planus: exploring its malignant potential. *J Am Dent Assoc*. 1993;124:102–8.
6. Schwartz MP, Sigurdsson V, Vreuls W, et al. Two siblings with lichen planus and squamous cell carcinoma of the oesophagus. *Eur J Gastroenterol Hepatol*. 2006 Oct;18:1111–5.
7. Tabatabaei SA, Moghadam NA, Ahmadinejad M, et al. Giant esophageal squamous papilloma: a case report. *J Dig Dis*. 2009;10:228–30.
8. Kibria R, Akram S, Moezzi J, et al. Esophageal squamous papillomatosis with dysplasia Is there a role of balloon-based radiofrequency ablation therapy? *Acta Gastroenterol Belg*. 2009;72:373–6.
9. Mosca S, Manes G, Monaco R, et al. Squamous papilloma of the esophagus: long-term follow up. *J Gastroenterol Hepatol*. 2001;16:857–61.
10. Chang F, Syrjanen S, Wang L, et al. Infectious agents in the etiology of esophageal cancer. *Gastroenterology*. 1992;103:1336–48.

R. Honrubia-López^{a,*}, N. Manceñido-Marcos^a,
R. Pajares-Villarroya^a, M. Muñoz-Fernández de Legaria^b
y C. Comas-Redondo^a

^a Servicio de Aparato Digestivo, Hospital Universitario Infanta Sofía, San Sebastián de los Reyes, Madrid, España

^b Servicio de Anatomía Patológica, Hospital Universitario Infanta Sofía, San Sebastián de los Reyes, Madrid, España

*Autor para correspondencia. Paseo de Europa 34, San Sebastián de los Reyes, Madrid, España. Teléfono: +34 911914000

Correo electrónico: raul.honru@gmail.com
(R. Honrubia-López).

<https://doi.org/10.1016/j.rgmx.2019.02.009>

0375-0906/ © 2019 Asociación Mexicana de Gastroenterología.

Publicado por Masson Doyma México S.A. Este es un artículo Open Access bajo la licencia CC BY-NC-ND (<http://creativecommons.org/licenses/by-nc-nd/4.0/>).