




# REVISTA DE GASTROENTEROLOGÍA DE MÉXICO

[www.elsevier.es/rgmx](http://www.elsevier.es/rgmx)



## ARTÍCULO ORIGINAL

# Enteroscopia de doble balón: experiencia de una técnica endoscópica innovadora en el Hospital Universitario de la Fundación Santa Fe de Bogotá



A.M. Rey<sup>a,\*</sup>, G.A. Reyes<sup>a</sup>, F. Sierra<sup>a</sup>, O.J. Patarroyo<sup>b</sup>, A.F. Ardila<sup>b</sup> y L.P. Prada<sup>c</sup>

<sup>a</sup> Sección de Gastroenterología y Hepatología, Hospital Universitario Fundación Santa Fe de Bogotá, Bogotá, D.C., Colombia

<sup>b</sup> Especialista en Medicina Interna, Universidad El Bosque, Bogotá, D.C., Colombia

<sup>c</sup> Departamento de Medicina Interna, Hospital Universitario Fundación Santa Fe de Bogotá, Bogotá, D.C., Colombia

Recibido el 27 de agosto de 2018; aceptado el 3 de enero de 2019

Disponible en Internet el 15 de abril de 2019

### PALABRAS CLAVE

Enteroscopia;  
Sangrado digestivo;  
Videocápsula;  
Intestino delgado

### Resumen

**Introducción y objetivos:** La enteroscopia de doble balón es un método endoscópico recientemente introducido que permite la completa visualización, toma de biopsias e instauración de medidas terapéuticas del intestino delgado. Mediante este estudio, se busca describir la experiencia adquirida en nuestra institución con el fin de determinar las características de los pacientes que fueron llevados a esta intervención.

**Materiales y métodos:** Se realizó un estudio descriptivo de corte transversal donde se incluyeron todos los pacientes mayores de 18 años que ingresaron al Hospital Universitario de la Fundación Santa Fe de Bogotá para la realización de enteroscopia de doble balón desde el 01 de enero de 2013 hasta el 31 de diciembre de 2017.

**Resultados:** La muestra recolectada fue de 93 procedimientos en 73 pacientes, la media de edad fue de 57.91 años, la proporción de varones y mujeres fue muy similar, y no se presentaron complicaciones graves. Con respecto a la indicación para la realización de la enteroscopia, la más frecuente fue el sangrado digestivo (manifiesto y oculto) en el 49.46% seguida por la diarrea crónica en el 16.13%. La videocápsula endoscópica fue el estudio previo más frecuente (53.76%). Cuarenta y nueve procedimientos fueron realizados por vía anterógrada y 44 fueron realizados por vía retrógrada. El 86.02% de las enteroscopias fueron realizadas con fines diagnósticos y el 13.98% con fines terapéuticos. La enteroscopia normal fue el hallazgo más frecuente (59.68%), seguido por la presencia de úlceras (15.05%).

\* Autor para correspondencia. Calle 119 No. 7-75 - Piso 2. Bogotá, Colombia. Teléfono: (571) 603 0303 Ext. 5191  
Correo electrónico: [margaritarey1@hotmail.com](mailto:margaritarey1@hotmail.com) (A.M. Rey).

**KEYWORDS**

Enteroscopy;  
Gastrointestinal  
bleeding;  
Video capsule;  
Small bowel

*Conclusiones:* Nuestros resultados son similares a los mundiales con respecto a las indicaciones, vía de inserción y profundidad, sin presentarse complicaciones graves.

© 2019 Asociación Mexicana de Gastroenterología. Publicado por Masson Doyma México S.A. Este es un artículo Open Access bajo la licencia CC BY-NC-ND (<http://creativecommons.org/licenses/by-nc-nd/4.0/>).

## Double-balloon enteroscopy: Experience with an innovative endoscopic technique at the Hospital Universitario de la Fundación Santa Fe de Bogotá

**Abstract**

*Introduction and aims:* Double-balloon enteroscopy is a recently introduced endoscopic method that enables complete visualization of the small bowel, as well as biopsy sampling and therapeutic interventions in that part of the intestine. The aim of the present study was to describe the experience acquired at our hospital to determine the characteristics of the patients that underwent the procedure.

*Materials and methods:* A descriptive, cross-sectional study was conducted on all patients above 18 years of age admitted to the Hospital Universitario de la Fundación Santa Fe de Bogotá for double-balloon enteroscopy, within the time frame of January 2013 to December 2017.

*Results:* The study sample included 93 procedures in 73 patients. Mean patient age was 57.91 years, with a similar number of men and women. There were no severe complications. The most frequent indication for the enteroscopy was gastrointestinal bleeding (overt or occult), presenting in 49.46% of the patients, followed by chronic diarrhea (16.13%). Video capsule endoscopy was the previous study most frequently performed (53.76%). Anterograde double-balloon enteroscopy was carried out in 49 patients and 44 patients underwent the retrograde procedure. A total of 86.02% of the enteroscopies were diagnostic procedures and 13.98% were therapeutic. Normal enteroscopy was the most frequent finding (59.68%), followed by the presence of ulcers (15.05%).

*Conclusions:* Our results were similar to those reported worldwide, with respect to indications, insertion route, and insertion depth, and there were no severe complications.

© 2019 Asociación Mexicana de Gastroenterología. Published by Masson Doyma México S.A. This is an open access article under the CC BY-NC-ND license (<http://creativecommons.org/licenses/by-nc-nd/4.0/>).

## Introducción y objetivos

La enteroscopia de doble balón (EDB) es un método endoscópico recientemente introducido que permite la completa visualización, toma de biopsias e instauración de medidas terapéuticas del intestino delgado<sup>1,2</sup>.

Es una técnica relativamente sencilla y de fácil acceso que se ha implementado desde enero del 2013 en el Hospital Universitario de la Fundación Santa Fe de Bogotá como medida diagnóstica y terapéutica en la enfermedad del intestino delgado.

El objetivo principal del estudio es describir la experiencia de la EDB en el Hospital Universitario de la Fundación Santa Fe de Bogotá desde enero de 2013 hasta diciembre de 2017.

Dentro de los objetivos específicos se encuentra caracterizar a la población de pacientes adultos a quienes les fue realizado el procedimiento, detallar las indicaciones y los hallazgos endoscópicos de los procedimientos, describir las características del procedimiento de la enteroscopia, y determinar la eficacia diagnóstica, terapéutica y las complicaciones de los procedimientos realizados.

## Materiales y métodos

Se realizó un estudio descriptivo de corte transversal donde se incluyeron todos los pacientes adultos que ingresaron al Hospital Universitario de la Fundación Santa Fe de Bogotá para la realización de EDB desde el 01 de enero de 2013 hasta el 31 de diciembre de 2017.

### Criterios de selección

- *Criterios de inclusión:* mayores de 18 años de edad, programados para realización de EDB sin importar la vía de acceso, procedimiento realizado durante el periodo de estudio.
- *Criterios de exclusión:* datos faltantes con respecto a las indicaciones y las características del procedimiento.

### Plan de análisis de los datos

Posterior a la recolección de los datos, se verificó que los datos registrados correspondieran con el tipo de variable, su

unidad correspondiente, la definición conceptual, el indicador propio y la codificación en caso de aplicarse.

Con los datos obtenidos en las variables de caracterización de la población se determinó para las variables categóricas o cualitativas la distribución por frecuencias relativas y porcentajes, y para las variables continuas o cuantitativas se obtuvo la media, la mediana, la moda y la desviación estándar como medidas de tendencia central y dispersión. Para el análisis de los datos se utilizó el *software* estadístico STATA® v.11.

### Consideraciones éticas

El protocolo fue aprobado por la Subdirección de Estudios Clínicos y de Epidemiología Clínica de la Dirección Médica y por el Comité Corporativo de Ética en Investigación de la Fundación Santa Fe de Bogotá.

## Resultados

### Características iniciales de los pacientes

La muestra recolectada fue de 93 procedimientos en 73 pacientes a quienes les fue realizada EDB en el Hospital Universitario de la Fundación Santa Fe de Bogotá entre el 01 de enero de 2013 y el 31 de diciembre de 2017. La media de edad fue de 57.91 años con una desviación estándar de 16.3 años, el porcentaje de varones fue del 45.16% (43 pacientes) y el de mujeres fue del 54.84% (51 pacientes).

Con respecto a la indicación para la realización de la enteroscopia, la más frecuente fue el sangrado digestivo (manifiesto y oculto) en el 49.46% (46 pacientes) seguida por la diarrea crónica con un 16.13% (15 pacientes). Fueron reportadas otras indicaciones con frecuencias menores como la sospecha de tumor neuroendocrino (11.83%), la presencia de lesión en intestino delgado (5.38%) y la obstrucción intestinal (5.38%), entre otras (tabla 1).

Dentro de los estudios realizados previo a la enteroscopia, la videocápsula endoscópica fue el más frecuente (53.76%) seguido por la tomografía axial computarizada de abdomen (30.11%) y el entero-TAC (7.53%). Dentro de los pacientes a quienes les fue realizada la videocápsula endoscópica, en el 46% se reportó la presencia de úlceras, en el 12% la evidencia de lesiones en intestino delgado y en el 10% la presencia de pólipos. En 5 pacientes la videocápsula endoscópica fue reportada como normal (tabla 1).

### Características del procedimiento de enteroscopia

De los 93 procedimientos, 49 fueron realizados por vía anterógrada y 44 fueron realizados por vía retrógrada. El 86.02% fueron realizados con fines diagnósticos y 13 (13.98%) procedimientos fueron realizados con fines diagnósticos y terapéuticos. Dentro de los estudios diagnósticos, en 35 procedimientos se realizó toma de biopsias para patología. La media de duración de la enteroscopia por vía anterógrada fue de 78 min y por vía retrógrada fue similar. La longitud media por vía anterógrada fue de 315 cm y por vía retrógrada de 157 cm (tabla 2). En un caso (1.08%) se logró la visualización completa del intestino realizado por vía anterógrada

**Tabla 1** Características iniciales de los pacientes

<i>Característica (n = 93)</i>	
Edad en años, media (DE)	57.91 (16.30)
Mujeres, número (%)	51 (54.84)
<i>Indicación para la realización de la enteroscopia</i>	
Sangrado manifiesto, número (%)	33 (35.48)
Diarrea crónica, número (%)	15 (16.13)
Sangrado oculto, número (%)	13 (13.98)
Tumor neuroendocrino, número (%)	11 (11.83)
Dolor abdominal, número (%)	6 (6.45)
Lesión de intestino delgado, número (%)	5 (5.38)
Obstrucción intestinal, número (%)	5 (5.38)
Enfermedad de Crohn, número (%)	2 (2.15)
Polirosis familiar, número (%)	2 (2.15)
Estenosis de anastomosis, número (%)	1 (1.08)
<i>Estudio realizado previo al procedimiento</i>	
Videocápsula, número (%)	50 (53.76)
Tomografía de abdomen, número (%)	28 (30.11)
Entero-TAC, número (%)	7 (7.53)
PET scan, número (%)	2 (2.15)
Resonancia de abdomen, número (%)	1 (1.08)
Tránsito intestinal, número (%)	1 (1.08)
<i>Hallazgos en videocápsula*</i>	
Úlceras, número (%)	23 (46)
Lesión de intestino delgado, número (%)	6 (12)
Pólipos, número (%)	5 (10)
Angioectasias, número (%)	5 (10)
Sangrado, número (%)	2 (4)
Atrofia duodenal, número (%)	1 (2)
GIST, número (%)	1 (2)
Normal, número (%)	5 (10)
No diagnóstica por mala preparación, número (%)	2 (4)

DE: desviación estándar; GIST: *gastrointestinal stromal tumor*; PET: *positron emission tomography*; TAC: tomografía axial computarizada.

\* n = 50.

y retrógrada constatado por la visualización del tatuaje. Ninguna enteroscopia fue completa por una sola vía.

La enteroscopia normal fue el hallazgo más frecuente (56.98%) seguido por la presencia de úlceras (15.05%), la evidencia de lesión de aspecto tumoral submucosa (8.60%) y las angioectasias (5.38%) (tabla 2).

Al analizar los casos en donde previo al procedimiento había sido realizada la videocápsula endoscópica, 13 de las 50 que corresponden al 26% de los procedimientos presentaron correlación diagnóstica.

Dentro de las 13 enteroscopias realizadas con fines terapéuticos, el procedimiento más frecuente fue la terapia endoscópica con infiltración submucosa de adrenalina diluida (solución salina al 0.9%/9 cc más 1 mg de adrenalina) en el 38.46% de los pacientes seguida por la terapia con argón en el 23.08% y polipectomía en 3 casos (tabla 3). En los casos en los cuales se realizó la terapia endoscópica con infiltración submucosa de adrenalina diluida (solución salina al 0.9%/9 cc más 1 mg de adrenalina) el 100% correspondieron a úlceras y en los 3 casos de terapia con argón todos los pacientes presentaron angioectasias (fig. 1). En los casos de

**Tabla 2** Características del procedimiento de enteroscopia

<i>Característica (n = 93)</i>	
Procedimiento con fines diagnósticos, número (%)	80 (86.02)
Realización de tatuaje, número (%)	42 (45.16)
Toma de muestras para patología, número (%)	35 (37.63)
<i>Vía de realización</i>	
Anterógrada, número (%)	49 (52.69)
Retrógrada, no (%)	44 (47.31)
<i>Procedimiento por vía anterógrada (n = 49)</i>	
Duración en minutos, media (DE)	78.08 (39.69)
Longitud en centímetros, media (DE)	315.92 (121.05)
<i>Procedimiento por vía retrógrada (n = 44)</i>	
Duración en minutos, media (DE)	78.20 (43.29)
Longitud en centímetros, media (DE)	157.34 (98.51)
<i>Hallazgos endoscópicos</i>	
Normal, número (%)	53 (56.98)
Úlceras, número (%)	14 (15.05)
Lesión de aspecto tumoral subepitelial, número (%)	8 (8.60)
Angioectasias, número (%)	5 (5.38)
Pólipo, número (%)	3 (3.23)
Estenosis de asa intestinal, número (%)	2 (2.15)
Disminución de vellosidades, número (%)	2 (2.15)
Quiste de linfa, número (%)	1 (1.08)
Meconio obstructivo, número (%)	1 (1.08)
<i>Complicaciones</i>	
Ninguna, número (%)	89 (95.7)
Dolor abdominal, número (%)	1 (1.08)
Microperforación contenida, número (%)	1 (1.08)
Neumatosis íleon, número (%)	1 (1.08)
Hematoma esofágico, número (%)	1 (1.08)

DE: desviación estándar.

monoterapia con adrenalina no se contaba en el momento con argón. En el caso de la dilatación con balón, correspondía a una paciente con antecedente de cirugía bariátrica con cuadros de dolor abdominal y distensión a la cual se le realiza dilatación del píloro con balón de 2 cm sin complicaciones.

**Tabla 3** Enteroscopias con indicación terapéutica

Intervención realizada	N = 13
Escleroterapia con adrenalina, número (%)	5 (38.46)
Escleroterapia con argón, número (%)	3 (23.08)
Polipectomía, número (%)	3 (23.08)
Dilatación con balón, número (%)	1 (7.69)
Desobstrucción de asa intestinal, número (%)	1 (7.69)

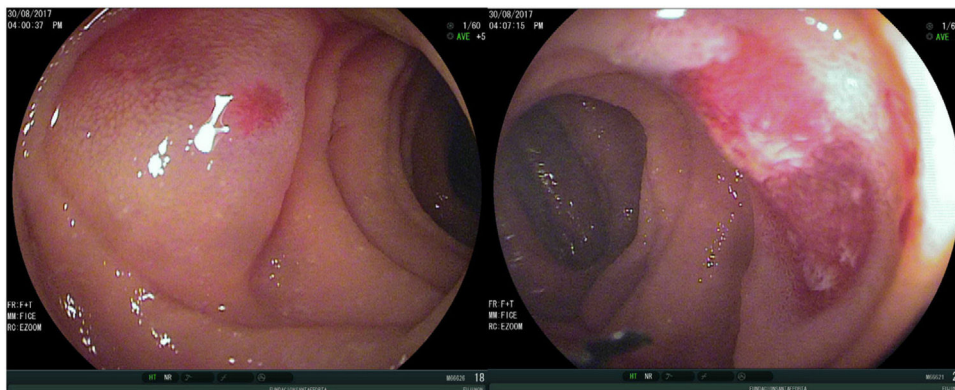
**Tabla 4** Hallazgos en pacientes con indicación de sangrado oculto o manifiesto

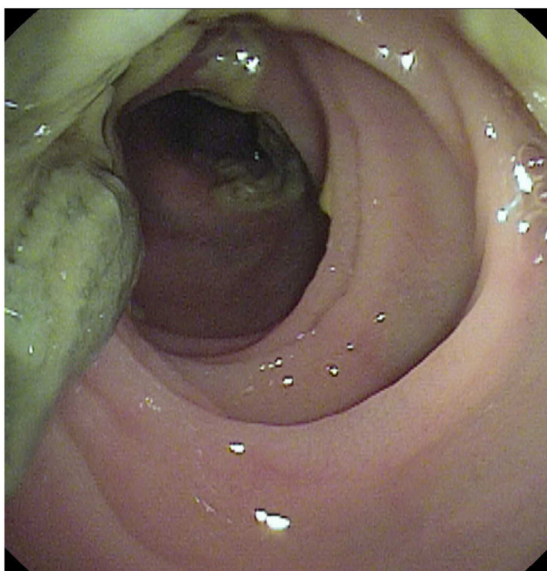
Hallazgo en enteroscopia	N = 46
Normal número (%)	24 (52.17)
Úlceras, número (%)	10 (21.74)
Angioectasias, número (%)	5 (10.87)
Lesión de aspecto tumoral subepitelial, número (%)	4 (8.69)
Xantoma de intestino delgado, número (%)	2 (4.35)
Estenosis asa intestinal, número (%)	1 (2.17)

En un caso la enteroscopia fue realizada para desobstrucción de asa intestinal, correspondiente a un paciente postrasplante pulmonar secundario a fibrosis quística con obstrucción distal ileal por pseudomeconio al cual se le realizó instilación por enteroscopia de ácido diatrizoico con desobstrucción exitosa (fig. 2).

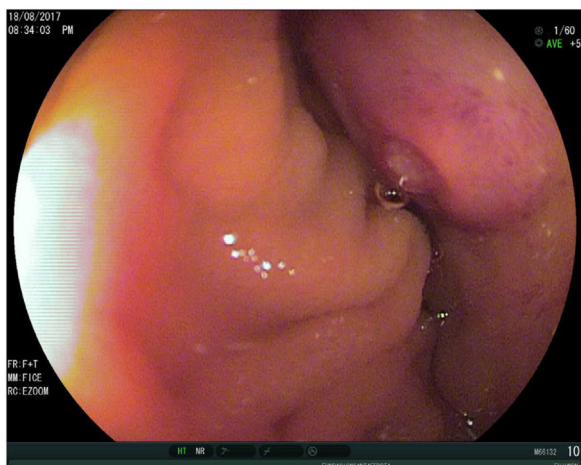
### Hallazgos en pacientes con indicación de sangrado oculto o manifiesto

Al analizar el subgrupo específico de los pacientes con indicación de enteroscopia para estudio de sangrado digestivo oculto y manifiesto, en el 52.17% de los casos el estudio fue reportado como normal. El hallazgo principal fue la presencia de úlceras seguida de angioectasias y lesiones de aspecto tumoral (tabla 4). En las lesiones de aspecto tumoral se realizó tatuaje con tinta china como marcación previa al procedimiento quirúrgico para facilitar su ubicación (fig. 3).

**Figura 1** Angiectasia, esclerosis con argón plasma.



**Figura 2** Meconio en intestino delgado en paciente postrasplante pulmonar desobstruido por enteroscopia de doble balón.



**Figura 3** Lesión tumoral subepitelial en duodeno (GIST).

### Reportes de patología en las biopsias tomadas por enteroscopia

De los 35 pacientes a quienes se les tomaron biopsias, en el 51.43% fueron normales. En 5 casos se reportó la presencia de hallazgos compatibles con enfermedad de Crohn que corresponde al 14.28% y en 3 casos úlceras inflamatorias que corresponde al 8.57% (fig. 4). Otros hallazgos reportados son la presencia de GIST, los tumores neuroendocrinos y las linfangiectasias entre otras (tabla 5). De los pacientes reportados con lesiones de aspecto tumoral subepitelial, 4 de ellos fueron intervenidos quirúrgicamente en nuestra institución con reporte de enfermedad compatible con GIST en el 50% de los casos y tumor neuroendocrino en el 50% restante. Los otros 4 pacientes fueron intervenidos extrahospitalariamente por lo cual no contamos con los reportes de los hallazgos en la patología. En un paciente se documentó adenocarcinoma de colon, este paciente tenía una colonoscopia

**Tabla 5** Hallazgos en las biopsias tomadas por enteroscopia

Reporte de la biopsia	N = 35
Normal, número (%)	18 (51.43)
Enfermedad de Crohn, número (%)	5 (14.28)
Úlceras inflamatorias, número (%)	3 (8.57)
GIST, número (%)	2 (5.71)
Tumor neuroendocrino, número (%)	2 (5.71)
Linfangiectasias, número (%)	2 (5.71)
Pólipo hiperplásico, número (%)	1 (2.86)
Adenoma tubular sin displasia, número (%)	1 (2.86)
Adenocarcinoma de colon, número (%)	1 (2.86)

previa realizada hacia un mes en otra institución reportada como normal.

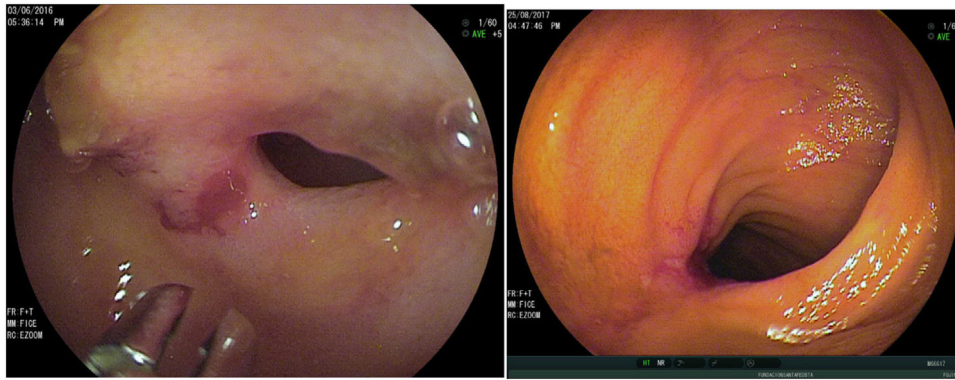
### Discusión y conclusiones

La EDB es un método que permite la visualización, toma de biopsias e instauración de medidas terapéuticas en el intestino delgado. Es un procedimiento muy útil en pacientes con sangrado digestivo evidente y oculto en quienes no ha sido documentado el origen por los procedimientos endoscópicos convencionales<sup>3,4</sup>.

En cuanto al porcentaje de realización de la enteroscopia según la vía de abordaje, en nuestro estudio fueron muy similares entre el 52 y el 47% por vía oral y anal, respectivamente, lo que varía un poco con lo presentado en los reportes mundiales con realización de casos más frecuentemente por vía oral que anal. Es probable que esto esté relacionado con el tipo de indicación más frecuente en nuestro reporte como lo fue la diarrea crónica y los tumores neuroendocrinos, para los cuales los pacientes requirieron los 2 tipos de abordaje para aumentar el rendimiento diagnóstico<sup>5-8</sup>. La media del tiempo de realización del procedimiento en estos estudios fue similar en ambas rutas (oral y anal) de 78 min, respectivamente, siendo similar a los estudios en Turquía por el Dr. Mezut Akarsu con medias en ambas vías de 60 y 68 min, respectivamente<sup>9</sup>. En los estudios de reportes europeos el tiempo también fue similar entre 70 y 90 min, respectivamente<sup>10,11</sup>. En cuanto a la distancia de inserción, nuestras medias por vía oral y rectal fueron similares a los presentados en la literatura asiática y europea, alcanzando los asiáticos más distancias por vía anal<sup>10,11</sup>.

En nuestro estudio la indicación más frecuente para la realización de EDB fue la presencia de sangrado manifiesto en el 35.48% de los pacientes y el estudio de pacientes con sangrado oculto en el 13.98% de los casos (total del 49.46%), siendo el sangrado digestivo la principal indicación similar a lo reportado en estudios previos donde más del 30% de los pacientes presentaban sangrado como indicación principal para el procedimiento<sup>5,6</sup>. Otras indicaciones fueron diarrea crónica en el 16.13% y sospecha de tumor neuroendocrino en el 11.83%, lo cual es mayor a lo reportado en estudios previos<sup>7</sup>.

Con respecto al objetivo del procedimiento de nuestro estudio, más del 90% se realizó con fines diagnósticos, el 45% para realización de tatuaje y el 37% para toma de muestras para patología. Trece procedimientos fueron realizados con intención terapéutica



**Figura 4** Úlcera y estenosis por Crohn y úlceras inflamatorias por AINE.

siendo la infiltración submucosa de adrenalina (solución salina al 0.9%/9 cc mas 1 mg de adrenalina) la intervención más frecuente. En estudios previos, este porcentaje varía según las indicaciones y los hallazgos endoscópicos, como en el caso de la experiencia de 8 años en China donde al 45% de los pacientes durante la enteroscopia les fueron tomadas biopsias siendo el hallazgo más frecuente la presencia de enfermedad de Crohn<sup>5</sup>.

La eficacia diagnóstica del procedimiento de enteroscopia reportada en la literatura oscila entre el 40 y el 80% y la frecuencia de intervención terapéutica entre el 15 y el 55%<sup>7,8</sup>. En nuestro estudio la eficacia diagnóstica de manera general fue del 47.31% correspondiente a los pacientes con hallazgos positivos en la enteroscopia, lo cual se encuentra dentro de lo esperado según las publicaciones previas, sin embargo si analizamos solo los hallazgos que pueden eventualmente generar un impacto clínico, el rendimiento diagnóstico fue del 39%, este dato se explica por el poco rendimiento diagnóstico que tiene la enteroscopia para diarrea crónica (menor del 50%) y tumores neuroendocrinos (entre el 3 y el 10%) que fueron nuestras causas más frecuentes de indicación después del sangrado<sup>10,11</sup>. La frecuencia de intervención con fines terapéuticos en nuestro estudio fue calculada en el 13.98% que comparada con la literatura mundial se encuentra por debajo de lo publicado en estudios previos<sup>7,8</sup>.

La tasa de enteroscopia completa, definida como la exploración total del intestino (visualización del ciego por vía anterógrada o visualización de tatuaje previamente marcado por cualquier vía) en nuestro estudio fue del 1.08% lo cual es bajo comparado con estudios previos mundiales que varían ampliamente entre el 8 y el 77%<sup>7,12</sup>. En los estudios mexicanos esta tasa de enteroscopia completa ha sido reportada entre el 0 y el 4.3%, lo cual es similar a lo encontrado en nuestro estudio<sup>6,7</sup>. Es posible que estos resultados estén asociados a la curva de aprendizaje en nuestra institución y a la indicación inicial para la realización de la enteroscopia explique el rendimiento diagnóstico bajo.

En nuestro estudio el 53.76% de los pacientes tenían videocápsula endoscópica previa a la realización de la EDB siendo las úlceras intestinales el hallazgo más frecuente; este es el estudio inicial de elección según las recomendaciones de las diferentes guías internacionales<sup>13</sup>. En un estudio mexicano, solo el 21% de los pacientes tenían estudio previo de videocápsula por la poca disponibilidad de

este en su centro<sup>7</sup>. Por otra parte, en el estudio publicado en el 2016 por Chen et al. en 39.76% de los pacientes se les realizó videocápsula endoscópica ya fuera antes o después de la EDB y en el estudio publicado en 2014 por el doctor Akarsu al parecer no se realizó videocápsula en ninguno de los 513 pacientes llevados al procedimiento<sup>9</sup>. En la literatura, la correlación global que se encuentra entre la cápsula endoscópica y la EDB es del 41.5%, en nuestro estudio esta correlación fue mucho más baja, lo cual podría estar relacionado con el tipo de indicaciones de nuestro estudio<sup>14</sup>.

El sangrado digestivo tanto oculto como manifiesto fue la indicación más frecuente para la realización de la EDB, como ya lo mencionamos anteriormente. La eficacia diagnóstica en este subgrupo de pacientes calculada en nuestro estudio fue del 47.82%, que comparada con los estudios publicados es más baja ya que ha sido reportada entre un 54 y 88%<sup>8,9,12</sup>. Las lesiones más frecuentemente encontradas fueron las úlceras, lo cual concuerda con los estudios asiáticos (53%) comparados con los estudios occidentales donde el hallazgo más frecuente son las angioectasias<sup>5,7</sup>.

De los pacientes con sangrado manifiesto, solamente en 6 casos se realizó la enteroscopia en los primeros 10 días de la presentación clínica, en el resto de los casos el procedimiento fue hecho después de 10 días ya que correspondían a pacientes remitidos de otras instituciones. Lo anterior explica el menor rendimiento diagnóstico en nuestra serie y esto también se relaciona directamente con el menor porcentaje de procedimientos terapéuticos.

De los 15 pacientes con indicación de EDB para estudio de diarrea crónica, siendo esta la segunda indicación en frecuencia en nuestro estudio, la eficacia diagnóstica fue del 20% la cual es baja comparada con estudios especialmente asiáticos donde la eficacia es menor del 50%. La eficacia en estudios latinoamericanos varía entre el 0 y el 84% lo que concluye que su utilidad en esta indicación es muy variable<sup>5,8</sup>.

La presencia de tumores encontrados en nuestro estudio representó el 8.6% de todos los casos realizados, lo cual está dentro de lo reportado en la literatura entre el 3.6 al 14% de los casos<sup>15</sup>, solo en 4 de ellos se determinó el tipo de enfermedad, 2 GIST y 2 tumores neuroendocrinos, los otros 4 tumores (subepiteliales sin biopsia) fueron intervenidos por fuera de nuestra institución, sin oportunidad de seguimiento, por lo cual no fue posible saber el tipo de enfermedad, lo que constituye una de las falencias de

nuestro estudio ya que no se le realizaron seguimientos posteriores a nuestros pacientes para determinar este tipo de enfermedad y evolución.

En cuanto a las complicaciones relacionadas con la EDB, en el 95.7% de los casos no se reportó ninguna complicación. Las complicaciones presentadas se reportaron en el 4.3% de los pacientes lo cual está dentro lo esperado comparado con la literatura mundial que oscila entre el 0.8% en las diagnósticas y el 4.3% en las terapéuticas<sup>5,7,12</sup>. De las complicaciones reportadas en nuestro estudio ninguna fue una complicación mayor, todas se trataron médicamente sin consecuencias posteriores. La microperforación contenida se presentó en un caso y se definió por la presencia de un proceso inflamatorio localizado en forma limitada en un asa de yeyuno distal con la presencia de una pequeña burbuja de aire adyacente a la pared intestinal sin presentar neumoperitoneo, esto por medio de una TAC abdominal. Consideramos que esta complicación fue secundaria al tatuaje realizado.

Este estudio hasta ahora ha sido el más grande publicado de nuestro país, hay una publicación previa que recolectó la información de 29 pacientes durante los años 2008 y 2009 a quienes se les realizaron 41 enteroscopias con rendimiento diagnóstico para estudio de hemorragia del 81%<sup>16</sup>.

En conclusión, la EDB es un procedimiento endoscópico de alta complejidad que se realiza de manera satisfactoria en nuestra unidad de gastroenterología con los fines diagnósticos y terapéuticos, sin presentarse complicaciones graves. Esta es la experiencia más grande de enteroscopia publicada en población colombiana. Hay correlación mundial en cuanto a las indicaciones del procedimiento, siendo el sangrado digestivo oscuro la primera causa. En cuanto a la vía de inserción, fue más frecuente la vía oral con datos muy cercanos a la anal, dato similar a los estudios europeos y la profundidad alcanzada en la vía oral fue similar a la reportada en los estudios europeos y asiáticos.

## Financiación

Los autores declaran que no se recibió ningún tipo de financiación para este estudio.

## Conflicto de intereses

Los autores declaran que no tienen ningún conflicto de intereses.

## Referencias

1. Matsumoto T, Moriyama T, Esaki M, et al. Performance of antegrade double-balloon enteroscopy: Comparison with push enteroscopy. *Gastrointest Endosc.* 2005;62:392–8.
2. Bonnet S, Douard R, Malamut G, et al. Intraoperative enteroscopy in the management of obscure gastrointestinal bleeding. *Dig Liver Dis.* 2013;45:277–84.
3. Yamamoto H, Yano T, Kita H, et al. New system of double-balloon enteroscopy for diagnosis and treatment of small intestinal disorders. *Gastroenterology.* 2003;125:1556.
4. Tsujikawa T, Saitoh Y, Andoh A, et al. Novel single-balloon enteroscopy for diagnosis and treatment of the small intestine: Preliminary experiences. *Endoscopy.* 2008;40:11–5.
5. Chen WG, Shan GD, Zhang H, et al. Double-balloon enteroscopy in small bowel diseases: Eight years single-center experience in China. *Medicine (Baltimore).* 2016;95, e5104.
6. Blancas JM, Paz VM, Miyamoto A, et al. Enteroscopia de doble balón: experiencia en el Hospital de Especialidades del Centro Médico Nacional Siglo XXI, IMSS, Ciudad de México. *Rev Gastroenterol Mex.* 2005;70:129–37.
7. García-Correa JJE, Ramírez-García JJ, García-Contreras LF, et al. Enteroscopia de doble balón: indicaciones, abordajes, eficacia diagnóstica y terapéutica y seguridad Experiencia temprana de un solo centro. *Rev Gastroenterol Méx.* 2018;83: 31–40.
8. Di Caro S, May A, Heine DG, et al. The European experience with double-balloon enteroscopy: Indications, methodology, safety, and clinical impact. *Gastrointest Endosc.* 2005;62:545–50.
9. Akarsu M, Akkaya Özdinc S, Çeltik A, et al. Diagnostic and therapeutic efficacy of double-balloon enteroscopy in patients with small intestinal diseases: Single-center experience in 513 procedures. *Turk J Gastroenterol.* 2014;25:374–80.
10. Pérez-Cuadrado Robles E, Esteban Delgado P, Bebia Conesa P, et al. Role of double-balloon enteroscopy in malignant small bowel tumors. *World J Gastrointest Endosc.* 2015;7: 652–8.
11. Prachayakul V, Deesomsak M, Aswakul P, et al. The utility of single-balloon enteroscopy for the diagnosis and management of small bowel disorders according to their clinical manifestations: a retrospective review. *BMC Gastroenterol.* 2013;13:103.
12. Mensink PB, Haringsma J, Kucharzik T, et al. Complications of double balloon enteroscopy: A multicenter survey. *Endoscopy.* 2007;39:613–5.
13. Raju GS, Gerson L, Das A, et al. American Gastroenterological Association (AGA) Institute technical review on obscure gastrointestinal bleeding. *Gastroenterology.* 2007;133:1697–717.
14. Blancas-Valencia JM. Enteroscopia. *Revista de Gastroenterología de México.* 2013;78:51–3.
15. Rossi RE, Conte D, Elli L, et al. Endoscopic techniques to detect small-bowel neuroendocrine tumors: A literature review. *United European Gastroenterol J.* 2017;5:5–12.
16. Ospina J, Villamizar J. Enteroscopia de doble balón Una nueva herramienta para la evaluación gastrointestinal. *Rev Col Gastroenterol.* 2009;24:241–7.