



REVISTA DE GASTROENTEROLOGÍA DE MÉXICO

www.elsevier.es/rgmx



CARTA CIENTÍFICA

Pancreatitis aguda por hipertrigliceridemia, causa inusual de dolor abdominal en el embarazo



Hypertriglyceridemia-induced acute pancreatitis: An unusual cause of abdominal pain in pregnancy

La pancreatitis aguda (PA) es una complicación rara del embarazo. Se diagnostica en un rango de 1/1,000 a 1/10,000 embarazos. La hipertrigliceridemia es la tercera causa más frecuente de PA gestacional después de los cálculos biliares y el alcohol, y ocurre aproximadamente en el 4% de los casos¹. Suele aparecer en mujeres con anomalías preexistentes del metabolismo de los lípidos².

Presentamos el caso de una PA inducida por hipertrigliceridemia en una gestante sana sin antecedentes de anomalías lipídicas y el embarazo como único factor desencadenante conocido para la hipertrigliceridemia.

Primigesta de 39 + 4 semanas sin antecedentes personales ni familiares de interés. Glucosuria desde el inicio de gestación con test de O'Sullivan normal. Ingresa en nuestro servicio por fopsias, epigastralgia, vómitos y presión arterial elevada (161/93 mmHg) con 3(+) de proteínas en orina y bioquímica no valorable por suero «lipémico». Ante el diagnóstico de preeclampsia grave debido a su clínica neurológica, digestiva y cifras tensionales³, se decide finalizar la gestación. Durante su estancia en partos se realiza cesárea urgente por sospecha de pérdida de bienestar fetal. Al abrir el peritoneo parietal se visualiza abundante ascitis quilosa, resto de cavidad normal (sin encontrarse patología en apéndice cecal, sigma, vesícula biliar ni antro-píloro gástrico). En el postoperatorio inmediato y tras 24 h del inicio de su sintomatología se solicita analítica que demuestra una lipasa de 1,117 U/l (62-230), triglicéridos de 5,860 mg/dl (50-165), colesterol de 810 mg/dl (150-200) y glucosa de 510 mg/dl (65-100). Se solicitó una ecografía abdominal, en la que se observaba un aumento leve del tamaño pancreático con contornos desdibujados y disminución de su ecogenicidad, y también una tomografía abdominal (fig. 1), que objetivó un páncreas ligeramente edematoso sin necrosis rodeado por una colección líquida periférica homogénea no encapsulada. La vesícula era de tamaño normal, sin evidencia de litiasis.

Ante el diagnóstico de PA edematosa por hipertrigliceridemia se comienza tratamiento con hidratación intravenosa, insulino terapia e infusión de heparina de bajo peso molecular. A las 24 h es valorada por el servicio de endocrino, que recomiendan inicio de fibratos (benofibrato 145 mg por la

noche), restricción dietética de grasas a largo plazo e introducción de triglicéridos de cadena media y ácidos grasos omega-3. La paciente presenta normalización de cifras tensionales y mejoría analítica con descenso paulatino de los triglicéridos (fig. 2), por lo que es dada de alta al sexto día postintervención. Se confirmaron valores normales de genotipo APO E, apolipoproteína A1, B, CII y E. Un año después del episodio digestivo la paciente se encuentra asintomática, con triglicéridos casi normalizados (193 mg/dl), en tratamiento con dieta de 1,800 kcal.

El embarazo está asociado con un leve aumento de triglicéridos y colesterol causado por los niveles elevados de estrógenos, progestágenos y lactógeno placentario que conducen a una disminución de la actividad del gen LPL y del aclaramiento de VLDL-C⁴. A pesar de estas alteraciones en el perfil lipídico, los niveles de triglicéridos rara vez exceden los 300 mg/dl en el tercer trimestre. La elevación de los niveles de triglicéridos por encima de 1,000 mg/dl supone un riesgo para el desarrollo de pancreatitis y otras complicaciones, tales como preeclampsia, diabetes gestacional y parto pretérmino^{5,6}. El aumento significativo de los niveles de triglicéridos produce un entorno oxidativo con lesión del endotelio⁵, lo que puede favorecer la preeclampsia. Algunos autores han relacionado la hiperlipidemia materna durante el embarazo con el incremento de lesiones precursoras de arteriosclerosis en los fetos⁵. Todo lo anterior conduce a un aumento de la morbimortalidad tanto para la madre como para el feto.

En cuanto al tratamiento, se discute sobre si se debe tratar la hipertrigliceridemia en el seno de la PA. En las primeras 24-48 h del cuadro los niveles de triglicéridos descienden a consecuencia del ayuno. Se puede usar la plasmaféresis en pacientes con niveles de triglicéridos mayores de 1,000 mg/dl, que presentan elevación de lipasa 3 veces por encima de la normalidad y signos de hipocalcemia, acidosis láctica o disfunción de órganos. Una revisión sistemática acerca de su utilidad informa de reducción de los niveles de triglicéridos de hasta un 84% en una sola sesión de plasmaféresis⁷. Si no se dispone de plasmaféresis o los niveles de glucosa plasmática superan los 500 mg/dl se puede iniciar perfusión de insulina regular intravenosa. Aunque en algunos estudios se recoge la utilización de heparina, de forma aislada o conjunta con insulina, su indicación no está clara⁸. Las infusiones de insulina y heparina actuarían estimulando la actividad de la lipoproteína lipasa, que luego elimina los triglicéridos del plasma⁹.

En nuestro caso, al no realizarse determinación de enzimas pancreáticas ni triglicéridos en urgencias, el diagnóstico se realizó tras la cesárea. Pese a tratarse de una PA complicada, al presentarse con colecciones agudas líquidas tanto

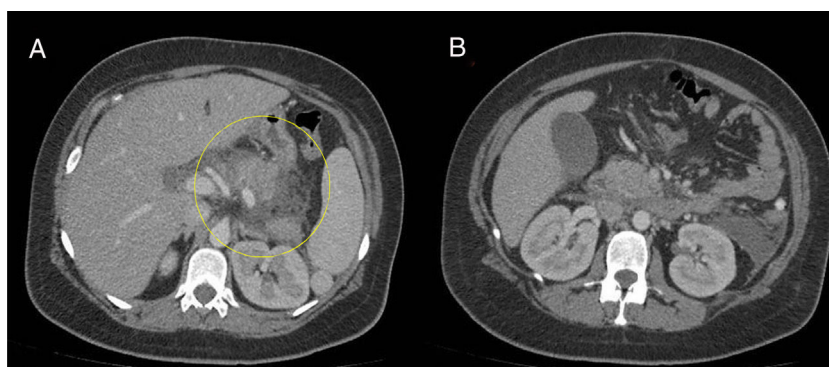

Figura 1 A y B) Se visualiza un páncreas edematoso sin necrosis rodeado por una colección líquida no encapsulada. Hígado, bazo y ambos riñones de tamaño y morfología normal. Vesícula de tamaño normal sin colecistitis ni evidencia de litiasis.

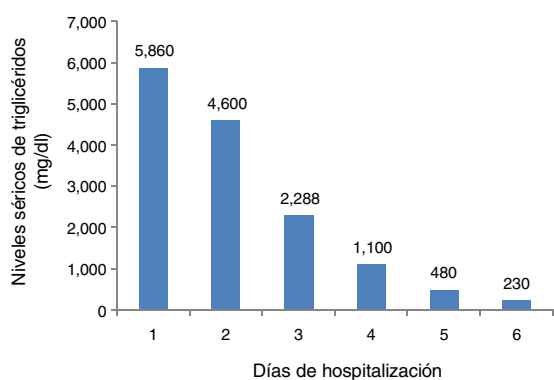


Figura 2 Disminución de los niveles séricos de triglicéridos al cabo de los días.

la evolución del recién nacido como la de la madre fueron favorables con tratamiento conservador. Las gestantes son un grupo de riesgo para el desarrollo de PA por hipertriglicéridemia, ya que el propio embarazo favorece el aumento, a veces extremo, de los niveles de triglicéridos. Es preciso una alta sospecha diagnóstica, dado que en casos como el de esta paciente no existía una alteración lipídica pregestacional. La aparición de este tipo de PA es poco frecuente; actualmente, con un diagnóstico precoz y un manejo adecuado y correcto, la mortalidad materna ha disminuido al 1% y la perinatal hasta el 18%¹⁰.

Financiamiento

Los autores declaran que para la elaboración de este trabajo no se recibió ningún tipo de financiamiento.

Conflicto de intereses

Los autores declaran no tener ningún conflicto de intereses.

Referencias

1. Pitchumoni CS, Yegneswaran B. Acute pancreatitis in pregnancy. *World J Gastroenterol.* 2009;15:5641–6.

2. Serpytis M, Karosas V, Tamosauskas R, et al. Hypertriglyceridemia-induced acute pancreatitis in pregnancy. *JOP. J Pancreas.* 2012;13:677–80.
3. Mol BWJ, Roberts CT, Thangaratnam S, et al. Pre-eclampsia. *Lancet.* 2016;387:999–1011.
4. Gürsoy A, Kulaksizoglu M, Sahin M, et al. Severe hypertriglyceridemia-induced pancreatitis during pregnancy. *J Natl Med Assoc.* 2006;98:655–7.
5. Ferriols E, Rueda C, Gamero R, et al. Comportamiento de los lípidos durante la gestación y su relación con los acontecimientos obstétricos desfavorables. *Clin Investig Arterioscl.* 2016;28:232–44.
6. Golberg AS, Hegele RA. Severe hypertriglyceridemia in pregnancy. *J Clin Endocrinol Metab.* 2012;97:2589–96.
7. Click B, Ketchum AM, Turner R, et al. The role of apheresis in hypertriglyceridemia-induced acute pancreatitis: A systematic review. *Pancreatol.* 2015;15:313–20.
8. Scherer J, Singh VP, Pitchumoni CS, et al. Issues in hypertriglyceridemic pancreatitis. *J Clin Gastroenterol.* 2014;48:195–203.
9. Sleth JC, Lafforgue E, Servais R, et al. A case of hypertriglyceridemia-induced pancreatitis in pregnancy: Value of heparin. *Ann Fr Anesth Reanim.* 2004;23:835–7.
10. Chuntan H, Jie L, Yingying L, et al. Clinical features and treatment of hypertriglyceridemia-induced acute pancreatitis during pregnancy: A retrospective study. *J Clin Apher.* 2016;31:571–8.

N. Pérez-Martínez^{a,*}, A. Mancebo-Mata^b, R. García-Martín^a y P. Varela-Trastoy^b

^a Servicio de Obstetricia y Ginecología, Hospital Universitario de Cabueñes, Gijón, Asturias, España

^b Servicio de Aparato Digestivo, Hospital Universitario de Cabueñes, Gijón, Asturias, España

* Autor para correspondencia. Servicio de Obstetricia y Ginecología. Hospital Universitario de Cabueñes. Calle Los Prados 395. 33394 Gijón, España. Teléfono 985185000. Correo electrónico: npm1979@yahoo.es (N. Pérez-Martínez).

<https://doi.org/10.1016/j.rgmx.2018.11.005>
0375-0906/

© 2018 Asociación Mexicana de Gastroenterología. Publicado por Masson Doyma México S.A. Este es un artículo Open Access bajo la licencia CC BY-NC-ND (<http://creativecommons.org/licenses/by-nc-nd/4.0/>).