

Linfoma difuso de células grandes B gástrico perforado: reporte de un caso y revisión de la literatura



Perforated gastric diffuse large B-cell lymphoma: A case report and literature review

El linfoma gástrico primario (PGL) es un tumor poco frecuente que representa del 4% al 20% de todos los linfomas no Hodgkin y el 5% de las neoplasias gástricas primarias¹. Actualmente la cirugía se recomienda solo como tratamiento urgente para pacientes que presentan perforación o hemorragia grave y como tratamiento paliativo²⁻⁵. La perforación gástrica espontánea en ausencia de quimioterapia es extremadamente rara⁴. Presentamos un caso de linfoma B difuso de células grandes gástrico que requirió tratamiento quirúrgico al reunir 2 características que hacían fundamental la intervención quirúrgica: encontrarse perforado y tener obstrucción de la salida gástrica.

Paciente masculino de 36 años de edad, con antecedente de padre finado a los 31 años por cáncer gástrico, sin otros antecedentes personales patológicos de importancia. Inicia su padecimiento actual un mes previo a su ingreso, con intolerancia progresiva a la vía oral, náuseas y vómito de contenido alimentario, además de dolor ocasional de tipo cólico en epigastrio. Por ello, se realizó endoscopia, que reportó gastropatía erosiva crónica, lesión infiltrante en antro, estenosis de píloro debido a lesión; se realizó toma de biopsias.

Sin embargo, 7 días antes de su ingreso presentó dolor abdominal de tipo cólico, en epigastrio, de intensidad 10/10, sin irradiaciones, sin exacerbantes ni atenuantes, motivo por el que se decidió su hospitalización; sus laboratorios reportaron anemia severa y leucocitosis. Como parte de su protocolo de estudio se realizó tomografía abdominal, que reportó presencia de engrosamiento de la pared del antro gástrico de hasta 20 mm, adenopatías en el bulbo duodenal y antro gástrico emplastrado hacia hígado y vesícula biliar.

Se programó para procedimiento quirúrgico. Se encontraron los siguientes hallazgos: engrosamiento de la pared de antro gástrico, el cual se encontraba ulcerado, perforado y sellado hacia hígado y vesícula biliar (fig. 1). Se realizó gastrectomía subtotal, colecistectomía y toma de biopsia hepática en sitio de probable invasión tumoral por contigüidad en segmento V. Se envió muestra a transoperatorio y definitivo, con reporte histopatológico de linfoma B difuso de células grandes gástrico ulcerado y perforado (fig. 2 A-B). La adecuada evolución posquirúrgica posibilitó que el paciente fuera egresado para continuar seguimiento y tratamiento por consulta externa.

El sitio más común de linfoma no Hodgkin extranodal primario es el estómago. En el 40% de los casos, se presenta como tejido linfoide asociado a la mucosa de bajo grado (MALT) y en el 60% como linfoma difuso de células B grandes y de alto grado (DLBCL)^{1,6}. El linfoma gástrico primario a menudo se presenta con síntomas inespecíficos, y el

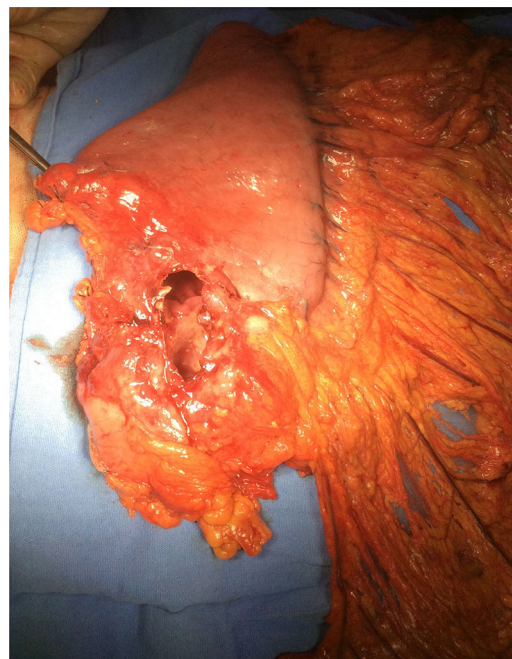


Figura 1 Pieza quirúrgica, donde se observa la perforación en antro gástrico.

diagnóstico a menudo se retrasa. El dolor abdominal inespecífico (50%) y la dispepsia (30%) son las presentaciones más comunes. Los síntomas B (fiebre, sudor nocturno y pérdida de peso) son poco comunes, en contraste con los linfomas ganglionares; por lo tanto, el diagnóstico podría retrasarse⁷. Los estudios de imagen pueden mostrar engrosamiento en la pared: por lo general, es difícil diferenciarlo por este medio de otros tipos de cáncer gastrointestinal. La endoscopia y la biopsia son los métodos más confiables para confirmar el diagnóstico⁸.

Hoy en día, el tratamiento del linfoma gástrico primario se ha desplazado de la cirugía hacia los regímenes de quimioterapia. La cirugía ya no es la piedra angular del tratamiento: ahora se limita a casos de perforación, hemorragia u obstrucción debido al tumor^{1,3,4}.

En este contexto, los pacientes con linfoma gástrico primario difuso de células B relacionado con *Helicobacter pylori* (*H. pylori*) y características favorables son elegibles para la erradicación de bacterias como tratamiento exclusivo, manteniendo la quimioterapia convencional para pacientes que no responden³. El tratamiento varía con la histología del linfoma maligno. Se sabe que estas células tumorales son CD20 positivas. Rituximab es un anticuerpo anti-CD20 y es altamente efectivo en DLBCL nodal¹. La quimioterapia de primera línea para DLBCL del estómago es CHOP, con rituximab o sin él⁹.

La causa de la perforación del linfoma gástrico en los casos que reciben quimioterapia es diferente de la de aquellos casos que no la recibieron. Las causas de la perforación en pacientes que reciben quimioterapia son el debilitamiento del tejido gástrico asociado con la necrosis tumoral rápida y la lisis tumoral debida a la quimioterapia. Por

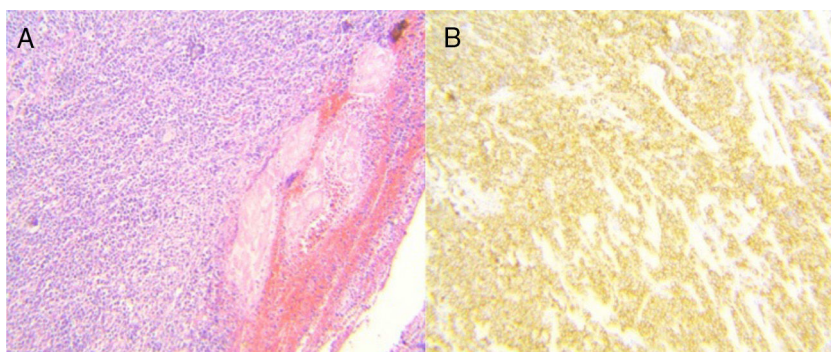


Figura 2 A) Muestra histológica. El espesor total de la pared gástrica fue infiltrado de forma difusa por una población de células linfoides grandes y atípicas (tinción con hematoxilina y eosina, $\times 1.25$, $\times 60$). B) Inmunohistoquímica: positiva para CD20.

otro lado, hay 2 patrones diferentes de perforación espontánea. Primero, la perforación espontánea resulta de una úlcera y necrosis tumoral que ha alcanzado la subserosa. En segundo lugar, la perforación es el resultado de una úlcera que tiene un tejido conjuntivo delgado con ausencia de tumor¹⁰.

En resumen, el mejor tratamiento debe elegirse de acuerdo con la ubicación, el estadio clínico, el patrón patológico y la presencia o ausencia de complicaciones. La supervivencia global a 5 años entre el 50 y el 70% se informa con terapia multimodal^{1,7}.

La frecuencia de presentación clínica de un linfoma gástrico complicado por obstrucción y perforación es extremadamente baja y, a pesar de que la cirugía ya no constituye un pilar en el tratamiento de esta entidad, en este tipo de complicaciones el realizar una gastrectomía con reconstrucción es lo indicado, además de la terapia médica adyuvante.

Responsabilidades éticas

Protección de personas y animales. Los autores declaran que para esta investigación no se han realizado experimentos en seres humanos ni en animales.

Confidencialidad de los datos. Los autores declaran que han seguido los protocolos de su centro de trabajo sobre la publicación de datos de pacientes.

Derecho a la privacidad y consentimiento informado. Los autores declaran que en este artículo no aparecen datos de pacientes.

Financiación

Los autores declaran que no han recibido financiación para la realización del manuscrito.

Conflicto de intereses

Los autores declaran no tener ningún conflicto de interés para la realización de este trabajo.

Referencias

1. Al-Akwaa AM, Siddiqui N, Al-Mofleh IA. Primary gastric lymphoma. *World J Gastroenterol.* 2004;10:5–11.
2. Selcukbiricik F, Tural D, Elicin O, et al. Primary gastric lymphoma: Conservative treatment modality is not inferior to surgery for early-stage disease. *ISRN Oncol.* 2012;2012:951816.
3. Cuccurullo R, Govi S, Ferreri AJ. De-escalating therapy in gastric aggressive lymphoma. *World J Gastroenterol.* 2014;20:8993–7.
4. Ohkura Y, Lee S, Kaji D, et al. Spontaneous perforation of primary gastric malignant lymphoma: A case report and review of the literature. *World J Surg Oncol.* 2015;13:35.
5. Avilés A, Nambo MJ, Neri N, et al. The role of surgery in primary gastric lymphoma. Results of a controlled clinical trial. *Ann Surg.* 2004;240:44–50.
6. Koch P, Probst A, Berdel WE, et al. Treatment results in localized primary gastric lymphoma: Data of patients registered within the German multicenter study (GIT NHL 02/96). *J Clin Oncol.* 2005;23:7050–9.
7. Brooks JJ, Enterline HT. Primary gastric lymphomas: A clinicopathologic study of 58 cases with long-term follow-up and literature review. *Cancer.* 1983;51:701–11.
8. Vetro C, Romano A, Amico I, et al. Endoscopic features of gastrointestinal lymphomas: From diagnosis to follow-up. *World J Gastroenterol.* 2014;20:12993–3005.
9. Bayerdörffer E, Neubauer A, Rudolph B, et al., Regression of primary gastric lymphoma of mucosa-associated lymphoid tissue type after cure of *Helicobacter pylori* infection. MALT Lymphoma Study Group. *Lancet.* 1995;345:1591–4.
10. Shiomi H, Watanabe E, Umeda T. A case report of perforated gastric malignant lymphoma. *Jpn J Canc Clin.* 1997;43:25–8.

A.P. Cenicerros-Cabrales* y P. Sánchez-Fernández

Servicio de Gastrocirugía, Hospital de Especialidades, Centro Médico Nacional Siglo XXI, Instituto Mexicano del Seguro Social, Ciudad de México, México

*Autor para correspondencia. Servicio de Gastrocirugía, Hospital de Especialidades, Centro Médico Nacional Siglo XXI, Instituto Mexicano del Seguro Social, Av. Cuauhtémoc 330, C.P. 06725, Ciudad de México, México. Teléfono: +52 (55) 5627 6900 Ext. 21530
 Correo electrónico: anapaucc@hotmail.com
 (A.P. Ceniceros-Cabral).

<https://doi.org/10.1016/j.rgmx.2018.07.004>
 0375-0906/

© 2018 Publicado por Masson Doyma México S.A. en nombre de Asociación Mexicana de Gastroenterología. Este es un artículo Open Access bajo la licencia CC BY-NC-ND (<http://creativecommons.org/licenses/by-nc-nd/4.0/>).

Trasplante hepático en tumor neuroendocrino metastásico, primer reporte en México



Liver transplantation in a patient with metastatic neuroendocrine tumor: A first report in Mexico

Los tumores neuroendocrinos (TNE) son neoplasias raras que se derivan de células neuroendocrinas del páncreas, del tracto gastrointestinal y del árbol broncopulmonar¹. Del 30 al 45% de los casos desarrollan metástasis principalmente al hígado². El trasplante hepático (TH) es el tratamiento de elección en pacientes que no son candidatos a resección y en tumores que causan síntomas hormonales incontrolables^{3,4}. En la actualidad existen criterios para considerar el TH en pacientes con TNE metastásico (TNEm) a hígado, con una supervivencia a 5 años del 90%⁵.

El objetivo de este reporte es mostrar la supervivencia de una paciente receptora de TH por TNEm a hígado, con un seguimiento de 7 años.

Paciente del sexo femenino de 26 años quien presenta un cuadro clínico de 2 años de evolución caracterizado por dolor en epigastrio, posprandial que progresó a distensión abdominal, saciedad precoz, disnea, así como pérdida de 20 kg de peso. La tomografía axial computarizada (TAC) de abdomen y la resonancia magnética mostraron múltiples lesiones confluentes en el hígado, algunas con degeneración quística ocupando más del 80% de la masa hepática. Se reportó cromogranina A sérica en 114 ng/dl (1.9-15 ng/ml), ácido 5-hidroxiindolacético en orina de 24 h de 2.9 mg (<6 mg/24 h). El resultado de la biopsia hepática fue de un TNE bien diferenciado (cromogranina + sinaptofisina + CD56 + HEPAR 1 negativo y Ki-67 <2%). Se realizó enteroscopia y SPECT/TC con octreótido-Tc99, sin lograr identificar tumor primario por el gran compromiso tumoral en el hígado (fig. 1). El Comité de Trasplantes de nuestro instituto decidió otorgarle una excepción de MELD de 22 puntos, debido a que se trataba de una paciente joven con muy pobre calidad de vida, con un tumor de bajo grado de malignidad, sin progresión de la enfermedad en 6 meses y sin identificar metástasis en otros sitios.

En abril de 2011, se realizó TH de donador fallecido con técnica de exclusión total de cava. Durante el trasplante se identificó el tumor primario en el borde anti mesentérico del intestino delgado de 1 cm de diámetro por lo que se realizó resección y entero-entero anastomosis termino-terminal. El informe histopatológico del explante corroboró el diagnóstico (fig. 2). Siete años después del pro-

cedimiento, la paciente se encuentra con una adecuada calidad de vida, con pruebas de función hepática normales y la TC de abdomen no muestra actividad de la enfermedad.

Los TNE tienen un crecimiento lento, lo que permite que algunos pacientes sean candidatos a TH con buenos resultados. Mazzaferro et al. realizaron un estudio donde compararon pacientes con TNEm que fueron candidatos a TH y que cumplían con los criterios de Milán-TNE (edad <60 años, TNE bien diferenciado, Ki-67 <5%, enfermedad estable durante al menos 6 meses, resección tumoral «R0» con drenaje portal, metástasis <50% del volumen total del hígado y ausencia de enfermedad extrahepática) contra un grupo con TNEm, al que no se le realizó TH. Los pacientes receptores de un TH tuvieron una supervivencia a 5 y 10 años del 97 y 51%, respectivamente, en comparación con el 88 y 22%, para los que no se trasplantaron ($p < 0.001$)⁶. Este estudio mostró claramente el beneficio del TH en los TNEm a hígado, especialmente a 10 años de seguimiento, sin embargo algunos criterios de selección para TH siguen siendo controvertidos.

Fan et al. en una revisión sistemática de la literatura refiere que los factores de riesgo para una pobre supervivencia o recurrencia temprana son: edad >50 años, tumores sintomáticos, NET primario en páncreas, Ki-67 alto (>5%), involucro de más del 50% del hígado y tumores pobremente diferenciados⁷.

En un análisis de 213 pacientes en el Registro Europeo de Trasplante Hepático, los principales factores de riesgo fueron resección multivisceral o trasplante multivisceral, tumores pobremente diferenciados y hepatomegalia. Si se seleccionaba pacientes sin estos factores, la supervivencia a 5 años fue del 60 al 80%⁸.

En lo que respecta al tiempo ideal que se debe de esperar antes del TH, Mazzaferro et al. consideraron 6 meses de manera arbitraria, asumiendo que pacientes con metástasis hepáticas que presenten un seguimiento más prolongado antes del trasplante, tendrán una mejor evolución y esta hipótesis se ha confirmado en estudios retrospectivos. En la actualidad la mayoría de los centros no consideran el TH en pacientes asintomáticos y con enfermedad estable, sin embargo una vez que la enfermedad progresa o se vuelve refractaria a tratamiento médico el TH puede realizarse en ciertos casos seleccionados. Por lo tanto, más que un tiempo específico de espera, el TH deberá de realizarse después de un tiempo de estabilidad, pero antes que la enfermedad progrese⁹.

En nuestro caso, a pesar de que existían 2 factores de riesgo (no se había resecado el tumor primario y gran involucro hepático), se decidió llevar a la paciente a TH, 6 meses después de seguimiento y bajo tratamiento con octreótido. La paciente ha presentado una supervivencia