

Figura 3 Biopsias de recto. A. Tinción con H-E x100 en la que no se observan células ganglionares. B. IHQ x100 con CD117 que muestra disminución de células de Cajal. C. IHQ x100 con S100 positivo en plexos nerviosos.

Es importante considerar este proceso patológico poco frecuente en pacientes adultos jóvenes con estreñimiento crónico refractario al tratamiento, en los que ya se han descartado otras enfermedades más comunes mediante el uso de estudios de fácil acceso, como estudios de imagen o de fisiología anorrectal.

Financiación

No se recibió patrocinio de ningún tipo para llevar a cabo este artículo/estudio.

Conflicto de intereses

Los autores declaran no tener ningún conflicto de intereses.

Referencias

1. Prieto E, Medina JL, Casillas R, et al. Enfermedad de Hirschsprung: un caso de constipación en el adulto. *Cirujano General*. 2008;30:231-3.
2. De Manueles J, de la Rubia L. Enfermedad de Hirschsprung. *Rev Col Gastroenterol*. 2016;31:47-54.
3. Burlando E, Bernhardt R, Barraud C, et al. Enfermedad de Hirschsprung del adulto. Corrección quirúrgica. *Rev Argent Resid Cir*. 2009;13:79-81.
4. Fortea C, Martínez D, Rivadulla I, et al. Hirschsprung's disease in adults. *Rev Esp Enferm Dig*. 2001;3:150-1.

5. Icaza M, Takahashi Monroy T, Uribe Uribe N, et al. Enfermedad de Hirschsprung en el adulto. *Rev Gastroenterol Mex*. 2000;65:171-4.
6. Lombana J. Surgery in adult Hirschsprung's disease. *Rev Col Gastroenterol*. 2007;22:231-7.

E. Alcocer-Sánchez^a, N. Pérez y López^{b,*}, J. Fernández-Álvarez^c y A. Zárte-Osorno^d

^a Servicio de Coloproctología, Hospital Español de México, Ciudad de México, México

^b Laboratorio de Motilidad, Servicio de Gastroenterología, Hospital Juárez de México, Ciudad de México, México

^c Servicio de Cirugía General, Hospital Español de México, Ciudad de México, México

^d Servicio de Patología, Hospital Español de México, Ciudad de México, México

* Autor para correspondencia. Av. Ejército Nacional 617-402. Col. Granada. Del. Miguel Hidalgo. Ciudad de México, México. CP 11520. Teléfono: +52504827 / 5520670809. Correo electrónico: sonelle74@hotmail.com (N. Pérez y López).

<https://doi.org/10.1016/j.rgmx.2018.02.001>
0375-0906/

© 2018 Asociación Mexicana de Gastroenterología. Publicado por Masson Doyma México S.A. Este es un artículo Open Access bajo la licencia CC BY-NC-ND (<http://creativecommons.org/licenses/by-nc-nd/4.0/>).

Linfoma primario de apéndice: reporte de un caso y revisión de la literatura



Primary lymphoma of the appendix: A case report and review of the literature

El linfoma primario de apéndice es una entidad sumamente rara, con muy pocos casos publicados a nivel mundial, corresponden aproximadamente al 0.015% de los linfomas del tracto gastrointestinal. En niños es más frecuente el linfoma de Burkitt, mientras que en adultos la mayoría corresponde al linfoma no Hodgkin de células grandes¹⁻⁴.

De acuerdo a los informes obtenidos en la literatura mundial, la mayoría de los reportes publicados corresponden

a informes de casos, en una serie publicada por Marcelo Zamorano et al., de un total de 7626 de especímenes de apendicectomía, solamente se encontraron 25 tumores apendiculares, de los cuales solo 2 correspondieron a linfoma primario⁵, en otra serie de 5307 piezas de apendicectomía realizada por Daniel Esmer et al., encontraron un total de 31 casos (0.58%) de tumor apendicular de los cuales no se encontró ningún linfoma apendicular⁴, en el Kamini Hospitals de la India, se revisaron 1060 especímenes de apendicectomía en un periodo de 10 años, encontrando solamente un caso de linfoma apendicular¹, lo cual nos habla de la rareza esta enfermedad.

Presentamos el caso de una paciente femenina de 40 años de edad, sin antecedentes ni comorbilidades de importancia, quien ingresó a urgencias por un cuadro de 10 días de evolución con dolor abdominal de inicio

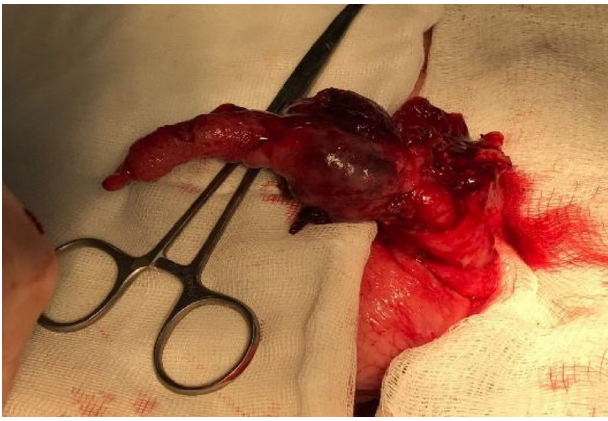


Figura 1 Tumor apendicular.

insidioso, progresivo en intensidad en fosa ilíaca derecha, acompañada de anorexia, náuseas, vómitos y fiebre no cuantificada, a la exploración física presentaba una masa en cuadrante inferior derecho de aproximadamente 10 cm de diámetro, semisólida, de bordes no bien definidos, y dolorosa a la palpación superficial.

Los resultados de laboratorio fueron: hemoglobina 10.4 g/dl, hematocrito 33.3%, plaquetas 332,000, leucocitos 12,400, neutrófilos 77%, glucosa 100 mg/dl, ácido úrico 3.9 mg/dl, colesterol 124 mg/dl, triglicéridos 67 mg/dl, creatinina 0.64 mg/dl, urea 23.5 mg/dl, nitrógeno ureico 11 mg/dl, TP 18.4 segundos, INR 1.45 y TPT 42.2 s.

No se realizaron más estudios de gabinete, ya que presentaba un cuadro muy sugestivo de apendicitis aguda.

Se decide realizar laparotomía exploradora encontrando tumoración dependiente de apéndice cecal en su tercio medio y distal de aproximadamente 5 x 3 cm de apariencia irregular, friable y sangrante (figs. 1 y 2), se realiza apendicectomía y cierre primario con técnica de Pouchet modificada. Se egresa al día siguiente sin complicaciones.

En la revisión de consulta a 2 semanas de la cirugía, se refiere en buenas condiciones generales sin ninguna complicación posquirúrgica.

El resultado histopatológico reporta linfoma no Hodgkin de células grandes. Se realizó TAC postoperatoria sin evidencia de actividad tumoral a otro nivel, la inmunohistoquímica se reporta positiva para CD20, MUM-1, CD138, Ki-67 positivo en el 70% (figura 3), por lo que se envía a oncología

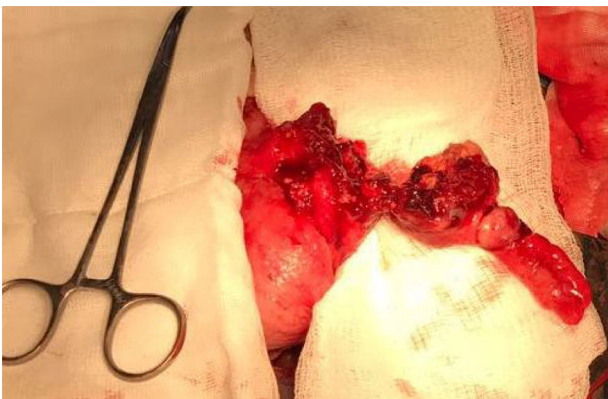

Figura 2 Tumor apendicular con infiltración a ciego.

médica quien inició quimioterapia a base de CHOP, rituximab en 8 ciclos y radioterapia complementaria.

En la mayoría de los casos, los linfomas apendiculares al igual que el resto de los tumores de apéndice, se manifiestan con un cuadro de apendicitis aguda^{1,6}, otros síntomas menos frecuentes son anorexia, pérdida de peso, sangrado gastrointestinal e intususcepción⁶.

El diagnóstico de tumor apendicular generalmente se realiza durante el transoperatorio. Cuando se sospecha preoperatoriamente, un estudio de utilidad es la TAC en la cual puede observarse aumento difuso del apéndice, manteniendo su forma vermiforme con engrosamiento de la pared y de los tejidos periapendiculares lo que podría traducirse en inflamación periapendicular o infiltración linfomatosa, también se puede presentar con aumento de tamaño focal del apéndice⁷⁻⁹, sin embargo, todos estos hallazgos no son específicos de linfoma apendicular, ya que se pueden encontrar en otro tipo de neoplasias e incluso un cuadro verdadero de apendicitis aguda, por lo que el estudio histopatológico es la clave del diagnóstico.

Cuando se diagnostica un linfoma de apéndice, es indispensable descartar su presencia a otro nivel mediante estudios de imagen, así como estudios de inmunohistoquímica, siendo positivos a CD20, CD5, CD10 y Bel6, además nos sirve para descartar neoplasias más comunes como carcinoma neuroendocrino y adenocarcinoma poco diferenciado⁹.

Los pacientes inmunocomprometidos, sobre todo pacientes portadores de VIH pueden presentar linfomas de localización atípica, por lo que es necesario realizar estudio de ELISA y Western Blot para excluirlos de otra posibilidad diagnóstica¹⁰.

Existe controversia sobre la conducta quirúrgica a seguir ante el hallazgo de un tumor apendicular¹¹, algunos autores refieren que ante tumores apendiculares mayores de 2 cm, tumores que infiltran mesoapéndice, que exista compromiso del ciego o que presenten un alto índice mitótico, es necesario realizar hemicolectomía derecha con vaciamiento ganglionar¹², mientras que otros abogan que se debe realizar apendicectomía simple con cierre de muñón, reservando el tratamiento definitivo una vez teniendo el resultado histopatológico¹³.

En nuestro caso se decidió realizar apendicectomía con cierre de muñón y quimioterapia postoperatoria una vez que obtuvimos el resultado histopatológico de linfoma primario apendicular. El tratamiento médico se debe realizar de acuerdo a la etapa clínica y el tipo histológico.

El diagnóstico de esta neoplasia se realiza en su gran mayoría por medio de estudio histopatológico postoperatorio, por lo que es indispensable realizarlo de forma rutinaria a todos los apéndices cecales extirpado⁵.

El linfoma primario de apéndice es una enfermedad extremadamente rara, el diagnóstico solo se realiza una vez que se ha descartado la presencia de linfoma en otra localización, la forma de presentación en la mayoría de los casos es en contexto de una apendicitis aguda, por lo que el diagnóstico se realiza postoperatoriamente por medio de estudio histopatológico⁹. Aproximadamente entre el 2 y el 6% de los pacientes con apendicitis aguda, presentan una masa palpable, descrita como flemón o absceso, de las cuales entre el 6 y el 12% corresponden a un tumor apendicular¹⁴, como fue nuestro caso. Aún existe controversia sobre el tratamiento

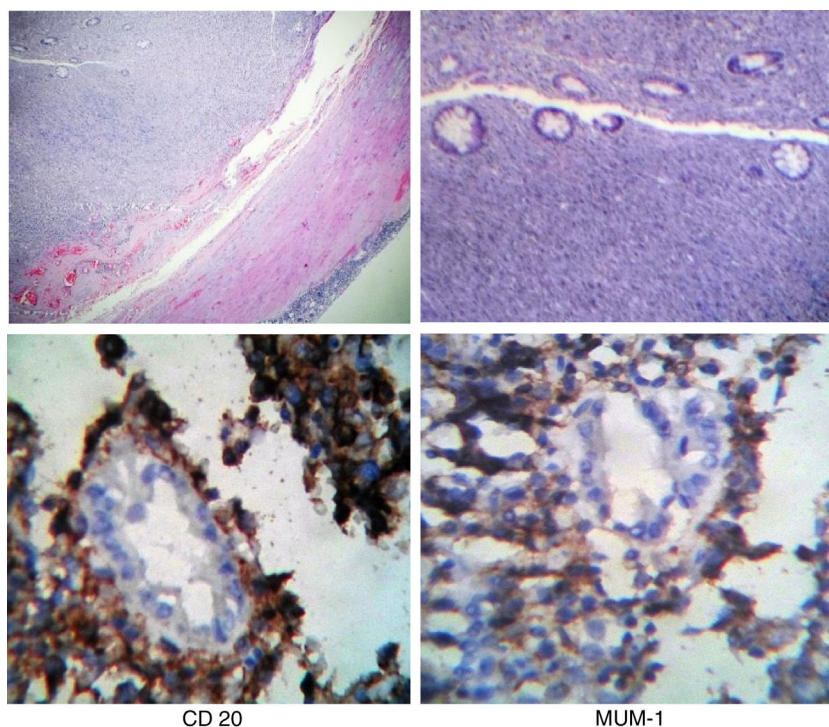


Figura 3 Cortes histológicos de lesión neoplásica de apéndice formada por linfocitos neoplásicos (H&E e inmunohistoquímica).

quirúrgico de esta enfermedad, en nuestro caso se decidió realizar apendicectomía simple y reservamos el manejo definitivo al tener el resultado histopatológico, por lo que consideramos que es una buena alternativa para el manejo de un tumor apendicular bien delimitado como hallazgo transoperatorio en el cual no tenemos un diagnóstico histopatológico de certeza.

Financiación

No se recibió apoyo financiero en relación con este artículo.

Responsabilidades éticas

Protección de personas y animales. Los autores declaran que para esta investigación no se han realizado experimentos en seres humanos ni en animales.

Confidencialidad de los datos. Los autores declaran que han seguido los protocolos de su centro de trabajo sobre la publicación de datos de pacientes.

Derecho a la privacidad y consentimiento informado. Los autores han obtenido el consentimiento informado de los pacientes y/o sujetos referidos en el artículo. Este documento obra en poder del autor de correspondencia.

Conflicto de intereses

Los autores declaran no tener ningún conflicto de intereses.

Referencias

1. Radha S, Afroz T, Satyanarayana G. Primary marginal zone B-cell lymphoma of appendix. *Indian J Pathol Microbiol.* 2008;51:392-4.
2. Ghasmei M, Abedian Kenari S. A primary diffuse large B-Cell lymphoma of appendix. *Iran Red Crescent Med J.* 2010;12:575-8.
3. Fu TY, Wang JS, Tseng HH. Primary appendiceal lymphoma presenting as perforated acute appendicitis. *J Chin Med Assoc.* 2004;67:629-32.
4. Katz DS, Stein LB, Mazzie JP. Recurrent non-Hodgkin's lymphoma of the appendix. *Am J Roentgenol.* 2002;179:1443-5.
5. Zamorano M, Quiroz M, Drolett N, et al. Neoplasias malignas primarias del apéndice cecal: estudio comparativo entre 2 hospitales regionales. *Rev Chil Cir.* 2014;66:543-8.
6. Stewart R, Mirakhur M. Primary malignant lymphoma of the appendix. *Ulster Med J.* 1986;55:187-9.
7. Pickhardt PJ, Levy AD, Rihmann CA, et al. Primary neoplasms of the appendix: Radiologic spectrum of disease with pathologic correlation. *Radiographics.* 2003;23:645-62.
8. Pickhardt PJ, Levy AD, Rihmann CA, et al. Non-Hodgkin's lymphoma of the appendix: Clinical and CT findings with pathologic correlation. *Am J Roentgenol.* 2001;178:1123-7.
9. Murguía Perez M, Serrano Rufino M, Bolaños Aguilar M, et al. Linfoma primario del apéndice cecal con presentación clínica de apendicitis aguda. *Rev Esp Patol.* 2013;46:101-5.
10. Tadele M, Yancovitz S. Diffuse large B-cell lymphoma presenting as acute appendicitis in patients with acquired immunodeficiency syndrome. *Infect Dis Clin Pract.* 2007;15:411-4.
11. Fornaro R, Frascio M, Sticchi C, et al. Appendectomy or right hemicolectomy in the treatment of appendiceal carcinoid tumors. *Tumori.* 2007;93:587-90.
12. Galano R, Casaus A, Rodríguez Z. Adenocarcinoma primario del apéndice cecal. *Rev Cubana Cir.* 1998;37:120-5.

13. Eaden S, Quaedvlieg PF, Taal BG, et al. Classification of low-grade neuroendocrine tumours of the midgut and unknown origin. *Hum Pathol.* 2003;33:1126–32.
14. Buckius MT, McGrath B, Monk J, et al. Changing epidemiology of acute appendicitis in the United States: Study period 1993-2008. *J Surg Res.* 2012;175:185–90.

J.C. García-Norzagaray^a, J.A. Villalobos-López^a,
H. Flores-Nájera^a, J.G. Valle Leal^{b,*} y C.D. García Torres^c

^a Departamento de Cirugía General, Hospital General Regional Número 1, Instituto Mexicano del Seguro Social, Ciudad Obregón, Sonora, México

^b Departamento de Educación e Investigación, Hospital General Regional Número 1, Instituto Mexicano del Seguro Social, Ciudad Obregón, Sonora, México

^c Departamento de Patología, Hospital General Regional Número 1, Instituto Mexicano del Seguro Social, Ciudad Obregón, Sonora, México

*Autor para correspondencia. Hospital General Regional Número 1, Instituto Mexicano del Seguro Social (IMSS), Avenida Guerrero y calle Sahuaripa, Ciudad Obregón, Sonora, Zona, postal 85038; Teléfono: +52(644) 4134590; Extensión: 31351; Celular: +52(644) 1270367, México
Correo electrónico: valle_jaime1@hotmail.com (J.G. Valle Leal).

<https://doi.org/10.1016/j.rgmx.2018.04.001>
0375-0906/

© 2018 Asociación Mexicana de Gastroenterología. Publicado por Masson Doyma México S.A. Este es un artículo Open Access bajo la licencia CC BY-NC-ND (<http://creativecommons.org/licenses/by-nc-nd/4.0/>).

Agastria congénita como una malformación aislada



Congenital agastria as an isolated malformation

La agastria congénita es un padecimiento extremadamente raro¹, el cual con frecuencia se asocia a otras malformaciones digestivas y extradigestivas²⁻⁴. Se presenta el caso de una paciente con agastria congénita, sin otra malformación asociada.

Paciente de sexo femenino de 2 meses de edad, producto de la G2 de 34 semanas de gestación, obtenida por cesárea, peso 2,000 g (-3.1 DE, p0) y talla 43 cm (-3.3 DE, p0) corregidos para edad gestacional, con antecedente de enterocolitis necrosante al mes de vida, referida al Servicio de Gastroenterología y Nutrición del Instituto Nacional de Pediatría por historia de vómito e intolerancia a la vía oral,

manejada con procinéticos y exclusión de proteína de leche de vaca, sin mejoría. Al ingreso el examen físico resultó sin alteraciones, con peso 2.490 kg (-5.37 DE, p0) y talla: 44 cm (-6.42 DE, p0). La serie esófago gastroduodenal contrastada reveló dilatación del cuerpo esofágico y una cámara gástrica de aspecto tubular (fig. 1 a). El ultrasonido abdominal mostró dilatación esofágica (diámetro transversal: 15 mm) y capacidad gástrica reducida (10 ml). Se hizo sospecha fundada de microgastria congénita. En la panendoscopia se observó dilatación del cuerpo esofágico, con ausencia del cambio de epitelios de la unión esofagogástrica y de los pliegues del cuerpo gástrico, evidenciando un remanente de mucosa atrófica y pálida, que en primera instancia se interpretó como región antral (fig. 1 b). Se tomaron biopsias de ese sitio, que reportaron epitelio esofágico superficial con degeneración hidrópica, con lo que se normó el diagnóstico de agastria congénita. Se realizó ecocardiograma, ultrasonido transfontanelar, abdominal y renal, pruebas de función renal, radiografías de columna y de extremidades

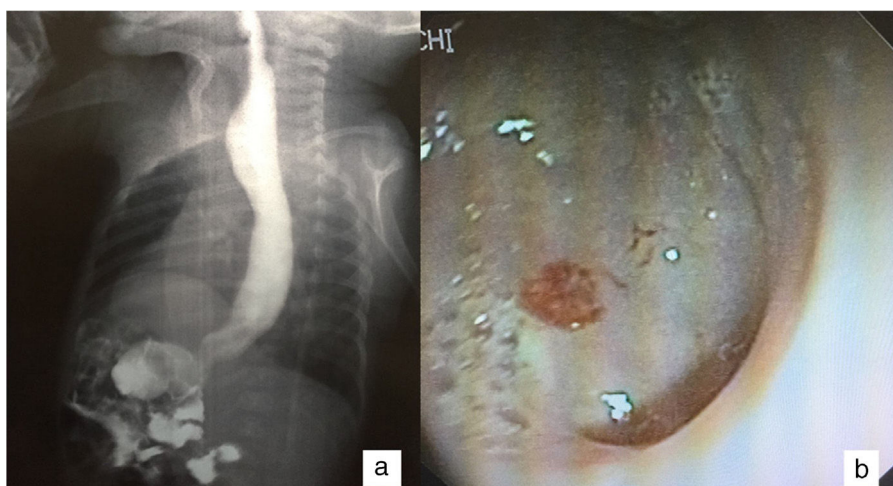


Figura 1 a) SEG D que muestra dilatación del cuerpo esofágico y un vestigio gástrico tubular; b) imagen endoscópica del aparente remanente gástrico.