

Enfermedad de Hirschsprung como causa rara de estreñimiento refractario en un paciente adulto



Hirschsprung's disease as a rare cause of refractory constipation in an adult patient

Paciente mujer de 27 años sin antecedentes de importancia que es enviada para la realización de estudio de manometría ano rectal por cuadro clínico caracterizado por estreñimiento crónico, que inicia desde la infancia y que no responde a tratamiento con laxantes y enemas. Los síntomas han empeorado los últimos meses, por lo que decide acudir a consulta de coloproctología para su evaluación.

A la exploración física con presencia de distensión abdominal leve, sin otras alteraciones relevantes que comentar. En la exploración rectal no se encuentran anomalías.

Se realizan estudios de laboratorio generales (biometría hemática, química sanguínea y TSH) con resultados dentro de los límites normales.

Se solicita colon por enema que muestra mega recto (fig. 1).

La manometría anorrectal muestra canal anal de longitud normal, presiones basal y fásica del canal anal dentro de valores normales, sensibilidad y capacidad rectal adecuadas, maniobra de Valsalva sin escape, reflejo rectoanal inhibitorio ausente hasta la capacidad rectal máxima tolerada (120 cc), maniobra de expulsión de balón positiva. Compatible con enfermedad de Hirschsprung (fig. 2).

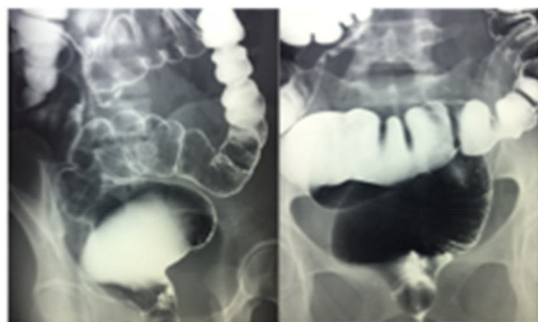


Figura 1 Colon por enema que muestra megarrecto.

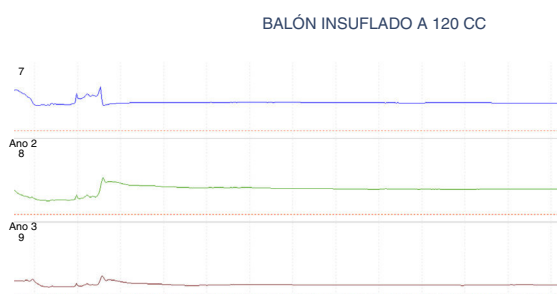


Figura 2 Trazo de manometría anorrectal convencional que muestra ausencia de reflejo rectoanal inhibitorio con la capacidad rectal máxima tolerada.

Se decide la realización de biopsia de espesor completo de la pared del recto, en la que se encuentran los siguientes hallazgos: pared del recto con plexo submucoso con ausencia de células ganglionares maduras e inmaduras y pared muscular con disminución acentuada de células de Cajal.

No se identifica plexo mientérico de Auerbach. Inmuno-histoquímica con: proteína S-100 (detección de células neuronales): positivo en plexos.

Cromogranina (detección de células neuroendócrinas): negativo.

Calretinina (detección de células ganglionares): negativo.

Bcl-2 (detección de neuronas entéricas): negativo.

CD117 (detección de células de Cajal): positivo en células de Cajal, disminuidas en número.

Pared del recto con aganglionosis compatible con enfermedad de Hirschsprung (fig. 3).

La enfermedad de Hirschsprung fue descrita en 1886 con el reporte de 20 casos de megacolon congénito en niños, y posteriormente se le relacionó con la ausencia de células ganglionares. En 1948 se describió el tratamiento quirúrgico de esta enfermedad¹.

Es una condición rara que afecta a 1:5,000 nacimientos.

Se clasifica en función de la longitud del segmento afectado en: segmento corto (no se extiende más allá del sigmoide), siendo la presentación más frecuente (80%); segmento ultracorto o yuxtaanal cuando abarca solo el recto distal (se considera que los pacientes con esta presentación tienen más probabilidades de llegar sin diagnóstico a la edad adulta) y segmento largo cuando es proximal al sigmoide².

En la edad adulta es una enfermedad rara, pero el diagnóstico debe considerarse en casos de pacientes con estreñimiento refractario a terapia médica convencional³.

En pacientes mayores de 10 años predomina en el género femenino con una relación 3:1, sin embargo, el aganglionismo de segmento corto es más frecuente en hombres, con un promedio de edad en el momento de la consulta de 20 años. Puede provocar síntomas como estreñimiento crónico severo o episodios frecuentes de impactación fecal⁴.

El diagnóstico se basa en la combinación de estudios de fisiología anorrectal (sensibilidad 91%, especificidad 94%) donde el hallazgo característico es la ausencia de reflejo rectoanal inhibitorio; estudios de imagen baritados (sensibilidad 70%, especificidad 83%) donde se puede encontrar la denominada «zona de transición» e inversión del índice rectosigma. Es importante enfatizar que el segmento agangliónico se observa estenótico. Las biopsias de espesor total de la pared del recto son consideradas el estándar de oro (sensibilidad y especificidad 100%), en donde la ausencia de células ganglionares en la submucosa y el plexo mientérico mediante inmunohistoquímica es patognomónico⁵.

El tratamiento de elección es quirúrgico, con la resección del segmento agangliónico y la anastomosis del segmento colónico sano al canal anal que se puede llevar a cabo con procedimientos laparoscópicos⁶.

El tratamiento de elección en adultos es la operación de Duhamel pues se disminuyen la presencia de incontinencia fecal posterior al procedimiento³.

Existen pocos casos reportados en la literatura mundial y nacional de esta enfermedad en etapas posteriores a la infancia^{1,3-6}.

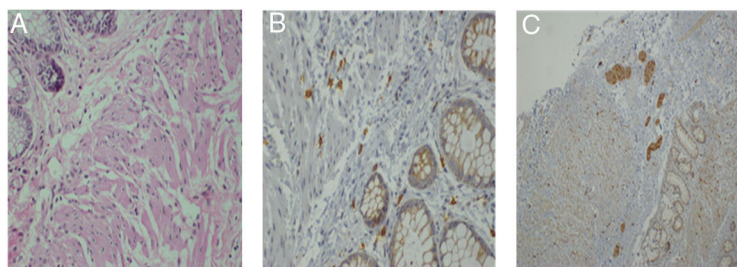


Figura 3 Biopsias de recto. A. Tinción con H-E x100 en la que no se observan células ganglionares. B. IHQ x100 con CD117 que muestra disminución de células de Cajal. C. IHQ x100 con S100 positivo en plexos nerviosos.

Es importante considerar este proceso patológico poco frecuente en pacientes adultos jóvenes con estreñimiento crónico refractario al tratamiento, en los que ya se han descartado otras enfermedades más comunes mediante el uso de estudios de fácil acceso, como estudios de imagen o de fisiología anorrectal.

Financiación

No se recibió patrocinio de ningún tipo para llevar a cabo este artículo/estudio.

Conflicto de intereses

Los autores declaran no tener ningún conflicto de intereses.

Referencias

1. Prieto E, Medina JL, Casillas R, et al. Enfermedad de Hirschsprung: un caso de constipación en el adulto. *Cirujano General*. 2008;30:231-3.
2. De Manueles J, de la Rubia L. Enfermedad de Hirschsprung. *Rev Col Gastroenterol*. 2016;31:47-54.
3. Burlando E, Bernhardt R, Barraud C, et al. Enfermedad de Hirschsprung del adulto. Corrección quirúrgica. *Rev Argent Resid Cir*. 2009;13:79-81.
4. Fortea C, Martínez D, Rivadulla I, et al. Hirschsprung's disease in adults. *Rev Esp Enferm Dig*. 2001;3:150-1.

5. Icaza M, Takahashi Monroy T, Uribe Uribe N, et al. Enfermedad de Hirschsprung en el adulto. *Rev Gastroenterol Mex*. 2000;65:171-4.
6. Lombana J. Surgery in adult Hirschsprung's disease. *Rev Col Gastroenterol*. 2007;22:231-7.

E. Alcocer-Sánchez^a, N. Pérez y López^{b,*}, J. Fernández-Álvarez^c y A. Zárte-Osorno^d

^a Servicio de Coloproctología, Hospital Español de México, Ciudad de México, México

^b Laboratorio de Motilidad, Servicio de Gastroenterología, Hospital Juárez de México, Ciudad de México, México

^c Servicio de Cirugía General, Hospital Español de México, Ciudad de México, México

^d Servicio de Patología, Hospital Español de México, Ciudad de México, México

* Autor para correspondencia. Av. Ejército Nacional 617-402. Col. Granada. Del. Miguel Hidalgo. Ciudad de México, México. CP 11520. Teléfono: +52504827 / 5520670809. Correo electrónico: sonelle74@hotmail.com (N. Pérez y López).

<https://doi.org/10.1016/j.rgmx.2018.02.001>
0375-0906/

© 2018 Asociación Mexicana de Gastroenterología. Publicado por Masson Doyma México S.A. Este es un artículo Open Access bajo la licencia CC BY-NC-ND (<http://creativecommons.org/licenses/by-nc-nd/4.0/>).

Linfoma primario de apéndice: reporte de un caso y revisión de la literatura



Primary lymphoma of the appendix: A case report and review of the literature

El linfoma primario de apéndice es una entidad sumamente rara, con muy pocos casos publicados a nivel mundial, corresponden aproximadamente al 0.015% de los linfomas del tracto gastrointestinal. En niños es más frecuente el linfoma de Burkitt, mientras que en adultos la mayoría corresponde al linfoma no Hodgkin de células grandes¹⁻⁴.

De acuerdo a los informes obtenidos en la literatura mundial, la mayoría de los reportes publicados corresponden

a informes de casos, en una serie publicada por Marcelo Zamorano et al., de un total de 7626 de especímenes de apendicectomía, solamente se encontraron 25 tumores apendiculares, de los cuales solo 2 correspondieron a linfoma primario⁵, en otra serie de 5307 piezas de apendicectomía realizada por Daniel Esmer et al., encontraron un total de 31 casos (0.58%) de tumor apendicular de los cuales no se encontró ningún linfoma apendicular⁴, en el Kamineni Hospitals de la India, se revisaron 1060 especímenes de apendicectomía en un periodo de 10 años, encontrando solamente un caso de linfoma apendicular¹, lo cual nos habla de la rareza esta enfermedad.

Presentamos el caso de una paciente femenina de 40 años de edad, sin antecedentes ni comorbilidades de importancia, quien ingresó a urgencias por un cuadro de 10 días de evolución con dolor abdominal de inicio