



REVISTA DE GASTROENTEROLOGÍA DE MÉXICO

www.elsevier.es/rgmx



ARTÍCULO ORIGINAL

Miotomía endoscópica peroral, experiencia *in vivo*: imprescindible para desarrollo de la técnica en humanos



A. Peñaloza-Ramírez*, J. Suárez-Correa, J. Báez-Blanco, C. Sabogal-Gómez, H. Kuan-Casas, C. Sánchez-Pignalosa y P. Aponte-Ordóñez

Programa de Especialización en Gastroenterología y Endoscopia Digestiva, Fundación Universitaria de Ciencias de la Salud–Sociedad de Cirugía de Bogotá, Servicio de Gastroenterología y Endoscopia Digestiva, Hospital de San José, Bogotá, Colombia

Recibido el 22 de diciembre de 2016; aceptado el 2 de mayo de 2017
Disponible en Internet el 13 de julio de 2017

PALABRAS CLAVE

Esofagomiotomía endoscópica;
Modelos *in vivo*;
Acalasia

Resumen

Introducción y objetivos: La acalasia es el trastorno de motilidad esofágica más estudiado; ningún tratamiento ha logrado resultados completamente satisfactorios. La esofagomiotomía de Heller por laparoscopia es la técnica más aceptada en la actualidad. Con el advenimiento de la cirugía mínimamente invasiva, aparece la miotomía endoscópica submucosa con resultados prometedores. Nuestro objetivo principal de este estudio fue realizar miotomía endoscópica submucosa en modelos de experimentación animal, para perfeccionar la técnica y posteriormente aplicarla en humanos. Como objetivo secundario se buscó evaluar las complicaciones intra y postoperatorias, así como describir los hallazgos anatomopatológicos encontrados.

Materiales y métodos: Se realizó un estudio experimental en 8 modelos porcinos vivos, que se siguieron durante 30 días para identificar complicaciones posoperatorias. Posteriormente se practicó necropsia evaluando los hallazgos histopatológicos. Se cumplieron los requisitos y regulaciones internacionales de experimentación en animales.

Resultados: Se logró realizar la técnica en todos los modelos. Se presentó una mortalidad intraoperatoria. Se observó neumotórax en el 50% y enfisema subcutáneo en el 75% de las unidades de experimentación, sin repercusión clínica significativa. Se observó compromiso histológico de la capa muscular (miotomía) por encima de la unión esofagagástrica en el 87% de los casos y por debajo de esta en el 25% de los casos.

* Autor para correspondencia. Calle 10 N.º 18-75, Bogotá, Colombia. Teléfono: (571) 3538000, (57) 3138891723.
Correo electrónico: apenalozaf@fucsalud.edu.co (A. Peñaloza-Ramírez).

Conclusión: La esofagomiotomía endoscópica submucosa es un procedimiento factible pero complejo que requiere un entrenamiento avanzado, y dadas sus características debe ser realizado en centros de alta complejidad. Es necesario seguir desarrollando destrezas específicas, mediante educación continuada (idealmente en modelos *in vivo*), en procedimientos endoscópicos terapéuticos avanzados de este tipo, para posteriormente ser desarrollados en humanos. © 2017 Asociación Mexicana de Gastroenterología. Publicado por Masson Doyma México S.A. Este es un artículo Open Access bajo la licencia CC BY-NC-ND (<http://creativecommons.org/licenses/by-nc-nd/4.0/>).

KEYWORDS

Endoscopic
esophagomyotomy;
In vivo models;
Achalasia

In vivo experience with peroral endoscopic myotomy: An essential activity for developing the technique in humans

Abstract

Introduction and objectives: Achalasia is the most widely studied esophageal motility disorder. No treatment has achieved completely satisfactory results. The laparoscopic Heller esophagomyotomy is currently the most accepted technique. With the advent of minimally invasive surgery, the appearance of peroral endoscopic myotomy (POEM) has promising results. The primary aim of our study was to perform peroral endoscopic esophagomyotomy in animal experimentation models to perfect the technique and later apply it to humans. The secondary aims were to evaluate the intraoperative and postoperative complications and to describe the anatomopathologic findings.

Materials and methods: An experimental study was conducted on 8 live porcine models that were followed for 30 days to identify postoperative complications. Necropsy was then performed to evaluate the histopathologic findings. The international requirements and regulations for animal experimentation were met.

Results: The technique was carried out in all the models. There was one intraoperative death. Pneumothorax was observed in 50% of the units in experimentation and subcutaneous cervical emphysema in 75%, with no significant clinical repercussions. Histologic muscle layer (myotomy) involvement was above the gastroesophageal junction in 87% of the cases and below it in 25%.

Conclusion: Peroral endoscopic esophagomyotomy is a feasible, albeit complex, procedure that requires advanced training, and thus should be performed in highly specialized centers. Specific skills in advanced therapeutic endoscopic procedures of this type must continue to be developed through continuing education (ideally in *in vivo* models), to then be performed on humans.

© 2017 Asociación Mexicana de Gastroenterología. Published by Masson Doyma México S.A. This is an open access article under the CC BY-NC-ND license (<http://creativecommons.org/licenses/by-nc-nd/4.0/>).

Introducción y objetivos

La acalasia es el trastorno de motilidad esofágica mejor descrito. Se trata de una enfermedad de fisiopatología desconocida, que compromete significativamente la calidad de vida de los pacientes, y para la cual no existe tratamiento curativo¹. La miotomía de Héller por laparoscopia asociada a una funduplicatura parcial es el tratamiento quirúrgico de elección, aunque existen algunas alternativas con resultados incluso similares, tales como la dilatación endoscópica neumática con balón^{2,3}. La técnica de inyección de toxina botulínica por endoscopia, muy utilizada en pacientes no susceptibles de manejo quirúrgico, presenta limitaciones de costos y necesidad de múltiples procedimientos, con resultados variables. El desarrollo de la endoscopia terapéutica y el conocimiento cada vez mayor de las capas profundas del tracto gastrointestinal ha hecho posible la concepción de la cirugía endoscópica transluminal por orificios naturales⁴. Es así como surgió la miotomía endoscópica submucosa (MES) por abordaje transluminal como alternativa

de manejo, mostrando resultados similares e incluso superiores a las técnicas actuales^{5,6}.

La MES ha sido evaluada en porcinos y en humanos. Los beneficios potenciales de esta técnica radican en el menor dolor postoperatorio, la disminución de complicaciones derivadas de las incisiones, la disminución de la estancia hospitalaria, así como un mejor resultado cosmético^{3,6}. La disección endoscópica de la submucosa (DES) es la técnica base para el desarrollo de la MES. En nuestro país existe experiencia reportada en DES^{7,8}; sin embargo, a la fecha no se ha publicado experiencia en MES en modelos de experimentación animal ni en humanos.

La utilización de modelos experimentales *in vivo* es importante en la investigación y desarrollo de técnicas médico-quirúrgicas especiales; este tipo de trabajos busca mejorar las destrezas y ganar experiencia en MES, buscando establecerla como el manejo de elección en acalasia^{9,10}.

Nuestro objetivo principal de este estudio fue realizar MES en modelos de experimentación animal, para perfeccionar la técnica y posteriormente aplicarla en humanos.

Como objetivo secundario se buscó evaluar las complicaciones intra y posoperatorias, así como describir los hallazgos anatomopatológicos encontrados.

Materiales y métodos

Se realizó un estudio experimental en modelos animales (porcinos) para la realización de MES. Se practicaron 8 cirugías endoscópicas bajo anestesia general administrada por un veterinario. Todos los procedimientos los realizó el mismo operador con amplia experiencia en endoscopia terapéutica (mayor a 10 años) que incluía a la fecha alrededor de 2,000 intervenciones en la vía biliar (colangiopancreatografía retrógrada endoscópica) y múltiples procedimientos de DES; técnica aprendida en cursos formales (IRCAD-Universidad de Estrasburgo-Francia) bajo la supervisión de expertos orientales⁷⁻¹⁹. Se utilizaron 8 porcinos de la misma raza con peso y edad similar. Se siguieron los parámetros de la técnica MES descrita por Inoue¹¹, localizando la unión esofagogástrica, para posteriormente hacer una inyección submucosa con solución salina 0.9%, 10 cm arriba de esta, realizando una incisión longitudinal de 2 cm e iniciando la creación de un túnel submucoso utilizando equipo de video endoscopia Fujifilm EG-530WR[®], procesador Fujifilm 4450-HD[®], bisturí endoscópico Triangle Tip-Knife[®] (Olympus Medical Systems[®]) y unidad electroquirúrgica ERBE VIO 200 S[®]. Todos los procedimientos se realizaron bajo insuflación de CO₂ con equipo Fujifilm GW-1[®]. El túnel se extendió hasta aproximadamente 3 cm por debajo de la unión esofagogástrica; posteriormente se efectuó la miotomía, comprometiendo la capa circular, desde los 8 cm craneales hasta los 2 cm caudales de la unión esofagogástrica. Se realizó cierre de la mucosa con clips endoscópicos KDL-135[®] (Olympus Medical Systems[®]).

Se evaluaron las variables intraoperatorias y posteriormente se realizó seguimiento durante 30 días de las unidades de experimentación para identificar complicaciones y mortalidad. El seguimiento de los modelos de experimentación incluyó tolerancia a la vía oral o aparición de síntomas de respuesta inflamatoria. A los 30 días de seguimiento fueron sacrificados, por veterinario, para evaluar las variables patológicas tanto macroscópicas como microscópicas e identificar complicaciones tales como mediastinitis, peritonitis y abscesos. Además, se evaluó el compromiso histológico de las capas esofágicas para comprobar la miotomía. Se practicaron 5 cortes histológicos en la pieza de patología; a los 9 cm (corte 1), 4 cm (corte 2) y 1 cm arriba de la unión esofagogástrica (corte 3) y a los 2 cm (corte 4) y 4 cm por debajo de esta (corte 5). Se utilizó hematoxilina-eosina para evaluación histológica y se aplicó a 3 piezas patológicas tinción especial tricrómica de Masson para mejorar el rendimiento de la prueba¹⁰ y verificar el compromiso histológico de la muscular. Los datos fueron recopilados en Excel 2010 y posteriormente tabulados con STATA versión 12.

Consideraciones éticas

Se tuvieron en cuenta las disposiciones determinadas en la Ley 84 de 1989, así como las anotadas en el Artículo 87 de la resolución número 8,430 de 1993 de la República de Colombia, que incluyen la adquisición legal de los animales

Tabla 1 Descripción de la población

Modelos	8
Edad	3 meses
Raza	Landrace
Sexo	37.5% M, 62.5% H
Peso inicial	40.2 kg (DE: 1.1)
Peso final	49.8 kg (DE: 4.1)
Longitud del esófago	24 cm (RIQ: 23-27.5 cm)
Diámetro del esófago	1.5 cm (RIQ: 1.35-1.65 cm)

así como la utilización del número mínimo de unidades experimentales. De la misma forma se trataron como seres sensibles durante el procedimiento para evitarles dolor, asegurarles bienestar y posteriormente ser sacrificados sin sufrimiento. Para el cumplimiento de los requisitos exigidos en la utilización de modelos experimentales se contó con la aprobación del Comité de Ética de experimentación en animales del CICUAL de Anestcol SAS, bajo el visto bueno del Comité de Ética de la División de Investigaciones de la Fundación Universitaria de Ciencias de la Salud.

Resultados

Se practicaron en total 8 procedimientos endoscópicos en modelos de experimentación animal (porcinos) raza Landrace de 3 meses de edad, de los cuales 5 fueron machos y 3 hembras. El promedio de peso inicial fue 40 kg (DE: 1.1) y al final del seguimiento a los 30 días de 49.8 kg (DE: 4.1). Se presentó una mortalidad global de 12.5%, en su totalidad intraoperatoria. La mediana del tiempo quirúrgico fue de 147 minutos (RIQ: 115-182). La mediana del tiempo anestésico fue de 186 minutos (RIQ: 152.2-225.5) (tabla 1).

Se utilizaron en promedio 13.5 clips para el cierre de la mucosa (DE: 5.75). Se observó perforación esofágica intraoperatoria en el 12.5% de los modelos y se evidenció solución de continuidad de la mucosa intraluminal durante la creación del túnel submucoso en uno de los modelos. El 50% presentó neumotórax izquierdo y el 37.5% bilateral, que se manejó satisfactoriamente con sondas pleurales a trampa de agua. Se observó enfisema subcutáneo cervical en el 75% de los modelos. Solo uno de los modelos presentó fiebre postoperatoria durante las primeras 48 horas, por lo cual se manejó con antibiótico con adecuada respuesta. No se observaron otras complicaciones durante el seguimiento de los otros modelos (fig. 1).

En los hallazgos patológicos no se identificaron signos macroscópicos de complicaciones (mediastinitis, peritonitis, etc.), excepto la perforación identificada intraoperatoriamente en el primer modelo. La mediana de la longitud del esófago fue 24 cm (RIQ: 23-27.5). La mediana del diámetro del esófago fue 1.5 cm (RIQ: 1.35-1.65 cm). Se observó histológicamente compromiso de la capa muscular en los cortes de esófago número 1 (12.5%), número 2 (87.5%), número 3 (75%) y número 4 (25%). No se identificó compromiso de la capa muscular en ningún corte número 5 (4 cm distal de la unión cardioesofágica). Se observó compromiso de la capa serosa (perforación microscópica) en 2 modelos; en uno el hallazgo fue intraoperatorio y en el otro microscópico (12.5%) (figs. 2 y 3).

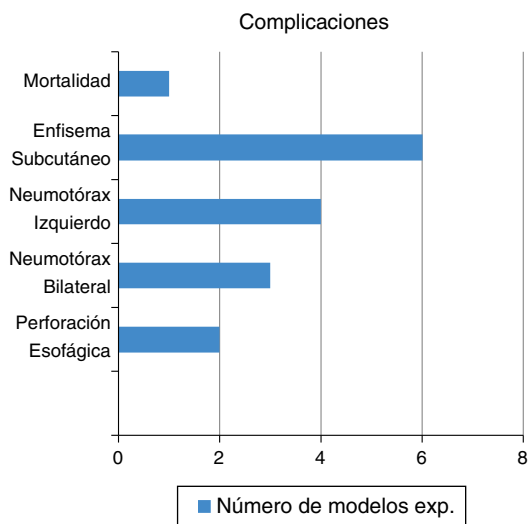


Figura 1 Complicaciones.

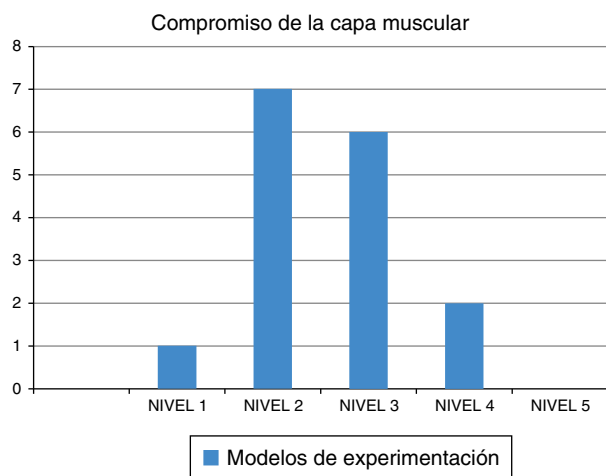


Figura 2 Compromiso de la capa muscular.

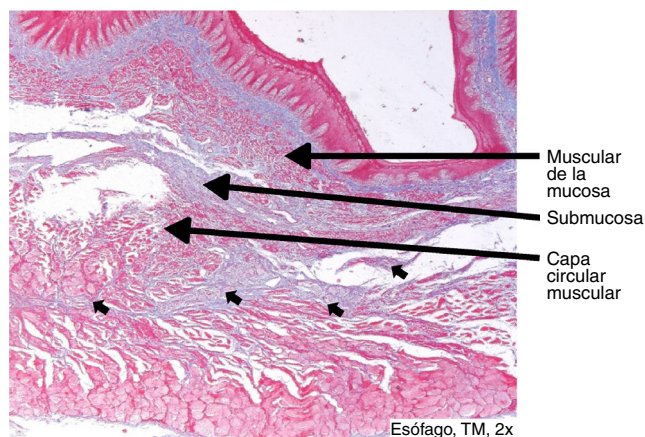


Figura 3 Rotura de la capa circular muscular con proliferación de tejido conectivo. (flechas cortas).

Discusión y conclusiones

Se logró culminar un estudio con modelos animales, en este caso porcinos, similar a lo reportado en otras latitudes¹², lo cual es de gran valor e impacto para nuestro medio. La mortalidad intraoperatoria presentada fue secundaria a una perforación de la serosa del esófago del modelo de experimentación n.º 1, con compromiso de la pleura, a pesar de que se manejó con sonda de drenaje pleural. El tiempo promedio del procedimiento se encuentra muy cercano al reportado en Oriente para esta técnica en humanos (120 minutos)⁶. Se utilizó mayor cantidad de clips para el cierre de la mucosa (8 en promedio) que lo descrito en los trabajos en humanos¹³, que consideramos secundaria a la curva de aprendizaje requerida para este fin. La mayoría de los modelos de experimentación (porcinos) presentaron neumotórax, observando una sola perforación macroscópica de la serosa con compromiso de la pleura. Se observó en la mayoría de los porcinos enfisema cervical subcutáneo, el cual también fue reportado en estudios animales previos^{9,10}. Aunque en estos casos no se observaron perforaciones macroscópicas consideramos que el enfisema puede corresponder a una difusión del CO₂ utilizado, ya que inmediatamente después de terminado el procedimiento, el mencionado enfisema desapareció y en el estudio patológico, en la mayoría de los casos, no se identificaron microperforaciones; sin embargo, esta última posibilidad no se puede descartar completamente por la distancia entre los cortes histológicos. No se presentaron complicaciones infecciosas en ninguno de los modelos, ya que los reportes de patología descartaron compromiso a este nivel (mediastinitis, peritonitis, abscesos paraesofágicos, etc.). Uno de los modelos presentó fiebre, pero no reunió criterios para hemocultivo o sacrificio según el protocolo de investigación. Los cortes histológicos demostraron un compromiso de la capa muscular en la mayoría de los modelos de experimentación por encima de la unión esofagogástrica, pero mínimo compromiso en los cortes realizados 2 cm y 4 cm por debajo de esta, lo que indica que no se logró el objetivo de la miotomía. Probablemente la experiencia del gastroenterólogo en este procedimiento, el menor grosor de la capa muscular en el cerdo y la ausencia de hipertrofia, como la que se presenta en una verdadera acalasia, contribuyeron con estos resultados. Esto no implica que la efectividad clínica de este procedimiento (MES), en pacientes humanos verdaderamente enfermos de acalasia, sea menor, ya que con otras técnicas endoscópicas (dilatación neumática) no se llega al compromiso de estas fibras y los resultados son similares². El desarrollo de trabajos de experimentación en animales vivos demanda gran inversión económica y académica sin embargo lo consideramos fundamental en la investigación biomédica¹⁴.

Este trabajo presenta algunas limitaciones, entre las cuales podemos mencionar la reducida cantidad de modelos de experimentación animal utilizados, lo cual se ajustó a la norma ética (número mínimo de unidades de experimentación)¹⁴. Por otra parte, no fue posible realizar manometría esofágica pre y postoperatori, que permitiera analizar la diferencia de la presión del esfínter esofágico inferior antes y después del procedimiento¹⁵, debido a la falta de disponibilidad de equipo de fisiología digestiva

animal en nuestro país. La efectividad de la esofagomiomía se intentó verificar a través de los cortes histológicos secuenciales, sin embargo debido al proceso inflamatorio y de regeneración (propios de un experimento de supervivencia), no fue posible diferenciar el compromiso muscular entre las capas circular y longitudinal. No obstante, es importante anotar que se logró verificar sección de la capa muscular en la mayoría de los modelos en la zona de interés clínico. Finalmente, debe recordarse que los porcinos no padecen de acalasia y la capa muscular es significativamente más delgada que en humanos, principalmente en la región caudal. Por otra parte, la adventicia está prácticamente adherida a la pleura en este nivel, según lo reportado en documentos veterinarios¹⁶. Todo lo anterior hace difícil equiparar los resultados de trabajos que involucran porcinos con los de pacientes con acalasia. Según el protocolo de investigación, los resultados de patología se obtuvieron al final del estudio, por lo que no se pudieron tomar decisiones en el transcurso del trabajo que permitieran mejorar la efectividad de este (v.g. profundidad y longitud de la miotomía).

El uso de modelos porcinos, a pesar de las limitaciones mencionadas, es el mejor método para el desarrollo de la técnica de MES⁹, siendo nuestro trabajo, hasta donde tenemos conocimiento, el primero que se publica en Suramérica.

Nuestros resultados sugieren que la esofagomiomía endoscópica es un procedimiento que requiere un significativo entrenamiento y desarrollo de destrezas en modelos de experimentación animal para ser llevada a cabo en humanos; idealmente en un protocolo de investigación, con el aval de instituciones universitarias y en centros médicos de alta complejidad. Es necesario seguir desarrollando destrezas específicas mediante educación continuada, en procedimientos endoscópicos terapéuticos avanzados de este tipo (cirugía endoscópica transluminal por orificios naturales, DES, MES, etc.)¹⁷, dado que la curva de aprendizaje de los mismos es amplia y en el caso específico de la MES puede llegar hasta 50 procedimientos en humanos¹⁸⁻¹⁹.

Responsabilidades éticas

Protección de personas y animales. Los autores declaran que los procedimientos seguidos se conformaron a las normas éticas del comité de experimentación humana responsable y de acuerdo con la Asociación Médica Mundial y la Declaración de Helsinki.

Confidencialidad de los datos. Los autores declaran que han seguido los protocolos de su centro de trabajo sobre la publicación de datos de pacientes.

Derecho a la privacidad y consentimiento informado. Los autores declaran que en este artículo no aparecen datos de pacientes.

Financiación

Este trabajo fue financiado en su totalidad por la División de Investigaciones de la Fundación Universitaria de Ciencias de la Salud-Hospital de San José, Bogotá.

Conflicto de intereses

Por tratarse de un protocolo académico la financiación por parte de la División de Investigaciones de la Fundación Universitaria de Ciencias de la Salud no genera ningún conflicto de intereses.

Referencias

- Walzer N, Hirano I. Achalasia. *Gastroenterol Clin North Am.* 2008;37:807-25.
- Peñaloza-Ramírez A, Suarez-Correa J. Achalasia: en defensa del manejo endoscópico. *Rev Col Gastroenterol.* 2012;27:4-10.
- Stavropoulos S, Friedel D, Modayil R, et al. Endoscopic approaches to treatment of achalasia. *Therap Adv Gastroenterol.* 2013;6:115-35.
- Peñaloza-Ramírez A, Agudelo-Varon F, Pinilla-Morales R, et al. Cirugía endoscópica transluminal; ¡es posible! *Medicina.* 2015;37:17-26.
- Sumiyama K, Gostout CJ. Clinical applications of submucosal endoscopy. *Curr Opin Gastroenterol.* 2011;27:412-7.
- Pasricha PJ, Hawari R, Ahmed I, et al. Submucosal endoscopic esophageal myotomy: A novel experimental approach for the treatment of achalasia. *Endoscopy.* 2007;39:761-4.
- Peñaloza-Ramírez A, Kuan-Casas H, Sabogal-Gómez C, et al. Curva de aprendizaje en disección endoscópica de la submucosa en un hospital universitario latinoamericano. *Rev Colomb Cir.* 2015;30:99-105.
- Emura F, Mejia J, Donneys A, et al. Therapeutic outcomes of endoscopic submucosal dissection of differentiated early gastric cancer in a western endoscopy setting. *Gastrointest Endosc.* 2015;82:804-11.
- Hong SJ. Peroral endoscopic myotomy in a porcine model: A step to achalasia patients. *Clin Endosc.* 2013;46:1-2.
- Bang BW, Choi YC, Kim HG, et al. Peroral endoscopic myotomy for treating achalasia in an animal model: A feasibility study. *Clin Endosc.* 2013;46:54-8.
- Inoue H, Minami H, Kobayashi Y, et al. Peroral endoscopic myotomy (POEM) for esophageal achalasia. *Endoscopy.* 2010;42:265-71.
- Quiroz-Guadarrama CD, Rojano-Rodríguez M, Herrera-Esquivel JJ, et al. Miotomía endoscópica por vía oral de espesor total y parcial. Estudio de factibilidad en un modelo animal. *Rev Gastroenterol Mex.* 2013;78:225-30.
- Chiu PW, Wu JC, Teoh AY, et al. Peroral endoscopic myotomy for treatment of achalasia: From bench to bedside (with video). *Gastrointest Endosc.* 2013;77:29-38.
- Suárez C, Patarroyo M. ¿Se justifica la utilización de animales como sujetos experimentales? *Periódico de la Universidad Nacional de Colombia, Bogotá.* 2014;174:8-9.
- Perretta S, Dallemagne B, Donatelli G, et al. Transoral endoscopic esophageal myotomy based on esophageal function testing in a survival porcine model. *Gastrointest Endosc.* 2011;73:111-6.
- Popesko P. Atlas de anatomía topográfica de los animales domésticos. 2.ª ed República Checa: Masson; 1992. p. 145-94.
- Hochberger J, Kruse E, Wendy W, et al. Endoscopic mucosal resection and endoscopic submucosal dissection. En: Cohen J, editor. *Successful training in gastrointestinal endoscopy.* 1st ed Singapore: Wiley-Blackwell; 2011. p. 204-36.
- Eleftheriadis N, Inoue H, Ikeda H, et al. Training in peroral endoscopic myotomy (POEM) for esophageal achalasia. *Ther Clin Risk Manag.* 2012;8:329-42.
- Peñaloza-Ramírez A, Sánchez-Pignalosa C, Sabogal-Gómez C, et al. Experience of gastric endoscopic submucosal dissection at a University Hospital in Colombia. *Gastrointest Endosc.* 2015;81:AB1580.