

7. Akintoye E, Kumar N, Obaitan, et al. Peroral endoscopic myotomy: A meta-analysis. *Endoscopy*. 2016;48:1059–68.
8. Geyl S, Legros R, Charissou A, et al. Peroral endoscopic pyloromyotomy accelerates gastric emptying in healthy pigs: proof of concept. *JT Endosc Int Open*. 2016;4:E796–9.
9. Khashab MA, Ngamruengphong S, Carr-locke D, et al. Gastric per-oral endoscopic myotomy for refractory gastroparesis: Results from the first multicenter study on endoscopic pyloromyotomy (with video). *Gastrointest Endosc*. 2017;85:123–8.
10. Gonzalez JM, Lestelle V, Benezech A, et al. Gastric per-oral endoscopic myotomy with antropyloromyotomy in the treatment of refractory gastroparesis: Clinical experience with follow-up and scintigraphic evaluation (with video). *Gastrointest Endosc*. 2016;85:1–8.
11. Revicki DA, Rentz AM, Dubois D, et al. Gastroparesis Cardinal Symptom Index (GCSI): Development and validation of a patient reported assessment of severity of gastroparesis symptoms. *Qual Life Res*. 2004;13:833–44.

O.V. Hernández-Mondragón^{a,*}, O.M. Solórzano-Pineda^b, J.M. Blancas-Valencia^a, M.A. González-Martínez^a y R.M. Villanueva-Pérez^c

^a *Departamento de Endoscopia, Hospital de Especialidades Centro Médico Nacional Siglo XXI, Instituto Mexicano del Seguro Social, Ciudad de México, México*

^b *Departamento de Endoscopia Gastrointestinal, Hospital de Especialidades Centro Médico Nacional Siglo XXI, Instituto Mexicano del Seguro Social, Ciudad de México, México*

^c *Departamento de Medicina Nuclear, Centro Médico Nacional Siglo XXI, Instituto Mexicano del Seguro Social, Ciudad de México, México*

* Autor para correspondencia. Departamento de Endoscopia del Hospital de Especialidades Centro Médico Nacional Siglo XXI, Avenida Cuauhtémoc 330, Col. Doctores, 06720 Ciudad de México, México. Teléfono: 56276900, extensión 21317, 21318.

Correo electrónico: mondragonmd@yahoo.co.uk (O.V. Hernández-Mondragón).

<https://doi.org/10.1016/j.rgmx.2017.03.006>
0375-0906/

© 2017 Asociación Mexicana de Gastroenterología. Publicado por Masson Doyma México S.A. Este es un artículo Open Access bajo la licencia CC BY-NC-ND (<http://creativecommons.org/licenses/by-nc-nd/4.0/>).

Carcinoma basocelular perianal: una localización infrecuente



Perianal basal cell carcinoma: An infrequent location

El carcinoma basocelular (CB) es la neoplasia maligna más frecuente de la piel y constituye el 75% de los tumores no melanocíticos¹. Incide más comúnmente en el sexo masculino (80% de los pacientes) y la edad media de presentación oscila entre 65-75 años². Con frecuencia aparece en zonas expuestas a la radiación ultravioleta, principalmente cabeza y cuello. La localización en áreas no expuestas es atípica, y entre estas la región perianal es extremadamente rara (0,1%), lo que representa el 0,2% de los tumores perianales³. La existencia de inmunodeficiencias, infecciones, quemaduras, irritaciones crónicas o radiación previa han sido otros factores etiopatogénicos relacionados con la aparición de esta neoplasia; asimismo, determinados síndromes familiares como el *nevus* basocelular o el xeroderma pigmentoso también se han implicado en su desarrollo^{1,3}.

Presentamos un caso inusual de CB localizado a nivel perianal, sin presencia de ningún factor predisponente.

Mujer de 78 años de edad sin antecedentes personales de interés que consultó por lesión perianal de 2 años de evolución, de crecimiento progresivo, asociada a prurito y sangrado ocasional. El examen físico reveló una neoforación en margen anal izquierdo de 3 cm de diámetro, bien delimitada, ulcerada y eritematosa (fig. 1A). Una biopsia estableció el diagnóstico de CB nodular (fig. 1B). La afectación del canal anal fue descartada mediante una rectosigmoidoscopia. En la resonancia magnética (RM) pélvica no hubo evidencia de infiltración de la musculatura esfinteriana. Se realizó exéresis local de la lesión y reparación

mediante cierre cutáneo primario (figs. 1C y D). El estudio histopatológico mostró infiltración microscópica del margen interno, por lo que se intervino nuevamente para ampliar la resección. La biopsia tras la reintervención confirmó que los bordes quirúrgicos estaban libres de tumor. Posteriormente se realizó seguimiento clínico y en la actualidad, a los 6 meses de la cirugía, no existen signos de recidiva local.

El CB se muestra como una lesión cutánea con pápulas eritematosas, nódulos e incluso ulceraciones⁴. Gibson y Ahmed⁵ describen una presentación ulcerosa de estos tumores hasta en un 29,4% de los pacientes. También clasifican los subtipos histopatológicos del CB en: nodular (66%), superficial (18%), infiltrativo (8%), micronodular (4%), basoescamoso (2%) y fibroepitelioma de Pinkus (2%). Ante una lesión de estas características se debe realizar una biopsia que confirme el diagnóstico y descarte otras enfermedades perianales, tales como enfermedad de Crohn, carcinoma escamoso, adenocarcinoma, melanoma, tumores neuroendocrinos, tumores del estroma gastrointestinal, carcinoma verrucoso, sarcoma de Kaposi o enfermedad de Paget^{4,6}. También se deben incluir en el diagnóstico diferencial, entidades de origen infeccioso, como las enfermedades de transmisión sexual o dermatosis menos comunes entre las que podemos destacar la candidiasis, el granuloma tuberculoso, las infecciones fúngicas y las amebiasis⁶. En particular, es importante diferenciar el CB del carcinoma basaloide cloacogénico, el cual es un tumor invasivo y agresivo¹. Como estudios complementarios es aconsejable realizar una rectosigmoidoscopia y una RM, los cuales permitirán descartar la infiltración del canal anal o la invasión de la musculatura esfinteriana.

Actualmente, las opciones terapéuticas del CB son exéresis, microcirugía de Mohs, electrodesecación y curetaje, criocirugía, radiación o terapia fotodinámica con ácido aminolevulínico⁷. Entre las posibilidades de tratamiento

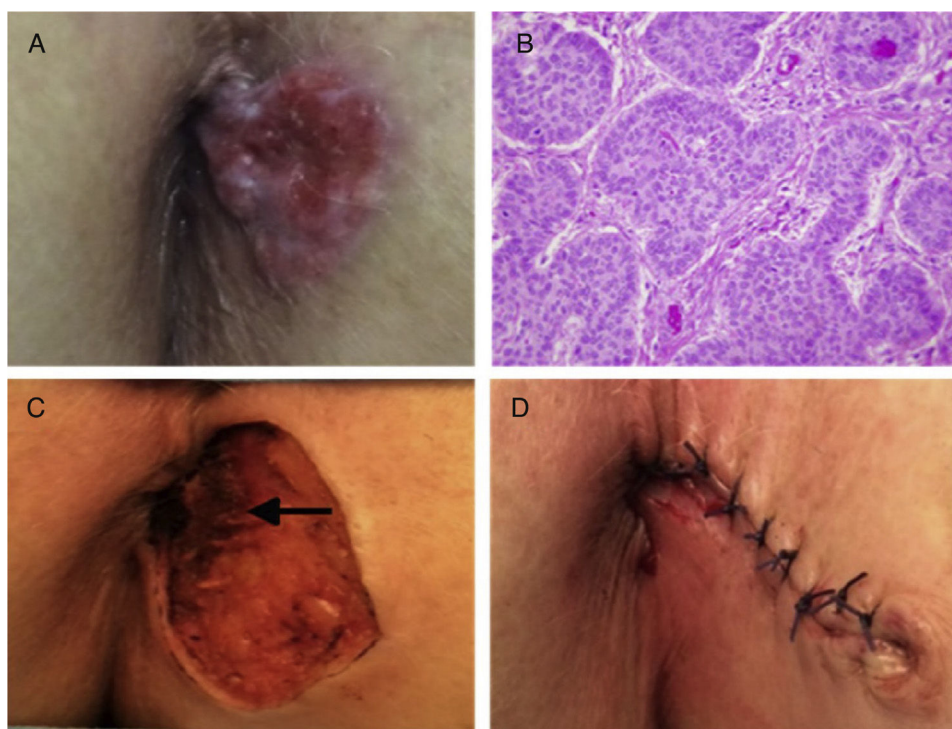


Figura 1 A) Lesión papular eritematosa perianal con nódulos perlados y ulceración superficial. B) Estudio histopatológico: nidos de células basaloideas con empalizada periférica asentados en un tejido conectivo laxo subepidérmico, compatible con carcinoma basocelular nodular (H&E $\times 40$). C) Detalle del lecho quirúrgico tras la resección, visualizando la ausencia de infiltración de la musculatura esfinteriana (flecha). D) Aspecto de la zona operatoria tras la reconstrucción quirúrgica.

no quirúrgico, también se han utilizado modificadores de la respuesta inmune, como el imiquimod⁸. La radioterapia es de elección para lesiones $\geq T2$, pacientes ancianos o con comorbilidades relevantes^{3,4}. El tratamiento estándar es la resección local amplia, aunque una resección abdominoperineal puede ser necesaria como terapia de rescate o de primera línea en pacientes con invasión proximal a la línea dentada o del esfínter anal^{3,9}. La microcirugía de Mohs es una técnica utilizada generalmente en pacientes con lesiones grandes, tumores recurrentes o localizados en áreas estéticamente expuestas como es la cara; sin embargo, en general se prefiere la escisión quirúrgica a la microcirugía de Mohs, ya que esta última requiere de un entrenamiento especializado, un tiempo operatorio más prolongado y mayor coste económico⁷. La tasa de recurrencia después de una exéresis estándar con márgenes oncológicos amplios oscila entre el 0-29%³. Entre los factores que representan un mayor riesgo de recidiva se mencionan el tiempo transcurrido desde la aparición de la neoplasia, un tamaño tumoral mayor de 2 cm o la presencia de lesiones con apariencia microscópica infiltrativa, micronodular o morfeiforme⁷. En los casos de CB localmente avanzado o con metástasis se ha descrito el empleo de vismodegib, como una opción terapéutica eficaz¹⁰. Habitualmente, las recurrencias suelen ser locales y se tratan con nueva resección quirúrgica o radioterapia. El CB es un tumor con buen pronóstico, ya que es de lento crecimiento y de baja capacidad metastásica^{2,3}. En 2 grandes series se

han descrito porcentajes de supervivencia a los 5 años del 100%^{2,5}. Lo particular del caso descrito es la localización en una zona no fotoexpuesta y la ausencia de factores predisponentes. Por tanto se debe destacar que ante una lesión perianal de evolución tórpida, el CB debe ser incluido en el diagnóstico diferencial.

Conflicto de intereses

Los autores declaran no tener ningún conflicto de intereses.

Referencias

1. Bulur I, Boyuk E, Saracoglu ZN, et al. Perianal Basal cell carcinoma. *Case Rep Dermatol.* 2015;7:25–8.
2. Paterson CA, Young-Fadok TM, Dozois RR. Basal cell carcinoma of the perianal region: 20-year experience. *Dis Colon Rectum.* 1999;42:1200–2.
3. Espino-Urbina LA, Espinosa-de-los-Monteros A, Domínguez-Cherit J, et al. Basal cell carcinoma of the perianal region: A case report and literature review. *Rev Gastroenterol Mex.* 2013;78:52–4.
4. Lee HS, Kim SK. Basal cell carcinoma presenting as a perianal ulcer and treated with radiotherapy. *Ann Dermatol.* 2015;27:212–4.
5. Gibson GE, Ahmed I. Perianal and genital basal cell carcinoma: A clinicopathologic review of 51 cases. *J Am Acad Dermatol.* 2001;45:68–71.

6. Rivera-Chavarría JP, Vargas-Villalobos F, Riggioni-Viquez S. Bilateral V-Y flap for a perianal basal cell carcinoma: A case report. *Int J Case Rep.* 2016;24:153–5.
7. Park J, Cho YS, Song KH, et al. Basal cell carcinoma on the pubic area: Report of a case and review of 19 Korean cases of BCC from non-sun-exposed areas. *Ann Dermatol.* 2011;23:405–8.
8. Rubin AI, Chen EH, Ratner D. Basal-cell carcinoma. *N Engl J Med.* 2005;353:2262–9.
9. Leonard D, Beddy D, Dozois EJ. Neoplasms of anal canal and perianal skin. *Clin Colon Rectal Surg.* 2011;24:54–63.
10. Sekulic A, Migden MR, Oro AE, et al. Efficacy and safety of vismodegib in advanced basal-cell carcinoma. *N Engl J Med.* 2012;366:2171–9.

D. Fernández-Martínez^{a,*}, A. Rodríguez-Infante^b,
S. Sanz-Navarro^a, C. Miguel-Ruiz^c
y R.F. Baldonado-Cernuda^a

^a Servicio de Cirugía General y del Aparato Digestivo,
Hospital Universitario Central de Asturias, Oviedo,
Asturias, España

^b Servicio de Cirugía General y del Aparato Digestivo,
Hospital Universitario San Agustín, Avilés, Asturias, España
^c Servicio de Anatomía Patológica, Hospital Universitario
Central de Asturias, Oviedo, Asturias, España

* Autor para correspondencia. Sección de Coloproctología,
Servicio de Cirugía General y del Aparato Digestivo, Hospital
Universitario Central de Asturias, Avda. de Roma s/n, 33011
Oviedo, España. Teléfono: 0034 985 108 724.
Correo electrónico: cibea06@hotmail.com
(D. Fernández-Martínez).

<https://doi.org/10.1016/j.rgmx.2017.05.002>
0375-0906/

© 2017 Asociación Mexicana de Gastroenterología. Publicado por
Masson Doyma México S.A. Este es un artículo Open Access bajo la
licencia CC BY-NC-ND (<http://creativecommons.org/licenses/by-nc-nd/4.0/>).

Quiste mesotelial primario esplénico como causa infrecuente de dispepsia: a propósito de un caso



Primary mesothelial cyst of the spleen as an uncommon cause of dyspepsia: A case report

Los quistes esplénicos constituyen una entidad inusual en la práctica clínica y quirúrgica diaria, con menos de 1,000 casos presentados en la literatura. La mayoría de los pacientes permanecen asintomáticos y el diagnóstico habitual se basa en técnicas de imagen. La indicación y el tratamiento quirúrgico se presentan como un desafío para los cirujanos. Presentamos el caso de una paciente con un quiste esplénico primario como causa infrecuente de dispepsia.

Mujer de 21 años, sin antecedentes de interés, con cuadro clínico de saciedad precoz, pesadez posprandial, dolor en epigastrio-hipocondrio izquierdo con la ingesta y pérdida de 3 kg de peso. En la exploración física presentaba dolor a la palpación profunda en hemiabdomen izquierdo. La ecografía abdominal mostró una lesión esplénica de 7 cm, isoecogénica con escaso refuerzo acústico y contornos bien definidos. El hemograma y la bioquímica no mostraban alteraciones, la hemaglutinación-hidatidosis fue negativa y los marcadores Ca 19.9 y antígeno carcinoembrionario (CEA), normales. Se completó el estudio mediante TC, que mostró lesión ovalada de contornos bien definidos en el bazo, con diámetros de 80 × 72 × 68 mm, sin realces internos ni polos sólidos, que desplazaba el estómago, sin signos sugestivos de malignidad. Con sospecha de quiste esplénico primario, se realizó fenestración laparoscópica sin complicaciones. La citología intraoperatoria mostró una diátesis serosa acelular y la histología un revestimiento epitelial aplanado simple, positivo para panqueratina (AE1-AE3) y calretinina, negativo para CEA y Ca 19.9 (fig. 1. A-D).

La paciente presentó mejoría sintomática y un aumento de 6 kg de peso, que ha mantenido a lo largo de la evolución. La ecografía a los 6 meses de la intervención y la TC al año mostraban pequeño remanente quístico y cambios posquirúrgicos que no afectaban a estructuras vecinas. No hubo incremento de tamaño del remanente en el periodo comprendido entre las 2 pruebas de imagen (fig. 2 A y B).

Los quistes esplénicos son una entidad rara. En zonas endémicas, como los países mediterráneos¹, predominan los parasitarios por *Echinococcus granulosus*. Los no infecciosos incluyen, por un lado, los primarios, caracterizados por presentar recubrimiento epitelial y, por otro lado, los secundarios (pseudocistas), más frecuentes y generalmente de origen postraumático.

La incidencia de los quistes primarios es solo del 0.07%². Predominan en mujeres jóvenes y habitualmente son un hallazgo incidental, si bien pueden provocar clínica por compresión de órganos adyacentes, como en nuestro caso, por compresión gástrica.

De etiopatogenia desconocida, su recubrimiento epitelial puede ser de varios tipos: destaca la positividad para CEA y Ca 19.9 en el caso de los quistes epiteliales y la panqueratina (AE1-AE3) y calretinina en los mesoteliales³.

El dilema es cuándo y cómo tratar. Se acepta tratar los quistes sintomáticos y aquellos >5 cm por riesgo de complicaciones como rotura, hemorragia e infección.

El tratamiento percutáneo (aspiración y etanolización) presenta alta tasa de recurrencia y complicaciones⁴ y se reserva para pacientes inoperables. Las técnicas quirúrgicas comprenden la esplenectomía total o parcial, la decapsulación (extirpación completa de la membrana) y la fenestración (resección que pone en contacto la cavidad del quiste y el peritoneo)⁵, todas realizables por laparoscopia. La tendencia actual es hacia técnicas preservadoras del bazo para evitar la inmunosupresión y la trombocitosis.