



IMAGEN CLÍNICA EN GASTROENTEROLOGÍA

Páncreas anular. Un hallazgo transoperatorio poco común



Annular pancreas. An unusual intraoperative finding

Z. Botello-Hernández*, R.A. Fuentes-Reyes y O. Chapa-Azuela

Servicio de Cirugía Hepatopancreatobiliar, Hospital General de México «Dr. Eduardo Liceaga», Ciudad de México, México

Paciente masculino de 57 años de edad, sin antecedentes de importancia. Refería dolor abdominal localizado en el epigastrio de moderada intensidad posterior a la ingesta de alimentos sólidos y posteriormente a líquidos, acompañado de náuseas y vómito, que le ocasionó desequilibrio hidroelectrolítico importante ameritando hospitalización, durante la cual se solicitaron estudios de laboratorio y gabinete, diagnosticando colecistitis crónica litiásica y coledocolitiasis por USG. Lesión infiltrante de la primera porción duodenal por endoscopia y proceso ulceroso por SEGD (fig. 1). Gas en la vesícula biliar, engrosamiento antropilórico y bulbo duodenal por tomografía computarizada (figs. 2 y 3); se solicitaron marcadores tumorales, los cuales se reportaron en rangos normales. El paciente fue sometido a laparotomía exploradora, encontrando inflamación crónica de la vesícula biliar, fistula colecistoduodenal con pérdida de la anatomía y páncreas anular (figs. 4 y 5), que no comprometía la integridad ni la permeabilidad duodenal, por lo que se realizó colecistectomía, desmantelamiento de la fístula y cierre primario de duodeno. El paciente evolucionó favorablemente; actualmente se encuentra en seguimiento por la clínica de cirugía hepatopancreatobiliar.

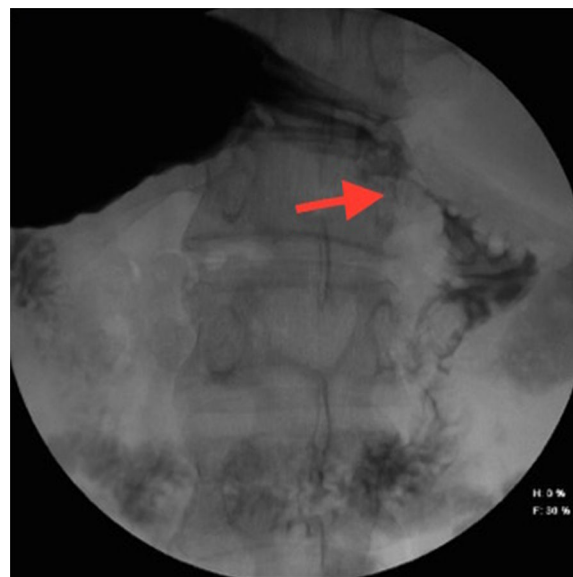

Figura 1 Serie esofagogastroduodenal en la cual se observa lesión de aspecto ulcerado en la primera porción del duodeno.

* Autor para correspondencia. Hospital General de México «Dr. Eduardo Liceaga», Dr. Balmis n.º 148, Colonia Doctores, Delegación Cuauhtémoc, C.P. 06726 Ciudad de México, México. Teléfono: 2789200, extensión 0030/55 5075 5775.

Correo electrónico: zazilbohz@yahoo.com.mx
(Z. Botello-Hernández).

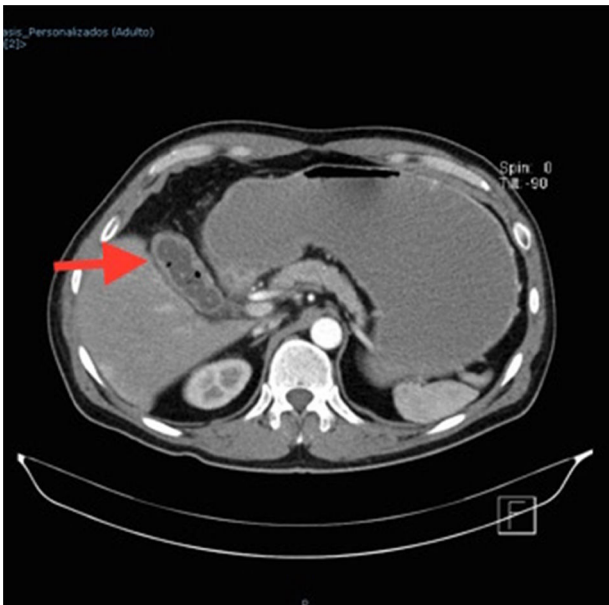


Figura 2 TAC de abdomen en fase contrastada. La flecha señala la presencia de gas en el interior de la vesícula biliar y litos.

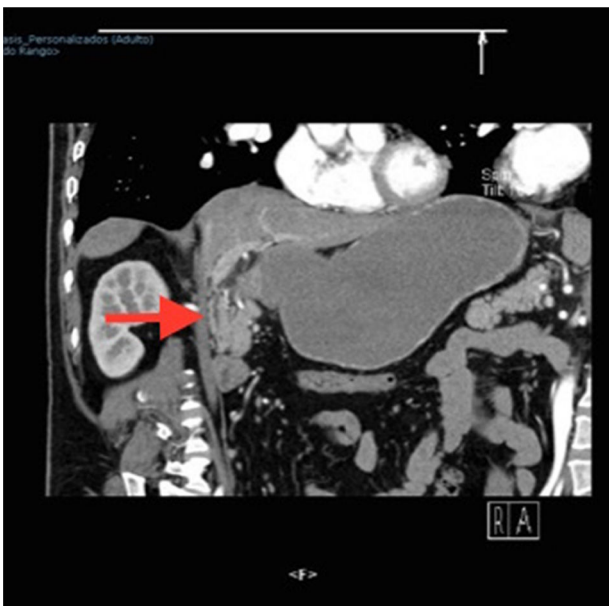

Figura 3 TAC de abdomen en fase contrastada en la cual se observa engrosamiento antro-pilórico y del bulbo duodenal.

Responsabilidades éticas

Protección de personas y animales. Los autores declaran que para esta investigación no se han realizado experimentos en seres humanos ni en animales.

Confidencialidad de los datos. Los autores declaran que en este artículo no aparecen datos de pacientes.

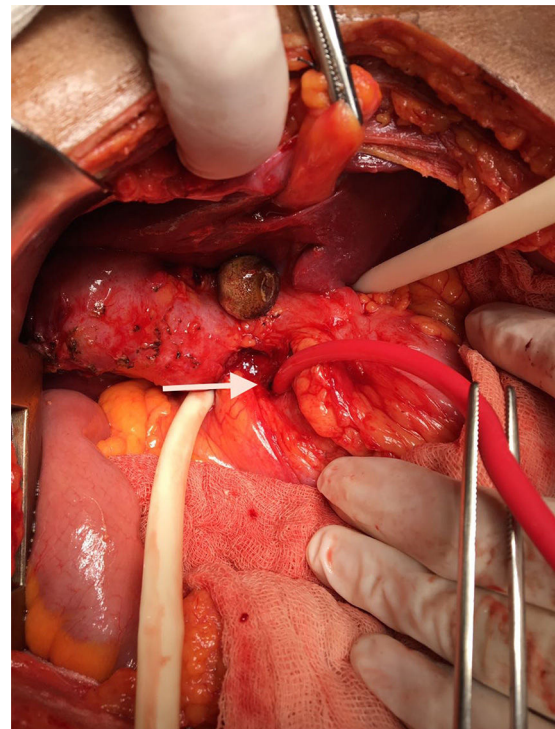


Figura 4 Fístula colecisto duodenal. La flecha señala la comunicación hacia duodeno.

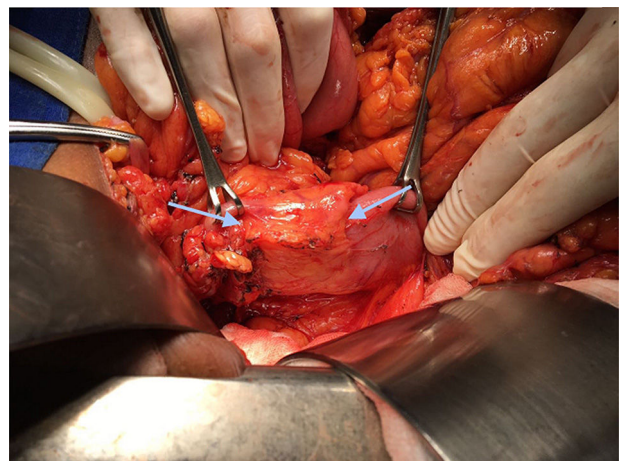


Figura 5 Páncreas anular, el cual se encuentra señalado entre las flechas.

Derecho a la privacidad y consentimiento informado. Los autores declaran que en este artículo no aparecen datos de pacientes.

Financiación

No se recibió patrocinio de ningún tipo para llevar a cabo este estudio.

Conflicto de intereses

Los autores declaran no tener ningún conflicto de intereses.