

Adenocarcinoma gástrico tipo intestinal en tubo gástrico reconstruido posterior a esofagectomía transhiatal



Intestinal-type gastric adenocarcinoma in a reconstructed gastric tube, after transhiatal esophagectomy

El cáncer de esófago es la novena causa de neoplasias y la sexta causa de mortalidad por cáncer. El tratamiento quirúrgico de estos tumores con reemplazo gástrico o colónico ha mostrado avances significativos; sin embargo, dicha terapéutica ha sido factor de riesgo para el desarrollo de cáncer metacrónico en tubos gástricos reconstruidos^{1,2}. El tratamiento a base de gastrectomía total con ascenso colónico es una opción terapéutica eficaz pero con un alto riesgo de complicaciones severas.

Se presenta el caso de una mujer de 34 años de edad con antecedente estenosis péptica esofágica en tercio distal, refractaria a tratamiento con dilataciones esofágicas, con esofagitis aguda ulcerada y esófago de Barrett con displasia de alto grado. Se realiza en 2006 esofagectomía transhiatal con ascenso gástrico sin complicaciones obteniendo reporte histopatológico definitivo de esofagitis aguda y crónica ulcerada extensa, esófago de Barrett y metaplasia intestinal completa de la mucosa gástrica. Se realizaron múltiples endoscopias de seguimiento por 2 años, posterior a los cuales la paciente perdió seguimiento.

La paciente acudió nuevamente a nuestro instituto por padecimiento que inició en enero del 2016 con astenia, adinamia y melena. Se realizó una tomografía computarizada que mostró engrosamiento de la mucosa de la cámara gástrica intratorácica (fig. 1) y panendoscopia reportando esofagitis grave, estenosis parcial de la unión gastroesofágica y tumoración que abarca desde la curvatura mayor hasta antro con mucosa friable y pétrea. El reporte histopatológico de la biopsia fue adenocarcinoma gástrico tipo

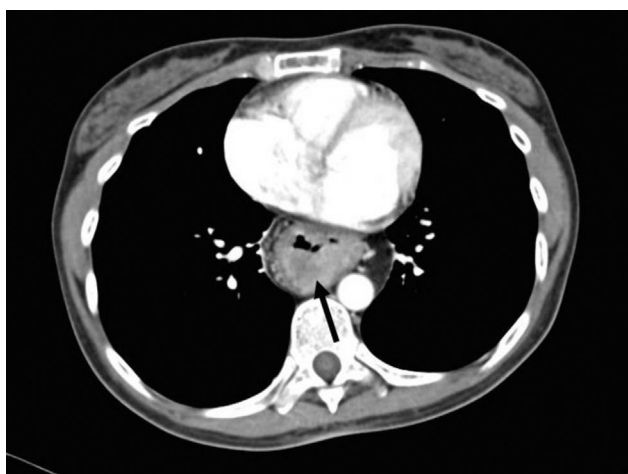

Figura 1 Tomografía computarizada de tórax que demuestra masa intraluminal en tubo gástrico interpuesto.

difuso moderadamente diferenciado con células en anillo de sello.

Se propone terapéutica quirúrgica con gastrectomía transtorácica derecha con ascenso colónico por vía retroesternal. Mediante abordaje cervical, transtorácico anterolateral derecho y supraumbilical, se realizó una gastrectomía total con disección del colon ascendente, ciego y 4 cm de íleon, respetando la arteria cólica media y sus ramas, e íleo-transverso anastomosis término-terminal manual. La cirugía cursó sin complicaciones y el reporte histopatológico definitivo concluyó adenocarcinoma gástrico tipo intestinal con invasión linfovascular que llega a subserosa: estadio clínico IIA de la AJCC (pT3N0M0) (fig. 2). La paciente se encuentra actualmente tolerando vía oral y recibiendo quimioterapia adyuvante.

El desarrollo de carcinoma del tubo gástrico reconstruido posterior a esofagectomía se ha encontrado ocasionalmente en los sobrevivientes de cáncer de esófago. Se reporta un aproximado de 200 casos en la literatura inglesa y japonesa¹⁻³. Diversos estudios han demostrado que la incidencia acumulativa de cáncer de tubo gástrico a 5 años es del 2.4% y a 10 años del 5.7 al 8.6%^{3,4}. El intervalo entre la esofagectomía y el desarrollo de cáncer en el tubo gástrico tiene una media de 62.8 meses⁵. Se ha indicado que la radioterapia adyuvante al mediastino puede ser una de las causas de carcinogénesis a largo plazo. Por otro lado, el reflujo biliar y pancreaticoduodenal se ha comprobado como factor de riesgo para el desarrollo del cáncer del tubo gástrico en diversos estudios. Se ha visto que el 89.5% de estos carcinomas presentan metaplasia intestinal en la mucosa que rodea al tumor^{3,4}. Además, la mayoría de los cánceres se encuentran en el tercio medio e inferior del tubo gástrico que refleja la asociación anatómica que desempeña el reflujo biliar en el desarrollo de la misma⁴.

El colon suele ser una segunda alternativa de sustituto esofágico. La decisión entre colon derecho o izquierdo se basa de acuerdo con la longitud colónica requerida y anatomía vascular encontrada; es importante realizar una angiografía previa a la cirugía para descartar anomalías vasculares. Un beneficio máximo del colon ascendente es la válvula ileocecal, que previene el reflujo de los contenidos gástricos y colónicos hacia el esófago cervical, y la facilidad de anastomosis íleo-esofágica⁶.

La vía para el ascenso del sustituto se puede realizar a través del mediastino posterior, en la ruta del esófago resecado o a través de un túnel retroesternal. Se ha visto que no hay una asociación entre la vía de reconstrucción y la incidencia de metaplasia intestinal en el sustituto⁴. La vía retroesternal está indicada en pacientes con antecedente de cirugía mediastinal posterior y tiene la ventaja de un drenaje rápido y sencillo en caso de fugas o de estenosis de las anastomosis, así como protección ante radioterapia adyuvante. La decisión también debe considerar la experiencia y habilidad quirúrgica del tratante.

El pronóstico para esta enfermedad depende del estadio en el que se diagnostica; en el caso de los tumores diagnosticados en una etapa sintomática el pronóstico suele ser pobre. Hasta el 89.5% de los carcinomas de tubo gástrico tempranos se diagnostican con endoscopia anual de tamizaje, demostrando que dicha intervención reduce el riesgo de cáncer, mejora la calidad de vida y es costo-efectiva^{1-3,7,8}.

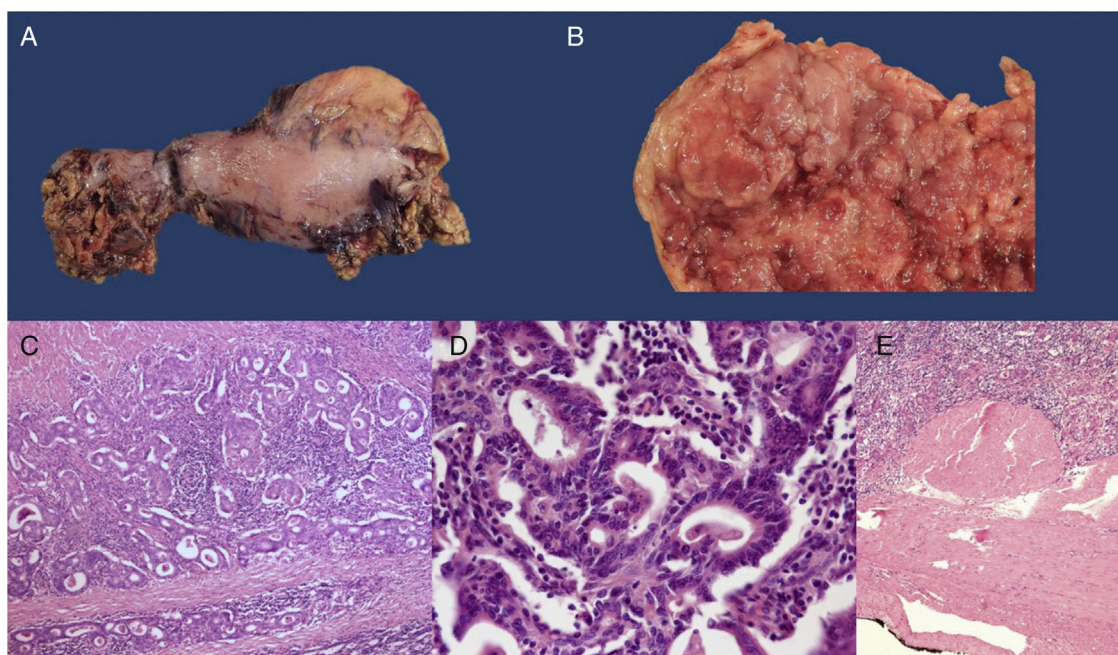


Figura 2 A) Pieza quirúrgica de gastrectomía total. B) Corte de la pieza quirúrgica que demuestra tumoración fungante en tubo gástrico resecado (5×). C) Corte histológico con tinción H&E que demuestra adenocarcinoma invasivo (20×). D) Imagen en alto poder (100×) con H&E que demuestra formación de túbulos compatible con adenocarcinoma gástrico tipo intestinal. E) Montaje panorámico en H&E que demuestra que el tumor llega a la subserosa sin invadirla (T2).

Conflicto de intereses

Los autores declaran no tener ningún conflicto de intereses.

Referencias

1. Okil E, Morita M, Toh Y, et al. Gastric cancer in the reconstructed gastric tube after radical esophagectomy: A single-center experience. *Surg Today*. 2011;41:966–9.
2. Booka E, Takeuchi H, Okamoto N, et al. Gastric tube cancer after radical esophagectomy: Comparison of two periods in a single center. *Esophagus*. 2016;13:55–61.
3. Lee GD, Kim YH, Choi SH, et al. Gastric conduit cancer after esophagectomy for oesophageal cancer: Incidence and clinical implications. *Eur J Cardiothorac Surg*. 2014;45: 899–903.
4. Bamba T, Kosugi S, Takeuchi M, et al. Surveillance and treatment for second primary cancer in the gastric tube after radical esophagectomy. *Surg Endosc*. 2010;24:1310–7.
5. Sugiura T, Kato H, Tachimori Y, et al. Second primary carcinoma in the gastric tube constructed as an esophageal substitute after esophagectomy. *J Am Coll Surg*. 2002;194: 578–83.
6. Fürst H, Harti WH, Löge F, et al. Colon interposition for esophageal replacement: An alternative technique based on the use of the right colon. *Ann Surg*. 2000;231:173–8.
7. Shigemitsu K, Naomoto Y, Shirakawa Y, et al. Five cases of early gastric cancer in reconstructed gastric tube after radi-

- cal resection of esophageal cancer. *Jpn J Clin Oncol*. 2002;32: 425–9.
8. Dixon MF, Mapstone NP, Neville PM, et al. Bile reflux gastritis and intestinal metaplasia at the cardia. *Gut*. 2002;51:351–5.

H. Medina-Franco^a, L. Mejía-Fernández^{a,*}
y D. Montante-Montes de Oca^b

^a *Servicio de Cirugía Oncológica, Instituto Nacional de Nutrición y Ciencias Clínicas «Salvador Zubirán», Ciudad de México, México*

^b *Servicio de Anatomía Patológica, Instituto Nacional de Nutrición y Ciencias Clínicas «Salvador Zubirán», Ciudad de México, México*

* Autor para correspondencia. Departamento de Cirugía del Instituto Nacional de Nutrición y Ciencias Clínicas «Salvador Zubirán», Vasco de Quiroga 15, Belisario Domínguez, Sección XVI, Tlalpan, C.P. 14000 Ciudad de México, México Teléfono: 8118005216.

Correo electrónico: lorelimejia@gmail.com
(L. Mejía-Fernández).

<https://doi.org/10.1016/j.rgmx.2017.02.003>
0375-0906/

© 2017 Asociación Mexicana de Gastroenterología. Publicado por Masson Doyma México S.A. Este es un artículo Open Access bajo la licencia CC BY-NC-ND (<http://creativecommons.org/licenses/by-nc-nd/4.0/>).