

IMAGEN CLÍNICA EN GASTROENTEROLOGÍA

Tuberculosis cutánea perianal

Perianal cutaneous tuberculosis



G.R. Medina-Murillo^{a,*}, U. Rodríguez-Medina^b y U. Rodríguez-Wong^c

^a Unidad de Dermatología, Hospital Ángeles Lindavista, Ciudad de México, México

^b Facultad Mexicana de Medicina, Universidad La Salle, Ciudad de México, México

^c Unidad de Cirugía Gastroenterológica y Coloproctología, Hospital Ángeles Lindavista, Ciudad de México, México

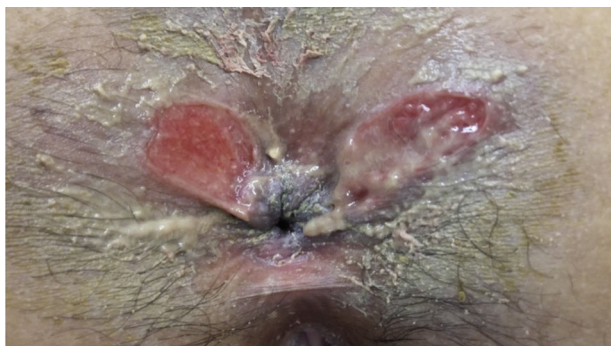

Figura 1 Úlceras perianales de la paciente de localización atípica.

Paciente femenina de 38 años de edad, soltera, con diabetes mellitus tipo 2. Padecimiento actual de 3 meses de evolución con prurito anal, dolor anal tipo ardoroso y sangrado. Dos semanas más tarde aparecieron úlceras perianales con incremento del dolor y del sangrado (**fig. 1**). La paciente se aplicó pomadas con lidocaína e hidrocortisona; sin presentar

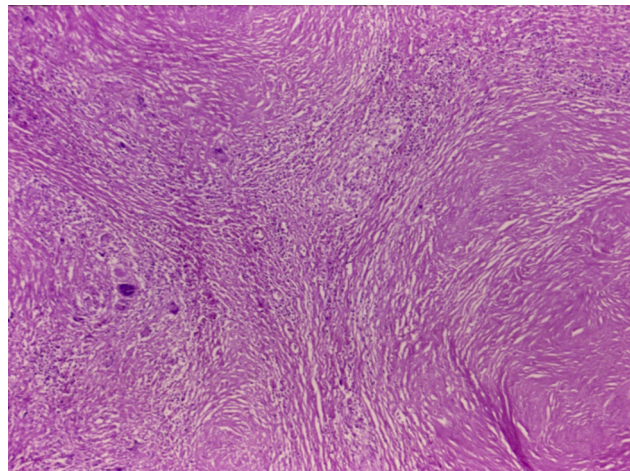


Figura 2 Fotomicrografía a pequeño aumento (H&E), con reacción granulomatosa y células gigantes.

mejoría. Acudió a consulta, con esta sintomatología, y debido al tamaño y la localización lateral de las úlceras, se le realizó biopsia de las mismas; el estudio histopatológico reportó la presencia de células gigantes tipo Langhans e intensa reacción granulomatosa (**figs. 2 y 3**), la prueba de PCR fue positiva para tuberculosis, se realizó tinción de Ziehl-Neelsen, la cual resultó positiva para *Mycobacterium tuberculosis* (**fig. 4**).

* Autor para correspondencia. Hospital Ángeles Lindavista, Rio Bamba 639-330, 07760 Ciudad de México, México. Teléfono: (55) 57-54-85-04 / (55) 57-54-84-08.

Correo electrónico: ruby_derma@hotmail.com (G.R. Medina-Murillo).

<http://dx.doi.org/10.1016/j.rgmx.2017.02.002>

0375-0906/© 2017 Asociación Mexicana de Gastroenterología. Publicado por Masson Doyma México S.A. Este es un artículo Open Access bajo la licencia CC BY-NC-ND (<http://creativecommons.org/licenses/by-nc-nd/4.0/>).

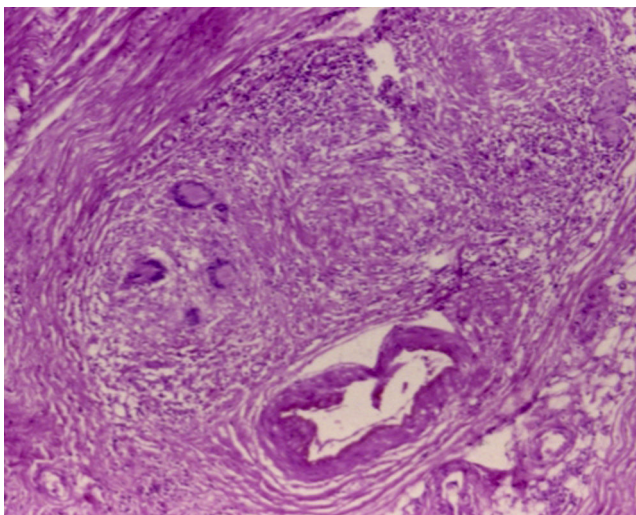


Figura 3 Fotomicrografía a mediano aumento (H&E), con células gigantes tipo Langhans.

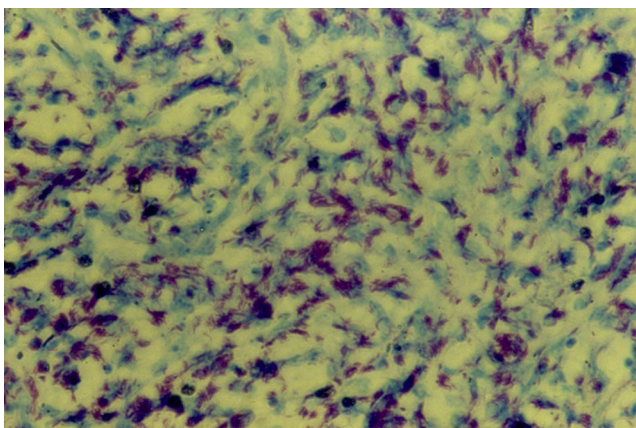


Figura 4 Fotomicrografía, gran aumento con tinción de Ziehl-Neelsen, con bacilos tuberculosos.

La paciente fue tratada con isoniacida, rifampicina, pirazinamida y etambutol durante 2 meses, y durante 6 meses más con isoniacida y pirazinamida con remisión de la sintomatología y cicatrización de las úlceras perianales.

La tuberculosis cutánea es muy poco frecuente en la actualidad, y puede presentarse como lupus vulgar, lesiones miliare, eritema indurado de Bazin, abscesos o úlceras. Existen pocos casos reportados de tuberculosis cutánea perianal.

Responsabilidades éticas

Protección de personas y animales. Los autores declaran que para esta investigación no se han realizado experimentos en seres humanos ni en animales.

Confidencialidad de los datos. Los autores declaran que han seguido los protocolos de su centro de trabajo sobre la publicación de datos de pacientes.

Derecho a la privacidad y consentimiento informado. Los autores declaran que en este artículo no aparecen datos de pacientes.

Conflicto de intereses

Los autores declaran no tener ningún conflicto de intereses.