

## CARTAS CIENTÍFICAS

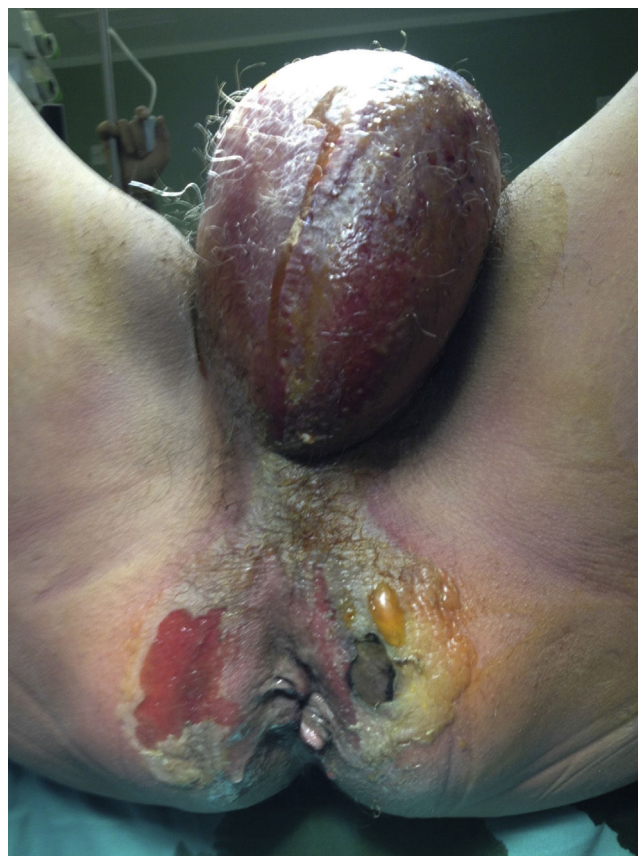### Gangrena de Fournier por *Streptococcus anginosus*, un agente etiológico poco habitual



#### Fournier's gangrene caused by *Streptococcus anginosus*, a rare etiologic agent

La gangrena de Fournier es una fascitis necrosante del área genital de rápida progresión y etiología polimicrobiana en la que las bacterias, tanto aerobias como anaerobias, actúan de forma sinérgica provocando una gran destrucción tisular siendo el germen más frecuente identificado *Escherichia coli*<sup>1</sup>. En nuestro caso presentamos una gangrena de Fournier por *Streptococcus anginosus*, germen excepcional en estos cuadros.

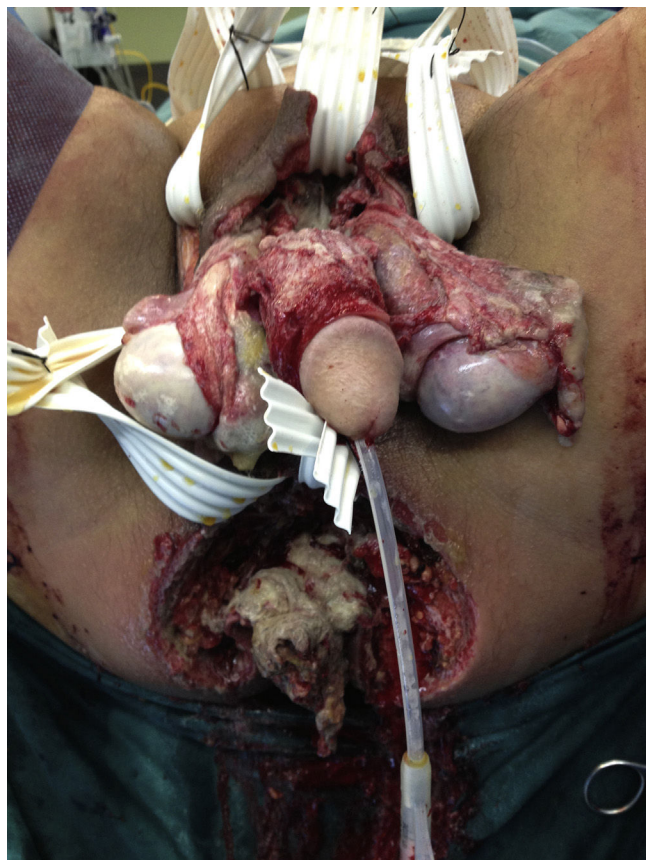
Se trata de un paciente varón de 56 años, fumador y bebedor ocasional, con antecedentes de meningoencefalitis de probable origen herpético, con ingreso en medicina interna en 2006, úlceras gástricas y duodenales con anemia ferropénica secundaria (colonoscopia normal en 2006), que acude al servicio de urgencias por dolor en región perianal y genital con aumento del volumen escrotal asociado a fiebre de 38 °C. A la exploración física el paciente se encuentra estable hemodinamicamente, afebril, con placa necrótica en escroto y perianal en herradura con edema y celulitis de escroto y pene que se extiende hasta hipogastrio. Los resultados de laboratorio reportan leucocitosis de 23.600 con desviación izquierda y PCR de 38. Se realiza TAC abdomino-pélvica donde se objetiva aumento de partes blandas en región anal en relación con proceso inflamatorio infeccioso con gran cantidad de aire en fosa isquiorrectal derecha y raíz de cuerpos cavernosos con extensión hacia partes blandas perianales y bolsa escrotal bilateral, así como hacia tejido celular subcutáneo de región glútea derecha y de pared abdominal anterior a nivel de hipogastrio. Presenta además edema difuso de tejido celular subcutáneo de pared abdominal anterior, posterior y lateral izquierdo del abdomen. Con diagnóstico de sepsis grave secundaria a gangrena de Fournier, se realiza reposición hidroelectrolítica, se instaura tratamiento con antibióticos de amplio espectro y se decide intervención quirúrgica urgente accediendo por vía perineal e incisión en FID. Durante el acto quirúrgico se halla absceso-celulitis y necrosis a nivel de ambas fosas isquiorrectales que se extiende a testículos y pene provocando placas amplias de necrosis cutánea y tejidos blandos y hacia ambas ingles y pubis con necrosis subcutánea fétida. La afectación perianal diseca la cara anterior rectal que presenta necrosis grasa. Los genitales



**Figura 1** Imagen preoperatoria. Celulitis y placas de necrosis a nivel de ambas fosas isquiorrectales que se extiende a periné y testículos.

externos están edematosos con placas de necrosis en ambos testículos. Celulitis en extremo proximal de ambos miembros inferiores, abdomen y flancos abdominales hasta la región umbilical. Se realiza desbridamiento amplio tanto cutáneo como subcutáneo de toda la zona afectada, con colocación de tejas en región suprapúbica y colostomía en asa en FII de derivación, para aislar el periné y permitir un mejor control del foco séptico a ese nivel (figs. 1 y 2).

En el postoperatorio el paciente ingresa en la unidad de cuidados intensivos y se continua con reposición hidroelectrolítica y soporte hemodinámico con vasopresores, obteniendo buena respuesta diurética y adecuada perfusión periférica. Se inicia cobertura antibiótica empírica para flora polimicrobiana, con daptomicina, metronidazol



**Figura 2** Imagen postoperatoria. Tras desbridamiento amplio y colocación de drenaje tipo teja.

e imipenem con buen control de los signos de sepsis. Posteriormente se aísla el crecimiento de *Streptococcus anginosus* multisensible (germen poco común en esta enfermedad) en exudado de la herida. Se realiza ajuste del tratamiento antibiótico (el antibiograma reportó sensibilidad a cefotaxima, ceftriaxona, clindamicina, vancomicina, eritromicina, penicilina) dejando cumplir ciclo de tratamiento de 12 días en monoterapia con imipenem. El paciente presenta buena evolución respiratoria con descenso progresivo del soporte respiratorio hasta conseguir extubación tras 9 días de ventilación mecánica.

Tras el adecuado control de la sepsis, y una vez el paciente tuvo heridas correctamente limpias y desbridadas con cultivos negativos se decide intervención conjunta con el servicio de cirugía plástica para realizar cobertura con injertos de piel de grosor parcial. El resto del postoperatorio transcurre sin incidencias, por lo que se decide alta hospitalaria a los 41 días del ingreso.

La gangrena de Fournier es una enfermedad infrecuente, afectando sobre todo a varones con una proporción 10:1<sup>2</sup>.

Los pacientes con alcoholismo, diabetes, desnutrición y neoplasias están más predispuestos a desarrollar el cuadro clínico. La puerta de entrada suele ser una leve herida a nivel genital. También es frecuente que el cuadro se desarrolle a partir de abscesos o fisuras anales, perforaciones de colon (de cualquier etiología) o hidrosadenitis. La existencia de un foco anal o rectal conlleva un peor pronóstico<sup>3</sup>.

El tratamiento quirúrgico en los casos de gangrena de Fournier debe ser precoz y agresivo y la reconstrucción depende del grado de destrucción tisular y en casos graves se realiza generalmente mediante injertos de piel libre e incluso, con injertos músculo-cutáneos para cubrir los defectos profundos<sup>4</sup>.

La etiología del cuadro es polimicrobiana. En la mayoría de los pacientes se aíslan múltiples microorganismos tanto de naturaleza aerobia como anaerobia que, en muchos casos, actúan sinérgicamente. Según el trabajo publicado por Cohen MS, los patógenos más frecuentemente aislados son Gram-negativos (*E. coli*, 47%) entre los aerobios y Bacteroides (44%) entre los anaerobios. En nuestro caso el germen aislado fue *Streptococcus anginosus*<sup>5,6</sup>.

Los *streptococos* del grupo *anginosus* corresponden a cocos Gram-positivos en cadena, catalasa negativa, pertenecientes al género *Streptococcus*.

El *Streptococcus* del grupo *anginosus* forma parte de la flora residente de la oronasofaringe, surcos gingivales, tracto gastrointestinal y vagina, desde donde pueden migrar y causar diferentes infecciones piógenas. Se les reconoce un papel patógeno en infecciones severas piógenas, a diferencia del resto de los otros grupos de *Streptococcus viridans*, sin embargo, este papel es variable de acuerdo a los diferentes cuadros clínicos. Su presentación como agente causal de gangrena de Fournier es excepcional<sup>7</sup>.

## Responsabilidades éticas

**Protección de personas y animales.** Los autores declaran que para esta investigación no se han realizado experimentos en seres humanos ni en animales.

**Confidencialidad de los datos.** Los autores declaran que han seguido los protocolos de su centro de trabajo sobre la publicación de datos de pacientes.

**Derecho a la privacidad y consentimiento informado.** Los autores declaran que en este artículo no aparecen datos de pacientes.

## Conflicto de intereses

Los autores no presenta ningún tipo de conflicto de intereses.

## Referencias

1. Rudolph R, Soloway M, DePalma RG, et al. Fournier's syndrome: Synergistic gangrene of the scrotum. *Am J Surg.* 1975;129:591-6.
2. Altarac S, Katusin D, Crnica S, et al. Fournier's gangrene: Etiology and outcome analysis of 41 patients. *Urol Int.* 2012;88:289-93.
3. Vyas HG, Kumar A, Bhandari V, et al. Prospective evaluation of risk factors for mortality in patients of Fournier's gangrene: A single center experience. *Indian J Urol.* 2013;29:161-5.
4. García-Marín A, Turégano-Fuentes F, Cuadrado-Ayuso M, et al. Predictive factors for mortality in Fournier' gangrene: A series of 59 cases. *Cir Esp.* 2015;93:12-7.
5. Broyles LN, van Beneden C, Beall B, et al. Population-based study of invasive disease due to  $\beta$ -hemolytic streptococci of groups other than A and B. *Clin Infect Dis.* 2009;48:706-12.

6. Cohen MS. Gangrena de Fournier. Casos prácticos de urología. 1997;5:101-14.
7. Whiley RA, Beighton D. Emended descriptions and recognition of *Streptococcus constellatus*, *Streptococcus intermedius*, and *Streptococcus anginosus* as distinct species. Int J Syst Bacteriol. 1991;41:1-5.

A. Soto-Sánchez\*, M. Hernández-Barroso,  
G. Hernández-Hernández, L. Gamba-Michel  
y M. Barrera-Gómez

Servicio de Cirugía General y del Aparato Digestivo,  
Hospital Universitario Nuestra Señora de Candelaria, Santa  
Cruz de Tenerife, Tenerife, España

\*Autor para correspondencia. Servicio de Cirugía General y del Aparato Digestivo, Hospital Universitario Nuestra Señora de Candelaria, Carretera del Rosario 145, 38010 Santa Cruz de Tenerife, Tenerife, España. Teléfono: 639826675. Correo electrónico: sotosanchezana@hotmail.com (A. Soto-Sánchez).

<https://doi.org/10.1016/j.rgmx.2016.12.005>  
0375-0906/

© 2017 Asociación Mexicana de Gastroenterología. Publicado por Masson Doyma México S.A. Este es un artículo Open Access bajo la licencia CC BY-NC-ND (<http://creativecommons.org/licenses/by-nc-nd/4.0/>).

## Hemorragia digestiva alta secundaria a ejercicio físico intenso



### Upper gastrointestinal bleeding secondary to vigorous physical exercise

La aparición de síntomas digestivos en atletas es relativamente frecuente, oscilando entre el 30-81% en función de las series publicadas. El reflujo gastroesofágico, la aparición de náuseas, vómitos, diarrea o de dolor abdominal transitorio vinculado con el ejercicio son las manifestaciones más frecuentes. Desde la década de los años 80 se han desarrollado múltiples estudios de tipo observacional que demuestran que el ejercicio intenso puede originar anemia ferropénica debido a la aparición de gastritis, úlceras gastroduodenales o erosiones en el intestino delgado y colon. En función del grado de actividad física, desde un 7% hasta un 85% de los atletas pueden llegar a presentar un test de sangre oculta en heces positivo al finalizar su entrenamiento. La aparición de hemorragia digestiva franca es mucho menos frecuente y únicamente se recogen casos anecdóticos en la literatura<sup>1,2</sup>. La primera y única muerte por hemorragia gastrointestinal en un deportista, mientras trotaba, se notificó en el año 1982<sup>3</sup>.

Se presenta el caso de un varón de 30 años, sin antecedentes personales ni familiares de interés, que acudió a urgencias por un cuadro de 24 h de evolución de 3 deposiciones compatibles con melenas. Negaba consumo de cualquier fármaco o agente gastrolesivo, suplemento nutricional, tabaco, alcohol u otros tóxicos. Al interrogar al paciente sobre su actividad física habitual, nos informó de que practicaba ciclismo 4-5 veces por semana durante aproximadamente 45 min. Al preguntarle sobre su actividad en la mañana de su visita a urgencias, afirmó que 6 h antes de la aparición de las melenas había finalizado una etapa en bicicleta de 5 h de duración a un ritmo muy superior al habitual. En la exploración física destacaba una frecuencia cardíaca de 105 lpm con normalidad del resto de constantes vitales. En la analítica presentaba unas cifras de urea de 56 mg/dl (normal: 15-45 mg/dl), hemoglobina 12,7 g/dl (normal: 13-17.5 g/dl), siendo el resto de parámetros normales. Se realizó una endoscopia digestiva alta urgente en la que se identificaron en cuerpo gástrico 10 úlceras lineales de aproximadamente 10-15 mm de largo y 2 mm de

ancho que seguían la orientación de los pliegues gástricos, de bordes regulares y recubiertas por hematina (Forrest IIc) y fibrina (Forrest III) (fig. 1). Se tomaron 2 biopsias del antro, 2 del cuerpo gástrico y una biopsia de cada una de las 2 úlceras de mayor tamaño. El paciente permaneció 24 h en observación sin volver a presentar melenas y fue dado de alta con omeprazol 20 mg/12 h/8 semanas. El resultado de las biopsias gástricas fue negativo para *H. pylori*, sin focos de displasia ni de metaplasia; únicamente se documentaron alteraciones compatibles con fondo de úlcera y un infiltrado inflamatorio agudo leve inespecífico. A la semana 12 se repitió la endoscopia digestiva alta objetivándose la curación endoscópica e histológica de las lesiones. Durante el seguimiento se realizaron 2 test con urea marcada con C13 (sin toma previa de IBP ni antibiótico) para la detección de *H. pylori* con resultado negativo. Se amplió el estudio analítico con determinaciones de PTH y gastrina, ambas dentro de la normalidad, y se solicitó una ecografía abdominal que no mostró hallazgos significativos. Un año después del episodio inicial se encuentra asintomático.

Uno de los trabajos más demostrativos, a pesar del pequeño tamaño muestral, sobre las lesiones gastrointes-

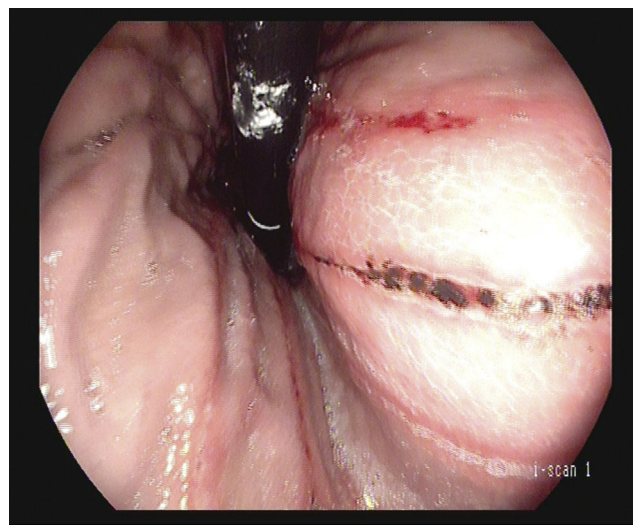


Figura 1 Visión en retroflexión de úlceras lineales con hematina en su superficie Forrest IIc.